GRIGORE OSIPOV-SINEȘTI

METODOLOGIE PARODONTOLOGICĂ

ştiinţifică şi practică

Ediția a II-a

EDITURA MEDICALĂ

Scanned with OKEN Scanner

GRIGORE OSIPOV-SINEȘTI
Doctor în Științe medicale
Șeful Centrului de Parodontologie „Bucur"

METODOLOGIE PARODONTOLOGICĂ

științifică și practică

EDIȚIA A II-a
revizuită și completată

Prefețe:

Prof. dr. VALERIAN POPESCU
Prof. dr. HANS SELYE — Montréal

EDITURA MEDICALĂ — BUCUREȘTI, 1980

Scanned with OKEN Scanner

Prefaţă

Consecvent pe linia promovării concepției sale etiopatogenice și terapeutice în parodontopatii, dr. Gr. Osipov-Sinești ne aduce o nouă lucrare **«Metodologia Parodontologică»** *în care, sprijinit pe documente selecționate din bogata sa colecție, stabilește criteriile care trebuie să stea la baza indicațiilor terapeutice în această afecțiune, precum și a adaptării diferitelor metode și tehnici de tratament.*

Recapitulînd, sintetic, elementele de patologie, locale și generale, incriminate în instalarea parodontopatiilor și în corelație cu care se instituie tratamentul, autorul arată cum trebuie făcută corect investigația clinică, cum trebuie interpretate diferitele modificări, ce trebuie socotit ca **esențial** *și* **neesențial** *în producerea leziunilor. Ca o consecință a acestor vederi personale, prezintă apoi critic locul și valoarea diferitelor acte terapeutice intrate în arsenalul curent al tratamentului parodontopatiilor.*

Desigur că obiectivitatea științifică mă obligă ca, chiar dacă alături de mulți specialiști reputați, nu pot fi integral de acord cu negarea a tot ce s-a acumulat prin studii și experiență în patrimoniul devenit clasic, privind rolul factorilor locali, al tulburărilor funcționale în patologia parodontală, să recunosc originalitatea vederilor colegului Osipov-Sinești, și să apreciez argumentația pe care acesta o aduce în susținerea tezelor personale.

Apariția acestui volum, concretizează și mai mult și documentează și mai amplu concepția proprie și metoda originală pentru care dr. Gr. Osipov-Sinești militează de peste 3 decenii.

Autorul aduce o serie de concretizări de tehnică, valoroase pentru cei care se angajează în dificilul și complexul tratament al parodontopatiilor, chiar dacă nu vor adopta integral metoda Osipov-Sinesti.

Scanned with OKEN Scanner

Consider, de asemenea, că nu este lipsit de importanță faptul că lucrarea nu se limitează numai la aspectele de practică, ci menține în continuare deschisă poarta reflexiilor și cercetărilor privind această patologie ce afectează peste 50% din populația adultă.

Prof. dr. doc. VALERIAN POPESCU
Membru al corespondent al Academiei R.S.R.
Membru al Academiei Științelor Medicale
Președinte al Asoc. Internaționale Stomatologice

Scanned with OKEN Scanner

Prefaţă

Au trecut cîteva luni de cînd amicul meu, dr. Osipov-Sinești, mi-a destăinuit marea mulțumire pe care a încercat-o de a fi terminat cartea, pe care Dvs. o citiți acum, descriind-o ca pe « materializarea preocupărilor și eforturilor mele, pentru a găsi căi noi. . . »

Sînt în măsură să apreciez angajamentul cerut în susținerea unei preocupări constante și de eforturi, eu însumi scriind 29 de cărți, de la începutul carierei mele medicale.

Ce loc va ocupa contribuția d-rului Osipov-Sinești, în lumina istoriei medicinei, nu sînt calificat să o prezic. Nu aș putea să evaluez valabilitatea abordării problemei, într-un domeniu de înaltă specializare cum este parodontologia, care nu ține de competența mea profesională. Dar, apariția unei noi perspective metodologice este, fără îndoială, un stimulent, este proba vitalității reînnoite a unei întreprinderi științifice. Și grija meticuloasă pe care dr. Osipov-Sinești a avut-o în redactarea cărții nu poate decît să incite la o mai mare apreciere a disciplinei sale.

> « După concepția noastră, este sigur că parodontologia, mai mult decît oricare altă disciplină medico-chirurgicală, realizează o sinteză a preocupărilor de cercetări științifice și de aplicare practică într-un singur ansamblu medical. . . »

Această carte conține aplicarea terapeutică practică a teoriei formulată mai întîi într-o carte anterioară: « La Parodontopathie Essentielle », publicată în 1971. El propune o deosebire categorică între aspectele «secundare sau simptomatice», de origini locale, și « parodontopatia esențială » considerată ca o « entitate patologică bine definită prin sindromul său anatomoclinic » ale cărei mani-

Scanned with OKEN Scanner

festări sînt datorite «preponderenței unei predispoziții genetice a terenului organic, incitat și bruscat de către multipli **factori de stress,** *ale condițiilor de viață și activitate ca și de diversele stări patologice ale organismului în cauză».*

În afară de faptul referirii frecvente la rolul etiologic a «nenumărați factori stress-anți», dr. Osipov-Sinești mă onorează afirmînd cu generozitate, despre influența mea în lucrarea sa. Aș spune mai bine, că eu îi sînt îndatorat, pentru că cercetări deosebite ca ale sale aduc umanității roadele teoriei generale a stress-ului, concretizate în principiul analizei structurilor morfo-funcționale.

Prof. HANS SELYE,
Institutul de Medicină și Chirurgie experimentală
Montréal, 1974

Scanned with OKEN Scanner

Prefaţă la ediţia a II-a

« Metodologia parodontologică » epuizîndu-se în acelaşi scurt interval ca şi volumul **« Parodontopatia esenţială »**, a dus la reeditarea ediţiei a II-a a acestui volum, bine înţeles revăzut şi cu unele completări a materialului respectiv. Acest fapt a făcut să trecem la materializarea acestei noi ediţii, nu însă ca mai înainte să facem cîteva specificări pe care le considerăm necesare.

Şi « Parodontopatia esenţială » ca şi conţinutul volumului de faţă, reprezintă NU material găsit în bibliografii, citit şi apoi preluat şi redat sub forma de compilaţie, spre întocmirea unui tratat cît mai impresionant, de parodontologie. Nu, ci tot conţinutul şi al acestui volum, reprezintă o înmănunchere a unui imens material provenit din activitatea noastră profesională, atît chirurgicală ca şi stomatologică-parodontologică, timp de decenii. Materialul complex, care prin importanţa lui particulară a fost adunat şi reţinut ani de zile, — apoi a fost analizat, studiat şi cu multă grijă şi atenţie, mereu verificat experimental, ca valoare practică terapeutică, pentru ca apoi să fie consemnat şi expus într-o formă, pe cît s-a putut, ordonată, sistematizată şi pe înţelesul tuturor (chiar şi de către pacienţii parodontopaţi), fără fraze întortochiate şi fără termeni sofisticaţi.

Strădania prezentării acestui material cît mai ştiinţific şi mai pe înţelesul tuturor a fost mare, ea constituind o preocupare cu totul deosebită.

Am considerat că valoarea ştiinţifică şi mai ales practică, a problemelor legate de manifestările parodontopatice, desfăşurate cu detalii în aceste volume, numa atunci ar putea deveni meritorii, cînd tot ce s-a expus în ele, a fost înţeles şi pus în practică de oricare specialist dotat cu o pregătire temeinică medico-chirurgicală şi dotat cu o manualitate, cît de cît chirurgicală.

Am urmărit în redactarea lucrării de faţă, ca materialul teoretic expus, să fie corelat cu o iconografie cazuistică exemplificativă, numeroasă şi complexă, prezentat

Scanned with OKEN Scanner

pe bază de « fișe iconografice ». Am ales spre exemplificare cazuri a căror incidență, mai frecvent se găsește în activitatea fiecărui stomatolog care își consacră preocupările studiilor de cercetare ca și de asistență parodontologică, apreciind că numai în acest mod, acest tratat de Metodologie parodontologică, poate fi folosit ca un îndreptar, în practica parodontologică.

Avem convingerea că acest material documentativ, iconografic și cu legendele respective explicative, al acestui volum, va ușura și chiar va antrena descifrarea și înțelegerea problemelor parodontologice, în orientarea realizată de noi, fapt care va stimula pe mulți colegi, respectînd riguros normele modalităților de asistență generală, ca și a actelor operatorii ale metodei noastre, — să încerce să pună în practică și cu succesele eficienței terapeutice, atît concepția noastră de interpretare a manifestărilor parodontopatice esențiale, ca și metoda noastră operatorie, pe bază de biostimulatori OS-MINERALE.

Numai printr-o înțelegere și interpretare corectă a leziunilor și respectiv a manifestărilor parodontopatice, — aplicînd, așa cum am arătat în materialul expus, **principiul discernămîntului clinic și radiologic,** pentru încadrarea nosologică a fiecărui proces lezional cu manifestarea sa clinică, — precum și prin practicarea riguroasă a **principiului eclectismului terapeutic,** care să rezolve fiecare leziune cu manifestarea sa, prin modalitatea sau metoda de tratament cea mai adecvată, — ori cine care va îndrăzni și va încerca, va realiza succese care îi vor satisface atît prestigiul său profesional ca și speranțele pe care și le pune suferindul parodontopat, în competența sa științifică și mai ales practică.

Față de ediția precedentă, în această ediție au fost intercalate și o serie de probleme care, prin punctele de vedere expuse, credem că lămurim sau ajutăm la lămurirea unor fenomene de fizio-patologie organică generală, — cardio-vasculare și neuro-endocrino-vegetative, prin inserarea unor referate de importanță majoră, în interpretarea și asistența manifestărilor parodontopatice esențiale, — precum și intercalarea unor capitole cum sînt: — corelațiile parodontopatiilor cu diabetul zaharat, — implantologia în parodontopatia esențială, — aspectele negative autocritice și critice în asistența parodontopatiilor, — și altele.

Acest material completează în mod științific, dar mai ales din punct de vedere practic, importanța și rolul problemelor, principiilor ca și a modalităților de asistență, expuse desfășurat și iconografic documentat, în paginile acestui volum, — care prin conținutul său, dorim să fie cît mai util și confraților întru problemele medicc-stomatologice, ca și marei mase de suferinzi de această deosebit de bizară maladie, prin apariția și evoluția ei — care este **parodontopatia esențială.**

Mai, 1979

Dr. GRIGORE OSIPOV-SINEȘTI

Scanned with OKEN Scanner

Cuprins

Pag.

Prefețe 3

Cuvînt înainte 11

PARTEA I

PRINCIPII GENERALE DE METODOLOGIE PARODONTOLOGICĂ

Capitolul 1

De la teorii de interpretare și modalități de asistență neconcludente la realități parodontologice normale și patologice 17

Capitolul 2

Teoria metodologiei parodontologice. Principiile cardinale ale metodologiei parodontologice 24

A. Principiul discernămîntului clinic, anatomopatologic, radiologic și biologic de interpretare și sistematizare a leziunilor și manifestărilor parodontopatice 25

B. Principiul eclectismului metodelor de asistență în practica parodontopatiilor 30

PARTEA A II-a

ILUSTRAȚIE METODOLOGICĂ PARODONTOLOGICĂ

(Exemplificări metodice pe bază de fișe exemplificative și documentative)

Capitolul 1

Cîteva elemente teoretice legate de discernămîntul clinic și radiologic 73

Capitolul 2

Aspectele parodontului în stare normală 83

Capitolul 3

Sistematizarea patologiei parodontului. Aspecte parodontopatice simptomatice 91

Scanned with OKEN Scanner

Pag.

Capitolul 4

Aspecte parodontopatice esențiale **120**

Corelațiile patologice între manifestările parodontopatice și sindromul diabetului zaharat **144**

Capitolul 5

Aspecte parodontale fiziologice și morfologice anormale, care pot crea probleme de interpretări eronate în diagnosticul diferențial cu leziunile simptomatice și de cele esențiale **154**

PARTEA A III-A

ASISTENȚA PRACTICĂ METODOLOGICĂ, PARODONTOLOGICĂ

Capitolul 1

Metodica practică parodontologică generală **185**

Capitolul 2

Metodica practică în parodontopatiile simptomatice **198**

Capitolul 3

Metodica practică în parodontopatia esențială **213**

Capitolul 4

Ilustrarea eficienței metodei operatorii « Osipov-Sinești » pe bază de biostimulatori omo-implante din « os minerale » **253**

Capitolul 5

Cîteva considerații de ordin protetic în completarea tratamentului chirurgical al aspectelor parodontopatiei esențiale cu edentații parțiale terminale și intercalate **285**

Implantologia aloplastică în edentațiile prin fenomene disbiotrofice parodontopatice esențiale **289**

Aspecte negative în asistența parodontopatiei esențiale **298**

PARTEA A IV-A

MESAJ COLEGIAL ADRESAT TUTUROR CONFRAȚILOR CU PREOCUPĂRI PARODONTOLOGICE

Un colegial mesaj **309**

Bibliografie **322**

Rezumat **327**

Summary **330**

Rezumé **332**

Zusammenfassung **335**

Резюме **338**

Scanned with OKEN Scanner

cuvînt înainte

Parodontologia *reprezintă domeniul medico-stomatologic care, științific și practic, se găsește la interferența între preocupările stomatologice, corelate și îmbinate, cu majoritatea disciplinelor medicale, cum sînt: biologia, fizio-patologia, neuro-vegetativo-endocrinologia, neuro-psihiatria, cardiologia, gastro-enterologia și altele.*

Parodontologia *prin implicațiile pe care le are, pentru a fi concludentă și eficientă, trebuie să îmbine într-un* **« tot »** *interpretativ și de asistență preocupările stomatologiei cu toate celelalte discipline medico-chirurgicale.*

Parodontologia, pentru a deveni științific și practic concludentă și eficientă, nu admite idei și principii fanteziste sau sofisticate, necorespunzătoare realităților patologice, căci astfel ar putea provoca, deseori, eșecuri de asistență și dezamăgiri celui tratat.

Se impune parodontologului dăruit acestei cauze, să gîndească cu **discernămînt** clinic, radiologic, anatomo-patologic, biologic *etc. și să rezolve terapeutic cazurile în* **mod eclectic,** *prin aplicarea celor mai adecvate modalități de asistență, care să fie în strînsă corelație cu realitățile patologice ale terenului organic, în general, și cu cele ale parodontului, în special.*

Dacă manifestările din **categoria parodontopatiilor simptomatice** *sînt atribuite unei multitudini de factori specifici cauzali cunoscuți, ceea ce și face ca asistența acestor aspecte polimorfe să fie ușurată, în primul rînd, numai prin îndepărtarea elementului provocator* (sublata causa tolitur efectus), **catogoria aspectelor parodontopatice esențiale,** *însă, datorită « pluricauzalității » lor, dăinuiesc, într-o oarecare măsură, în foarte multe teorii ipotetice și controversate, fie asupra rolului terenului organic și factorilor organici predispozanți, fie asupra factorilor favorizanți, determinanți etc., probleme care impun laborioase preocupări celor care-și consacră activitatea acestui aspect al patologiei parodontului.*

Totuși, așa cum am arătat în lucrarea « Parodontopatia esențială », și în prezenta lucrare « Metodologie parodontologică », în ceea ce privește **factorii cauzali,** *în interpretarea aspectelor esențiale, ne-am axat ipotezele, pe care le considerăm cele mai aproape de adevăr,* **pe influența stress-urilor condițiilor de viață și activitate asupra**

unor organisme deja cu o tară organică labilă și susceptibilă de a provoca *diverse stări patologice. Aceste stress-uri ar determina, la aceste organisme susceptibile spre stări patologice, pe releul disfuncțiilor neuro-vegetative, al fenomenelor dismetabolice, dismineralemice etc., multiple stări patologice, printre care se găsesc și* **manifestările parodontopatice esențiale,** *care, fie că domină singure tabloul patologic, fie că evoluează într-o concomitență intricată cu alte stări (hipertensiune esențială, colite neurogene, nevroze cardiace, ulcere gastro-duodenale etc. etc.), manifestări care sub aspect terapeutic se vor trata,* **în mod obligatoriu, premergător** *și* **concomitent** *cu leziunile locale din conformația parodontului.*

În ceea ce privește problema rezolvării terapeutice a leziunilor **« esențiale »,** *deoarece aspectele din imaginile radiografice, ca și aspectele morfo-patologice, ne arată, în mod concludent, pe fondul* **fenomenelor de apatie vitală organică,** *existența unor* **procese disbiotrofice gingivo-alveolare** *și* **de liză evolutivă a osului parodontal,** *fenomene patologice a căror rezolvare nu este posibilă prin metodele clasice, localiciste, cunoscute, ceea ce ne-a făcut să căutăm o nouă orientare terapeutică, în mod demonstrabil eficientă.*

Astfel, prin extrapolare din metodele chirurgiei osoase ale focarelor bacilare, în special, inspirat și din teoriile experimentale ale lui Leriche și Policard, am creat jaloanele **unei modalități de tratament general, îmbibat cu cel local,** *direct în focarele disbiotrofice,* **printr-o metodă operatorie pe bază de biostimulări omo-implante** *din* « Os-Minerale ».

În ultimii ani, prof. dr. Hans Selye, prin lucrările sale asupra fenomenului « Calciphilaxia ». *vine în sprijinul explicării științifice a concepției și metodei noastre, concretizînd încă un pilon experimental, care pe lîngă* cel al experimentului Leriche, *și al rezultatelor pe care le demonstrează la cei operați prin metoda noastră* « proba timpului », *precum și al* fenomenelor biologiei organice pe care evident le reactivează *și le redresează biostimulării asupra terenului organic, în general, ca și asupra recondensării structurii conformației parodontului, în special.* Fapte care confirmă valoarea științifică și eficiența practică a concepției și metodei noastre operatorii.

Considerațiile de ordin științific expuse mai sus, coroborate cu numeroasele observații reținute din multiplele manifestări internaționale prestigioase (Berlin-Vest, Budapesta, Roma, Paris, Madrid, Tokio etc.) sub formă de Congrese, Simpozioane, Acțiuni speciale parodontologice, încheiate cu discuții la mese rotunde, precum și cele constatate în desfășurările activității în diverse Centre stomatologice-parodontologice, din Italia, Franța, R. F. Germania, Spania ne-au determinat să consacrăm studii de continuă căutare, pentru a găsi și stabili jaloane științifice și practice ale unei Metodologii Parodontologice, *care să ajute și să orienteze concludent prin principii cardinale, activitatea oricărui parodontolog.*

Aceste considerații și constatări expuse în lucrarea de față, în ordine sistematică și cronologică, pe care ne-am străduit să o întocmim judicios și documentat, prin icono-

Scanned with OKEN Scanner

grafia *unui exemplificativ număr de cazuri*, **am dori să constituie un « catehism »**, « un îndreptar teoretic și practic parodontologic » *pentru fiecare parodontolog care își axează activitatea pe problemele acestui domeniu medico-stomatologic.*

Aplicarea acestor principii cardinale, bazate pe exemplificări cazuistice, studiate, sistematizate în categorii nozologice, permite obținerea, așa cum demonstrăm în partea a III-a a lucrării, a unor rezultate, pînă la ora actuală, dintre cele mai satisfăcătoare. Aceste rezultate analizate prin prisma timpului, ne fac să avem convingerea că, contribuția lucrării « Parodontopatia esențială » ca și a prezentei « Metodologii parodontologice », poate avea o deosebită semnificație. Contribuția noastră NU combate sau minimalizează valoarea principiilor « Concepției localiciste », ci din contră, în mod științific și obiectiv, îmbină și completează principiile și teoriile « localiciste » cu noi elemente de interpretare și de asistență pe care se bazează concepția noastră — **Concepția factorilor și a fenomenelor organice.** *În acest mod considerăm că Parodontologia poate erupe din corsetul « canoanelor tradiționaliste » spre noi orizonturi de orientare științifică și practică, mult mai folositoare marelui procentaj de parodontopați.*

Animat de aceste gînduri, am fost condus și preocupat tot timpul cît am lucrat la această carte, nu numai de expunerea — uneori prea insistent repetat — *a criteriilor teoretice de orientare, cît mai ales de alegerea și prezentarea exemplificativă a celor mai concrete și elocvente cazuri exemplificative, căci numai prin exemplificări pe bază de fișe clinice, ilustrate și explicate cu legendele respective *, apreciem că intenția noastră își va realiza, în cea mai mare măsură și cu maximă eficiență, rolul și scopul pentru care ea a fost concepută.*

Aș dori, odată cu apariția acestei lucrări, să adresez confraților mei, de pe toate meridianele, recomandarea de a folosi cu multă atenție și de a aplica cu toată încrederea îndrumările expuse în ambele lucrări, fără a uita însă că un parodontopat esențial, este un « bolnav » care, odată operat și tratat, nu trebuie ignorat sau uitat în ceea ce privește asistența generală sau locală (igienă, detartraj regulat etc.), asistența neuroendocrină, moderarea acțiunilor stressante etc.

Aș dori ca toți să fie convinși că tot ce am expus, arătat și demonstrat faptic, prin foto-imagini și scheme, în ambele lucrări, am făcut-o prin prisma pregătirii și practicii noastre îndelungate medico-chirurgicale și stomatologice. De asemenea am dori ca aceasta să reprezinte o contribuție, pentru afirmarea și promovarea parodontologiei la nivelul prestigios al celorlalte specialități și discipline medicale, alăturîndu-ne prin aceste eforturi, la aportul celorlalți confrați care s-au ocupat cu această problemă și ale căror lucrări sînt specificate în bibliografia de la finele cărții.

AUTORUL

București, august 1974

* În iconografia lucrării de față sînt cîteva imagini care prin semnificația și importanța lor deosebită sînt repetate din volumul „Parodontopatia esențială".

Scanned with OKEN Scanner

PARTEA I

Principii generale de metodologie parodontologică

Scanned with OKEN Scanner

Capitolul 1

De la teorii de interpretare şi modalităţi de asistenţă neconcludente la realităţi parodontologice normale şi patologice

Nu tot ce poate apare anormal, la nivelul **conformaţiei parodontului** — fie gingivită, fie deşosare sau denudare a segmentului radicular, fie mobilitatea odontală atenuată sau mai gravă — reprezintă maladia parodontului propriu-zisă, adică **parodontopatia esenţială.** Aşa cum prin extrapolare în domeniul patologiei tumorale, nu tot ce are aspect de formaţie tumorală (papilom, adenom, angiom, osteom etc.) reprezintă maladie canceroasă, care să îngrijoreze uneori dramatic pe cel în cauză, tot aşa şi în materie parodontopatică, nu orice leziune gingivală sau odonto-alveolară, aparent cu aspecte asemănătoare parodontopatiei esenţiale, trebuie să fie etichetată ca o maladie care provoacă atîtea implicaţii şi complicaţii.

Interpretarea cu **discernămînt,** diferenţierea şi sistematizarea preocupărilor de studiere a manifestărilor patologice ale conformaţiei morfo-funcţionale a parodontului, pe de o parte, iar pe de altă parte aplicarea unui riguros **eclectism** în alegerea atitudinii terapeutice — care să fie în strînsă concordanţă cu fenomenele patologice — reprezintă **cele două obiective cardinale,** care trebuie să stea la baza « Metodologiei parodontologice » atît sub aspect ştiinţific, cît mai ales al celui legat de practica parodontologică.

Ignorarea acestor fundamentale principii, care orientează de altfel întreaga activitate ştiinţifică şi practică în orice domeniu medical ne-am găsi, reprezintă factorul care a făcut pe specialişti, ca de-a lungul vremii, să comită grave abateri şi în ceea ce priveşte modul de interpretare eronat al unor fenomene patologice apărute la acest nivel şi să orienteze pe piste neconcludente preocupările de a găsi

Scanned with OKEN Scanner

și stabili cele mai juste și adecvate atitudini de tratament, care să se refere și să fie în strînsă corelație cu leziunea și manifestările patologice respective, sub orice aspect s-ar prezenta acestea.

Pentru a ilustra necesitatea stringentă a concretizării unei « Metodologii parodontologice » sub aspect științific și mai ales a orientării în direcția unei activități practice eficiente, vom cita înainte de toate o serie de exemple tipice, reținute din unele reuniuni prestigioase internaționale stomatologice, sau observate și consemnate din activitatea unor instituții profilate pe probleme parodontologice. Considerăm că simpla descriere a acestor constatări, alături de contribuția pe care o aducem în acest domeniu, poate convinge pe oricine, cît de puțin cunoscută este orientarea științifică și practică mai ales în domeniul parodontologiei.

Sperăm că prezentarea teoretică și iconografică a observațiilor noastre, bazată pe o îndelungată și vastă experiență profesională și de cercetare, va reuși să contribuie la ridicarea parodontologiei la nivelul celorlalte discipline ale științelor medico-chirurgicale.

Împrejurări propice au făcut, ca în ultimii ani, să participăm la o serie de manifestări stomatologice-parodontologice, de un înalt nivel științific prin tematicile și problemele abordate. Dintre aceste manifestări, citățm cîteva din cele mai importante: Congresul Internațional A R P A, mai, 1966 — Berlin-Vest; Congresul Internațional de Stomatologie, octombrie, 1966 — Roma; Congresul Național de parodontologie, mai, București — 1967; Jahrestagung des Deutschen Arbeitsgemeinschaft für Parodontologie (A R P A), 9—10 octombrie, 1970 — Bad-Homburg (R. F. Germania); The first Pan-Pacific Congress of Dental Research — Tokio — aprilie, 14—16, 1969; Journées Françaises de Parodontologie, octombrie, 1969 — și altele.

În toate aceste manifestări, pe lîngă unele probleme deosebit de valoroase, expuse și dezbătute cu evidentă competență, de somități în materie, au fost expuse și probleme și teorii din domeniul parodontologiei, dintre care însă, multe erau departe de realitățile faptice, fie de ordin anatomo-clinic, fie radiologic, fie de ordin bio-patologic. **S-au adus diverselor aspecte patologice parodontopatice, interpretări cu totul ciudate și eronate, generatoare de modalități de asistență la fel de eronate.** Pentru a ilustra aceste afirmații, vom încerca să le descriem pe cele mai elocvente și care, pentru a justifica necesitatea unei « Metodologii » științifice și practice, concludentă și eficientă, merită să nu fie nesocotite.

Din marele număr de referate expuse la Congresul Internațional A R P A, mai, 1966 — prin conținutul lor — mai toate se desfășurau în **spiritul concepției**

Scanned with OKEN Scanner

localiciste. Deci, de la bun început, atît expunerile, cît și demonstrațiile, erau departe de realitățile patologice ale manifestărilor parodontologice propriu-zise. Așa, de exemplu, s-a ajuns la concluzia **unui tratament parodontopatic local endobucal,** prin administarea, cu ajutorul unor aparate de pulverizare, special fabricate, a apelor minerale radioactive — dintr-o anumită stațiune balneară. Referentul, expunea practica activității sale în stațiunea respectivă, în tratamentul parodontopatiei cu manifestări gingivitice. Era vorba de o lucrare muncită, documentată cu date statistice, arătînd cîte cazuri la sută au beneficiat de efectul acestor ape și cîte nu. **Nu a făcut însă nici o precizare, nici un discernămînt,** în ceea ce privește categoriile parodontopatice în care se încadrau acele stări gingivitice, care s-au ameliorat sau chiar vindecat, și de ce în unele aspecte se realizau procentual efecte pozitive, în timp ce în altele nu! Această problemă a practicării unui discernămînt, a unei analize pe elemente concrete și, apoi, a unei încadrări anatomo-clinice, care ar fi subliniat diferența de eficiență în diferitele manifestări parodontopatice, ar fi fost, după părerea noastră, esențială pentru referat, și tocmai acest lucru era ignorat. Elementele luate în considerare, în această problemă, erau superficiale. Incontestabil că **parodontopatiile simptomatice,** provocate prin cauze definite sau cunoscute, manifestările gingivitice sau chiar alveolitice sau osteitice, se remediază sau în orice caz se ameliorează chiar numai prin îndepărtarea factorilor cauzali și aplicarea unor măsuri de igienă bucală. Iar atunci cînd pacientul are posibilități sau ocazia să-și completeze tratamentul « cauzal » și cu **spray**-uri endobucale fie cu substanțe dezinfectante sau sclerozante, fie cu unele ape minerale radioactive, desigur efectele terapeutice vor fi și mai spectaculare.

E greu însă să acceptăm, pe baza observațiilor și experienței noastre, că în afara manifestărilor simptomatice, acțiunea acestor **spray**-uri, care acționează asupra țesuturilor mai mult stimulativ și aceasta suficient de superficial, de ordin mecanic și igienic, ar putea avea vreo eficiență în formele « esențiale », adică asupra unei mucoase gingivale congestionate, inflamate, ulcerate și infiltrate de un țesut celular de granulație, **datorită unui proces cronic subiacent disbiotrofic evolutiv al parodontului osos marginal,** surprins clinic, radiologic și microstructural în **stare de apatie vitală.** Desigur că nu, deoarece este știut că aceste fenomene disbiotrofice sînt subordonate, în ansamblul lor, **NU unor factori locali buco-odontali** (tartru, inflamații, iritații toxice, microtraume, etc. etc.), ci așa cum am arătat în « Parodontopatia esențială » **unui complex de fenomene organice generale predispozante, disfuncționale și dismetabolice,** provocate în cea mai mare măsură de acțiunile **stress**-ante **ale condițiilor mediului de viață și activitate.** În astfel de împrejurări, aceste **spray**-uri, de orice natură ar fi ele, nu realizează decît lavaje dezinfectante și mecanice, urmate de ameliorări superficiale și foarte trecătoare; **de aceea credem că ar fi absurd să afirmăm că ele vindecă leziuni din categoria manifestărilor « esențiale ».**

O altă exemplificeare: într-un Institut de stomatologie, în cadrul Congresului A R P A Berlin, au fost prezentate, printre altele, și demonstrațiile unei metode originale de tratament pentru inflamațiile marginale parodontozice (die Parodontose — în denumirea germană), prin metoda denumită acolo « baie de gură cu perhidrol » — un dispozitiv introdus în cavitatea bucală, pentru a pulveriza, sub presiune, soluție diluată de perhidrol. Medicul care făcea demonstrațiile, afirma că se obțin efecte spectaculare, în gingivite. Dar întrebat la ce fel de gingivite se referea, explicația a fost doar că era vorba de gingivite parodontozice. Iată așadar un alt aspect superficial, care ar putea induce pe mulți în eroare, făcîndu-i să rețină și să creadă că în tratamentul parodontopatiilor poate fi folosit cu rezultate fericite și tratamentul prin metoda pulverizării intrabucale cu perhidrol, fără să se țină seama, însă, de aspectul anatomo-clinic respectiv. Vom analiza și această problemă, în cadrul capitolului « eclectismul » în terapia parodontopatiilor.

O altă exemplificare și mai instructivă prin bizareria ei. La un alt congres, unul din cele mai bine organizat atît ca nivel științific prin tematicile expuse, cît și prin desfășurarea propriu-zisă a lucrărilor Congresului. Un vast material prezentat, de peste 100 de raporturi și referenți. Am reținut în mod deosebit conținutul unui raport cu preocupări parodontologice, foarte prețios prezentat. Autorul, venit dintr-un reputat Centru american, cu preocupări parodontologice, într-un mod laborios, pe cîteva sute de proiecții, demonstra experimental rolul microtraumatismelor în provocarea leziunilor și respectiv manifestărilor parodontopatice. Raportorul, pornind probabil de la faptul că majoritatea cazurilor de parodontopatie prezintă un dezechilibru ocluzo-articular, uneori foarte impresionant, pe care considerîndu-l, datorită acestei frecvențe, ca unul din factorii parodontopatogeni, și-a pus probleme, foarte interesante de altfel, ale unui experiment în vederea reproducerii de ordin micro-traumatic, pe animale, a proceselor parodontopatice. Personal, mi s-a părut ingenios planul de experimentare, deși discutabil ca aport real. De ce? Pentru că în momentul provocării acestor experimente, înainte de toate, ar fi trebuit, **printr-un discernămînt de interpretare și sistematizare** anatomo-clinică, radiologică și bio-fiziopatologică, să fie bine stabilită problema diferențierii aspectelor **parodontopatiilor simptomatice** de cele ale **parodontopatiei propriu-zise, adică a parodontopatiei esențiale.** Și aceasta, înainte de toate, stabilind la om, **ce este parodontopatie simptomatică și ce este « esențială »,** și deabia apoi a se trece la experimentul pe animale.

Autorul, printr-un raționament deductiv, pornit de la unele observații experimentale, realizate pe maimuțe, consideră fenomenele apărute în conformația parodontului, sub influența unui act traumatic, ca procese parodontopatice. Da, pînă aici este justă interpretarea. Dar în această afirmație **nu se face specificarea cea mai**

Scanned with OKEN Scanner

importantă și anume, ce fel de leziuni din patologia parodontului sînt provocate prin astfel de microtraumatisme. În concepția autorului, **care este cea localicistă,** dezechilibrul ocluzo-articular ca și alte multe cauze de ordin traumatic, prin microtraumele pe care le determină în actele funcționale asupra elementelor odontale[1], **ar duce la lezarea structurii parodontului marginal, declanșînd, astfel, manifestările parodontopatice!** În astfel de împrejurări, factorii de ordin organic generali, intervenind pe cale reflexă corticală ar avea în acest caz rolul doar să agraveze evoluția proceselor și manifestărilor respective deja declanșate prin variate microtraume exercitate prin intermediul elementelor odontale asupra structurii parodontului. De aici, probabil, ne permitem noi să deducem temeiul teoriei pe care o susțin unii, cum că extracțiile ar opri procesul parodontopatic!

Iată experimentul: la două maimuțe, se aplică repetat și îndelungat, microtraume, în felul celor care s-ar întîmpla în anumite împrejurări la om — prin traumele provocate fie de un angrenaj ocluzal defectuos, fie prin acțiunea unor elemente protetice defectuoase, fie prin unele ticuri, scrîșnituri etc. etc. Maimuțele sînt apoi sacrificate; prima, la sfîrșitul experimentului microtraumatizant, și a doua, la un interval mai îndepărtat, — microtraumele la aceasta din urmă, fiind sistate la data cînd a fost sacrificată prima maimuță. Pe secțiuni microstructurale ale zonelor respective, autorul ne demonstrează, pe zeci de diapozitive, la prima maimuță, leziuni evidente de osteoliză alveolară, consecință a microtraumelor aplicate, iar la a doua, ne arată, pe alte zeci de secțiuni, cum structura osului lezat, numai prin punerea în repaus a zonei respective, printr-un sistem protetic de protejare se reface, restabilindu-se fixitatea elementelor odontale, care erau mobile după actele microtraumatice.

Concluzia autorului: prima — dovada rolului microtraumatismelor ca factor determinant al proceselor care apar în conformația structurală a parodontului (așa după cum la om ar determina defectele ocluzale, parafuncțiile, ticurile etc. etc.), și a doua concluzie — odată cu punerea în repaus, prin îndepărtarea și prevenirea factorului traumatogen, automat, organismul își repară ceea ce condițiile anormale au provocat.

În ceea ce privește aplicabilitatea acestor concluzii la manifestările parodontopatice esențiale, o considerăm total nejustificată, **ele găsindu-se la antipod față de**

[1] Folosim în desfășurarea prezentei lucrări termenul de odont, odontal, odontale (de la cuvîntul grecesc οδομς, **odontos**) nu pentru că ar fi impropriu în raport cu cel de dinte, dentar etc. (care vine de la latinescul **dens, dentis**), ci pentru considerentul că el se corelează mai adecvat, mai științific cu termenul parodont și celelalte noțiuni care derivă de aici — odontologie, parodontologie, parodontopatie etc.

Scanned with OKEN Scanner

realităţile patologice. Raportorul, sedus probabil de frumuseţea experimentului, face abstracţie de faptul că în experimentele pe care le-a făcut, NU a realizat pe maxilarele celor două maimuţe **fenomene disbiotrofice evolutive lente şi progresive** din categoria celor care se observă în **parodontopatia esenţială** (pe care le vom arăta la locul potrivit), leziunile provocate, fiind pur şi simplu **leziuni de periodontite traumatice.** Autorul, deci, nu aplică, nu ia în considerare **principiul discernămîntului în interpretarea şi sistematizarea fenomenelor patologice,** provocate în conformaţia parodontului, care au fost constatate clinic şi demonstrate pe microstructuri. De asemenea, raportorul nesocoteşte în continuarea datelor interpretative şi **principiul eclectismului terapeutic,** atunci cînd, pe baza consideraţiilor făcute pe marginea rezultatelor experimentului, indică ca tratament eficient, tot felul de elemente protetice, cu scopul protejării zonei respective, spre a da posibilitatea reparatorie structurii lezate din zona microtraumatizantă. În experimentul făcut, trebuie să recunoaştem, sînt realizate de altfel două observaţii elementare şi unanim recunoscute: prima — leziuni ale osului alveolar şi ţesuturilor gingivoalveolare consecutive unor traumatisme mai mici sau mai accentuate, identice celor din patologia umană, pe care le provoacă fie un element protetic greşit conceput, executat sau aplicat, fie un viciu funcţional, de masticaţie, ticurile neurotice, fumatul cu luleaua etc., şi în al doilea rînd — leziuni, pe baza principiului **sublata causa tolitur efectus,** punîndu-se la adăpost zona respectivă, pentru a nu mai fi lezată de alte traume, **ea se vindecă automat** — pe baza aceluiaşi principiu, făcînd ca totul să intre în ordine. **Toate aceste manifestări parodontopatice — să nu se uite însă — sînt parodontopatii simptomatice şi NU « esenţiale ».**

Iată deci un exemplu edificator, cum autorul pornind de la constatări pe marginea unor fenomene experimentale, **dîndu-le o interpretare eronată,** dă şi unele directive de asistenţă, care însă NU sînt corelate cu realitatea patologică, deci fără eficienţă reală. Dar a crede, — vorbind de procesele parodontopatice propriu-zise, adică « esenţiale » — care au un **substrat disbiotrofic pe fondul unor fenomene de apatie vitală** a structurilor organice ale parodontului —, că acestea ar beneficia din punct de vedere terapeutic de **un sistem de imobilizare,** prin cel mai ingenios aparat de susţinere, menţinere sau protejare, — sau de reechilibrare ocluzală, prin mutilarea suprafeţelor ocluzale, prin acele şlefuiri selective, denumite savant « coronoplastii » (impropriu etichetate, deoarece şlefuirile distrug şi nu modelează constructiv elementul coronar al dintelui) — **este totalmente de neconceput.**

Pentru a încheia această observaţie lungă şi plină de învăţăminte, vom sublinia enunţiativ deocamdată, unde greşeşte autorul acestor consideraţii; prima gravă eroare este atunci cînd face abstracţie, ignorează ca importanţă, cele două principii care constituie, în toată activitatea clinică şi terapeutică, călăuza cardinală: **aplicarea**

Scanned with OKEN Scanner

discernămîntului în interpretarea și sistematizarea fenomenelor și manifestărilor respective, întocmit după criterii minuțioase anatomo-clinice, radiologice și biologice, stabilind și diferențiind aspectele parodontopatice « simptomatice » de cele « esențiale » și, în al doilea rînd, cînd **nu** aplică **principiul eclectismului terapeutic** prin care practic se stabilesc criteriile găsirii și efectuării modalităților de tratament generale și locale, chimioterapice, fizioterapice sau chirurgicale, **care să fie în strînsă corelație cu realitățile patologice ale parodontului, indiferent dacă acestea sînt sau nu inspirate din concluziile realizate prin unele observații sau experimente clinice sau pe animale.**

Scanned with OKEN Scanner

Capitolul 2

Teoria metodologiei parodontologice. Principiile cardinale ale metodologiei parodontologice

Patologia paradontului, prin polimorfismul manifestărilor sale, este foarte vastă și complexă. Tocmai complexitatea aspectelor sub care sînt întîlnite (într-un procentaj de peste 50% la oameni) leziunile structurii parodontului și manifestările corespunzătoare, au creat grave confuzii de orientare, atît în studierea cazuistică, cît și în găsirea celor mai adecvate modalități de tratament. Lipsa unei orientări bazată pe **un discernămînt de interpretare, de sistematizare și încadrare a leziunilor și manifestărilor respective parodontopatice,** care să fie **în strînsă corelație cu fenomenele patologice,** a făcut pe foarte mulți din cei care s-au ocupat cu această problemă să nu poată găsi pentru această maladie **o sistematizare în categorii concludente** și bine conturate. Fiecare autor caută, după cum manifestările paradontopatice îmbracă un aspect mai aparte, fie clinic, fie anatomo-patologic sau radiologic, să descrie, să interpreteze și să dea o denumire formei respective, după propria sa inspirație. Acestea toate s-au făcut **fără să se țină seama de substratul patologic — legat de fenomenele organice generale.** Toate fenomenele patologice, depistate la nivelul arcadelor odontoparodontale, erau analizate prin prisma unei sfere limitată la regiunea bucală, cu toate corelațiile și implicațiile ei patologice, localiciste, numai la nivelul cavității bucale. Prea mult s-a minimalizat considerentul, că această regiune — și embriogenetic ca și prin conformația sa morfofuncțională — **nu este izolată sau independentă,** ci morfo-funcțional ea este **o parte integrantă a organismului.** În felul acesta credem că toate fenomenele patologice legate de parodont, ar fi trebuit să fie privite prin obiectivul unei optici de ansamblu mai largi și mai complexe, cînd **regiunea bucală,** în diverse stări, ar fi fost raportată sau corelată, cu activitatea normală sau patologică a unor compartimente, sisteme sau organe,

Scanned with OKEN Scanner

cu rol vital, ale organismului, cum sînt: sistemul neuro-vegetativ, neuro-hormonal, statusul psihologic, testele umorale şi dismetabolice etc.

A. Principiul discernămîntului clinic, anatomopatologic, radiologic şi biologic de interpretare şi sistematizare a leziunilor şi manifestărilor parodontopatice

Cu toată complexitatea de fenomene pe care le prezintă leziunile patologice apărute în conformaţia morfo-funcţională a parodontului (vezi fişa iconografică nr. 7)*, totuşi, ca în toate ştiinţele aplicative, **folosirea la propriu, a discernămîntului în interpretarea şi apoi clasificarea datelor constatate,** aduce şi în acest domeniu o ordine şi o clarificare, ca în toate domeniile patologiei umane.

Pe baza datelor morfologice şi funcţionale cunoscute ale parodontului, confruntate cu elementele lezionale şi de manifestare clinice, histo-patologice şi în special radiografice, vom diagnostica, în primul rînd, **aspectul patologic, parodontopatic,** definindu-i **caracterele nosologice.** Apoi vom realiza **o sistematizare anatomo-clinică,** grupînd manifestările parodontopatice, cu aceleaşi caractere nosologice, **pe categorii.** În acest mod vom realiza **cheia de orientare** în acest domeniu. **Astfel, orientarea parodontologului va fi şi concludentă şi eficientă.** Apropiind prin extrapolare, preocupările oncologilor, trebuie să arătăm că atunci cînd vorbesc de un proces şi manifestare tumorală, ei nu vorbesc la întîmplare sau confuz despre lipom, sarcom, angiom, chist sebaceu, carcinom, adenom etc., pentru ca apoi etichetîndu-le, fără discernămînt, tumori, să le aplice, fără o prealabilă **gîndire eclectică,** aceleaşi modalităţi de tratament fie de exereză, fie fizio-terapică etc. Ar fi un dezastru, cînd pentru un banal adenom sau lipom subcutanat al braţului, fără discernămînt interpretativ şi de încadrare, pe principiul exerezelor întinse al tumorilor maligne, s-ar amputa fără nici o raţiune, însăşi braţul respectiv, cum ar trebui să se facă dacă formaţiunea tumorală ar fi malignă! Oncologii, ca toţi cei care au prin activitatea lor preocupări de ordin medical, conform discernămîntului interpretativ, stabilesc sau definesc în sfera patologiei tumorale o sistematizare, clasificîndu-le în **tumori benigne şi tumori maligne,** fiecare avînd caracterele lezionale şi de manifestare, bine definite. Ca urmare a acestei juste interpretări, fiecărui aspect tumoral îi indică modalităţi de tratament bine distincte şi în strînsă corelaţie cu caracterele specifice fiecărui aspect anatomo-patologic şi de manifestare clinică.

---

* **Parodontul,** morfo-funcţional, a fost descris cu detalii în volumul Parodontopatia esenţială.

Scanned with OKEN Scanner

Considerăm că această apropiere de patologia tumorală, constituie un exemplu concludent, deoarece şi patologia parodontului nu poate avea altă schemă de orientare, decît prin acelaşi **obiectiv de discernămînt:** să se observe, să se studieze şi să se interpreteze leziunile şi manifestările patologice ale parodontului şi apoi să se sistematizeze în **categorii parodontopatice,** după cum caracterele leziunilor şi manifestărilor respective, de la sine, fac să le încadrăm în una sau cealaltă din cele **două mari categorii parodontopatice,** bineînţeles, în afara celor tumorale.

Pe baza acestui principiu cheie, noi (şi aici ne repetăm) am încadrat într-o foarte schematică şi uşor de realizat, toate manifestările patologiei parodontului, în **trei mari categorii.** În fiecare categorie se găsesc încadrate leziunile şi manifestările care au caractere comune unele cu altele şi sub aspect etiopatogenic şi sub aspect lezional histo-patologic, ca şi **sub aspect de manifestare anatomo-clinică.**

Sistematizarea patologiei parodontului

Primul parametru al concepţiei noastre

PARODONTOPATII

A. PARODONTOPATII CU ASPECT TUMORAL:

B e n i g n e — Gen: epulis, angiomatos, fibromatos, osteomatos etc. şi
M a l i g n e — Gen: epiteliomatos şi sarcomatos;
— categorie a preocupărilor chirurgiei buco-maxilo-facială.

B. PARODONTOPATII SIMPTOMATICE·

Gingivite: banale, inflamatorii, toxi-inflamatorii, diabetice, gravidice, prin iritaţii tartrice etc. Leziuni gingivo-alveolare sau ulcerante, prin coroane sau proteze defectuos executate sau aplicate etc.

Osteite, alveolite şi **periodontite,** prin microtraumatisme funcţionale, ticuri labiale, traumatisme protetice, bruxism etc.

C. PARODONTOPATIA ESENŢIALĂ

Sindrom anatomo-clinic şi radiologic; cu aspecte apioreice şi pioreice, cu leziuni şi manifestări localizate sau generalizate etc.

Această prezentare redă planul de ansamblu şi metodologic al sistematizării întregii patologii a parodontului.

Aspectul anatomo-clinic al parodontopatiilor în categoriile arătate, este corelat cu problemele etiopatogenice care ar face obiectul de discuţii în predispo-

Scanned with OKEN Scanner

ziția, favorizarea sau determinarea leziunilor parodontopatice ca și a manifestărilor clinice corespunzătoare acestor procese lezionale.

În munca noastră de observare, cercetare și asistență, **această sistematizare** a patologiei parodontului, în categorii definit diferențiate din punct de vedere și al modului cauzal de apariție, ca și al celui de manifestare — **corelată cu modalități de asistență care impun principii și metode eclectic aplicate** — constituie bazele unei metodologii care ni se pare nouă foarte schematică și ușor de pus în practică.

În acest mod considerăm că este greu ca cineva, chiar cu mai puțin simț de observație sau cu mai puțină experiență, să se poată rătăci în eforturile de cercetare și încadrare, pentru ca apoi pe această bază perfect orientativă să administreze asistența eclectică corespunzătoare.

Astfel, strîns legat de o orientare justă, parodontologul mai ales profesionist, **pe criterii de discernămînt morfologic, clinic, anatomo-patologic și radiologic,** nu va putea face erori atunci cînd va stabili în fața unui caz, **ce NU este și ce ESTE** parodontopatie simptomatică sau parodontopatie esențială.

Folosirea unui discernămînt interpretativ și de sistematizare are și mai mare valoare atunci cînd, cu diagnosticarea și încadrarea manifestată, se stabilesc și indicațiile de tratament în raport direct cu aspectul lezional și de manifestare clinică.

Vom exemplifica în unul din capitolele următoare, pe bază de fișe iconografice, interpretate sub toate detaliile, **ce trebuie să înțelegem prin aspecte parodontopatice simptomatice* și ce trebuie să înțelegem prin maladia parodontopatică esențială**.** De asemenea, vom completa exemplificările acestor două categorii parodontopatice cu fișe iconografice ale unor aspecte cazuistice reprezentative, apărute la nivelul parodontului, care în activitatea parodontologului sînt eventualități ce pot fi întîlnite și care, prin aspectele lor clinice, pretează la confuzii de interpretare — și pot da loc la unele atitudini de tratament nu numai fără sens, ci chiar și nocive celui în cauză.

Considerații de terminologie. Cum ne găsim în expunerea unor teme metodologice științifice și practice, înainte de a termina cu problemele mai importante ale acestui capitol al discernămîntului, apreciem deosebit de necesar să lămurim și

---

* **Parodontopatiile simptomatice sau secundare,** descrise cu detalii în volumul Parodontopatia esențială.

** **Parodontopatia esențială,** descrisă în volumul respectiv.

sensul unei terminologii, care nu ni se pare ştiinţific aleasă şi care se practică în mod curent, mai mult din rutină decît din convingere. Este vorba de practica **terminologiei « parodontopatiei marginale cronice ».**

Nu sîntem de acord să se mai folosească o astfel de terminologie deoarece, din punct de vedere ştiinţific şi practic o găsim şi neîntemeiată şi depăşită de stadiul progreselor ştiinţelor medico-stomatologice.

Este adevărat că urmare unor discuţii care au avut loc în lucrările unor reuniuni parodontologice prestigioase, s-a convenit, mai mult arbitrar decît pe criterii întemeiate ştiinţific, ca toate manifestările patologice de la nivelul parodontului, fie gingivitice, fie gingivo-alveolare, indiferent de cauzalitate, gravitate, aspect de manifestare etc. — să fie denumite **parodontopatii cronice marginale.** Această terminoogie, autorii respec tivi o fundamentau mai întîi pe faptul că sediul morfo-lezional şi de manifestare (parodontopatie) se află la nivelul **marginii** conformaţiei parodontului, şi în al doilea rînd, pentru faptul că de cele mai multe ori, aceste aspecte patologice, în practica curentă stomatologică, se întîlnesc sau sînt depistate cu oarecare aspecte **cronice.**

Astfel, pe principiul folosirii acestei terminologii, s-a convenit ca orice leziune şi manifestare a marginii gingivale de **natură iritativă** — prin tartru dentar sau printr-o noxă oarecare (mercur, bismut, plumb etc.) — deşi deseori o asemenea gingivită debutează **acut şi cu fenomene dramatice** (inflamaţie, edematierea mucoasei şi papilelor gingivale, dureri, febră, adenopatie loco-regională, V.S.H. crescut, hemograma modificată, stare generală proastă etc. etc.) să fie denumită **parodontopatie marginală cronică.**

De asemenea, o leziune a marginei gingivale **de natură inflamatorie,** prin diverse cauze cunoscute (lipsă de igienă bucală, existenţa unor distrucţiuni masive odontale, în tabloul evolutiv al maladiilor febrile, pioemice sau contagioase etc.), complicată sau nu cu o discretă leziune a marginei osului alveolar, deşi uneori îmbracă puseuri cu aspecte acute să fie intitulată **parodontopatie marginală cronică.**

Tot aşa şi o leziune a conformaţiei parodontului (gingivală, sau a osului alveolar, inclusiv ligamentele, — fie separate, fie în ansamblu) de **natură traumatică** (accidente ulcerative) **sau microtraumatică** (prin dezechilibru ocluzo-articular, acte funcţionale defectuoase sau ignorate, ticuri labio-odontale, folosirea unor elemente protetice greşit concepute sau defectuos executate sau aplicate etc.), să fie denumite tot **parodontopatii marginale cronice.**

Scanned with OKEN Scanner

Toate aceste eventualităţi (leziunile şi manifestările respective) legate de cauze cunoscute sau uşor depistate la investigaţiile celui care le examinează, este ştiut, se vindecă sau se ameliorează rapid, chiar după îndepărtarea factorului cauzal, fără să mai vorbim de faptul că prin unele măsuri de asistenţă elementară, care se practică în mod curent, ele se vindecă în mod spectacular.

Dar ceea ce este mai grav, este faptul, că în cadrul nosologic al acestei terminologii, se comite o gravă şi regretabilă confuzie, care poate aduce după ea grave implicaţii, mai ales sub aspect terapeutic. **Este faptul că prin aceeaşi terminologie, sînt etichetate fără un discernămînt clinic, radiologic** etc. **şi procesele cu manifestările disbiotrofice evolutive gingivo-alveolare pe fondul apatiei vitale organice,** aspecte parodontopatice care **numai aparent sînt şi marginale şi cronice,** căci în realitate leziunile structurale ale parodontului sînt fenomene parodontopatice de profunzime, care evoluează mult mai dramatic decît la arată aspectul sub care se prezintă. **De aceea ele sînt depistate, diagnosticate şi studiate numai prin imaginile radiografice ale osului alveolar.** Acestea reprezintă manifestările **parodontopatice esenţiale** care, sub nici un motiv, **nu trebuie confundate cu manifestările simptomatice** — (arătate mai sus) **şi nu li se poate atribui terminologia « marginală cronică »** deoarece această formă parodontopatică, **cu totul particulară** atît prin evoluţia ei, care duce la unele grave implicaţii medico-economico-sociale, cît şi prin tratamentul mult mai complex pe care îl necesită în raport cu al aspectelor « simptomatice », **reprezintă adevărata maladie a parodontului** şi nu o afecţiune « marginală cronică », denumire atribuită arbitrar, general şi confuz.

Ţinem să subliniem, un fapt asupra căruia vom mai reveni, că **ignorarea discernămîntului de interpretare, sistematizare şi încadrare a fiecărui aspect parodontopatic cu specificarea categoriei şi cauzalităţii fie definită** (pentru cele simptomatice), fie cu cauze deşi încă **ipotetice** şi **mult discutate,** dar prezentînd aspecte anatomopatologice **disbiotrofice** şi cu manifestări clinice şi radiologice particulare, **patognomonice, bine conturate şi încadrate,** care reprezintă parodontopatia esenţială, **poate duce la grave implicaţii,** nu numai sub aspect interpretativ, dar mai ales terapeutic, aşa cum am întîlnit şi observat de multe ori, în îndelungata noastră activitate stomatologică şi parodontologică.

De aceea, pe consideraţiile de mai sus, propunem în mod stăruitor să se folosească următoarea terminologie, prin criteriile ei etiopatogenice şi mai ales anatomoclinice şi radiologice care ni se pare cea mai îndreptăţită şi concludentă.

Astfel denumirea de **parodontopatii simptomatice** trebuie să fie atribuită celor cu **cauze cunoscute,** de cele mai multe ori locale, buco-odontale, **cu specificarea factorului cauzal** corespunzător leziunii şi manifestării respective. Adică, spre

Scanned with OKEN Scanner

exemplificare, — ori **parodontopatie gingivitică prin iritație tartrică** (cînd aceasta este provocată de tartrul dentar), fie că este acută sau cronică; ori **parodontopatie gingivo-alveolară inflamatorie** (cînd cauza este un factor inflamator local sau general) sau **toxi-inflamator** (de natură mercurică, bismutică etc., accidentală, profesională sau prin tratament medical); ori **parodontopatie osteo-alveolară** (prin microtraumatisme ocluzale, protetice, accidentale etc.).

Atunci cînd aspectul patologic **nu este atribuit** nici unei cauze din cele de mai sus menționate, să se dea denumirea de **parodontopatie esențială** disbiotrofică evolutivă, localizată, generalizată, pioreică, apioreică, cu hipertrofie hiperplazică a marginii mucoasei gingivale etc. Adică formă parodontopatică subordonată sau **atribuită unei pluralități de cauze organice,** deosebit de complexe și cu multe enigme, ceea ce face să fie foarte discutate, chiar controversat, considerîndu-le, în ansamblul lor în orice caz, mai mult pe baza unor elemente ipotetice, decît pe baza unor date și teste certe și verificabile (așa cum impun principiile cercetării și confirmării realizărilor științifice). Ele fiind **favorizate de o predispoziție organică fie genetică, fie căpătată** în viață, precum și **provocate de stări disfuncționale** interventive prin diverse cauze, în unele compartimente vitale organice, în care circumstanțe un rol preponderent îl au, cu **efecte incitatorii,** multitudinea **factorilor stress**-anți ai condițiilor de viață și mai ales de activitate.

Considerăm această terminologie, de aceea o și recomandăm, ca dialectic fundamentată și foarte practic de folosit, pe baza unor elemente care, în linii generale, au fost expuse în volumul « Parodontopatia esențială », iar în parte, în completare, vor mai fi expuse și în continuare în această lucrare, odată cu prezentarea cazurilor pe bază de fișe cu aspecte « simptomatice » și « esențiale ».

B. Principiul eclectismului metodelor de asistență în practica parodontopatiilor

Nesocotirea **eclectismului terapeutic în principiile și metodele de asistență parodontologică,** care să fie aplicate în strînsă corelație cu realitatea elementelor patologice, atît lezionale, cît și de manifestare clinică a dat loc, pe parcursul anilor, începînd de la Fauchard, **prin teorii sofisticate de interpretare,** la zeci și zeci de modalități cu principii și metode de tratament, dintre care unele, în anumite împrejurări, nu au nimic comun cu elementele patologice cărora li se adresează.

Facem această afirmație, pe baza unui bogat material documentar, adunat prin observații pe fapte concrete, pe care împrejurările ne-au favorizat să le vedem

Scanned with OKEN Scanner

personal, fie în Italia, fie în Franța și în alte părți, unde așa cum se știe, aceste probleme sînt **practic orientate pe coordonatele concepției localiciste.**

Pentru a face mai explicite gîndurile și preocupările noastre, luăm un exemplu, **un model biologic cazuistic creat.** Un caz cu o afecțiune parodontopatică, se prezintă la o consultație într-un Serviciu de Parodontologie. Vom trece cu el prin toate eventualitățile sub care s-ar prezenta și încadra nosologic afecțiunea sa, situîndu-l rînd pe rînd în eventualitățile din capitolul cu fișe iconografice, de la cele mai simple aspecte, pînă la cele mai complicate, pentru a demonstra la ce eșecuri și implicații atît pentru cel ce consultă, ca și pentru pacient, ar putea duce **confuzia în interpretarea cazului și nesocotirea importanței principiului eclectismului în aplicarea unei modalități de tratament în strînsă corelație cu realitatea patologică.**

Cazul X, se prezintă la consultație pentru manifestări parodontopatice, apărute la nivelul gingiei și solicită asistență de specialitate. Iată cîteva date rezumative din fișa sa: vîrsta, 25 de ani, căsătorit, fără copii, muncitor manual necalificat; nu lucrează în mediu toxic. Condiții de viață materială modeste, dar fără a fi chinuit de griji, șocuri emotive etc. Somato-funcțional — relativ bine dezvoltat; fără alte antecedente ereditare sau patologice. **Buco-odontal,** prezintă mucoasa gingivală marginală, ușor inflamată și hipertrofiată, roșie-cianotică și sîngerîndă la cea mai simplă atingere, ca și la masticație sau la explorările examinatorii ale parodontului. Nu prezintă nici denudări la nivelul coletelor și nici pungi pioreice cu secreție. Ocluzie psalidodontă. Depistăm, prin **examenul odontologic,** două distrucții odontale (46—36) sub formă de resturi radiculare, lipsește din arcada odontală 26. Igiena bucală totalmente neglijată. O halenă de gură neîngrijită. De asemenea, din cauza distrucțiilor și a lipsei odontale, prezintă unele discrete migrări odontale ale dinților antagoniști. Acestea sînt datele reținute din examenul stomatologic al pacientului respectiv.

Acum să vedem din cele observate de noi, ce se întîmplă cu pacientul mai departe, în timpul și după consultație.

Fără un examen radiografic **meticulos analizat** (pacientul avînd cîteva radiografii deja făcute), i se pune conform rutinei profesionale, diagnosticul de **parodontită marginală cronică*.** Apoi, deoarece pacientul a venit să solicite asistență de specialitate, față de acest diagnostic pus **fără alte preocupări de discernămînt,** care să fie bazat pe criterii clinice, radiologice, anatomo-patologice și biologice, i se aplică în vederea tratamentului una din următoarele 4 modalități de asistență,

* După terminologia pe care am combătut-o mai sus.

Scanned with OKEN Scanner

acestea fiind în funcție, în special, după punctul de vedere al specialistului în interpretarea și tratamentul acestor manifestări:

1. Dacă acest confrate prin pregătirea sa nu deține îndemînarea mai ales în mînuirea instrumentelor chirurgicale (bisturiu, foarfece, port-ac etc.), el, în vederea asistenței care vizează leziunile și manifestările respective, **adept al teoriilor localiciste în această materie,** supune pacientul în primul rînd, la un detartraj meticulos, fie manual, fie ultra-sonic, în ședințe repetate, la 2, 3 zile, pînă cînd constată că a îndepărtat orice concrețiune din spațiile gingivo-odonto-alveolare. Apoi, în completare, este vizată dezinfecția gingiei prin diverse substanțe dezinfectante sau sclerozante, aplicate sub formă de badijonări, instilări, **spray**-uri etc. la nivelul zonelor respective. În cazul cînd aspectul patologic persistă și după această gamă de acte terapeutice, nefiind prea mult influențat de tratamentul administrat mai sus, se recomandă în afară de **o igienă bucală foarte riguros efectuată** prin periaj, pastă de dinți și apă de gură, și **infiltrații locale** dezinfectante și sclerozante cu diverse substanțe chimioterapice înfiolate, pe care industria farmaceutică mondială le-a creat în vederea acestui scop.

După un asemenea tratament, uneori suficient de îndelungat **se întîmplă** ca la pacientul de mai sus, manifestările pentru care solicitase asistență, să fi dispărut, fără tendința la recidivă în timp. Succesul terapeutic este astfel realizat și cel în cauză se poate considera satisfăcut.

2. Dar, într-o altă eventualitate, la cazul X, în a cărui fișă de mai sus, i-am enumerat elementele patologice odonto-parodontale, — cu toată grija care s-a avut în administrarea diverselor mijloace de asistență aplicate și arătate la punctul 1, se constată că manifestările parodontale pentru care el solicitase consultație și asistență **nu se vindecă,** ci prezintă numai o minimă ameliorare. În fața acestui aspect, specialistul își pune o firească întrebare. De ce acest eșec? Cum de într-o împrejurare patologică oarecum asemănătoare modalitățile de tratament aplicate au dat rezultate eficiente și concludente și în cea de față, deși prezintă oarecum aceleași elemente clinice de manifestare, pacientul nu beneficiază decît doar într-o măsură superficială și foarte trecătoare?

Aici încep **ipotezele** care dau loc la **multitudinea teoriilor de interpretare și încercărilor de explicare a eșecurilor constatate.** Aici intervin **teoriile etiologice de circumstanță.** Unii susțin că la baza declanșării maladiei s-ar găsi existența unei plăci bacteriene **(plaque bacterienne),** adică a unei colonii microbiene în placă, pe suprafața smalțului, care prin extindere spre marginea mucoasei gingivale, întreține și agravează leziunea marginală cronică, care, în vederea unei asistențe

Scanned with OKEN Scanner

eficiente, trebuie să fie numaidecît asanată cu multă meticulozitate prin aplicarea unui **periaj ştiinţific tehnic şi sistematic aplicat,** folosindu-se o gamă variată de substanţe cu acţiune dezinfectantă. Alţii, **creează ipoteza factorului traumatic ocluzo-articular,** în sensul că la originea cauzală ar fi sau unele discrete microtraume interocluzale, care în actele funcţionale ar provoca atare leziuni, sau unele vicii şi ticuri buco-odontale, care prin rezolvarea lor, ei consideră că ar duce la vindecarea manifestărilor patologice etc. Deci teorii ipotetice care au dus la crearea şi încercarea experimentală a zeci de noi şi noi acte de tratament, a căror eficienţă la sfîrşitul aplicării lor, **a rămas iluzorie, deoarece, ignorîndu-se principiul discernămîntului interpretativ pe criterii definite sub aspect clinic şi mai ales radiografic, s-a ignorat şi neglijat** şi eventualitatea rolului factorilor favorizanţi şi determinanţi ai acestor leziuni şi manifestări care ar fi **putut fi alţii decît cei locali** şi care trebuiau luaţi în consideraţie şi puşi în practică atunci cînd se examina cazul. Dar cum asemenea factori parodontopatogeni nu se găsesc expuşi şi apreciaţi ca importanţă, **în cadrul concepţiei localiciste,** în consecinţă în cazul în speţă nu s-a aplicat modalitatea de asistenţă corespunzătoare. Şi atunci, după atîta timp pierdut, cheltuieli şi suferinţe inutile, pacientul este pus în faţa unui prognostic fatal, plin de dezamăgiri: « parodontopatia Dv. prezintă o formă incurabilă, unde nu este nimic de făcut; menajaţi-vă pe cît posibil dantura, mai ales în eventualitatea cînd dinţii încep să se mişte, iar dacă ei devin prea supărători — extracţii şi protezare mobilă, prin plăci scheletate sau simple de acrilat, proteze care asigură funcţiile bucale, în condiţii satisfăcătoare! ».

Proteză deci; după 1 an alta, după 3 ani altele şi tot aşa tot restul vieţii! Adică cel în cauză, deşi s-a sesizat la timp şi cu multă îngrijorare vine şi solicită asistenţă salvatoare, devine tributar al gurii sale toată viaţa, nemaisocotind marile necazuri pe care i le provoacă veşnica mobilitate a elementelor protetice, care la scurtă vreme după ce au fost confecţionate şi aplicate, devin mobile!

Din aceste constatări de ordin practic şi sub aspect teoretic şi ştiinţific apar o serie de probleme deseori foarte controversate, nu numai de discutare a cazului şi interpretare a tuturor elementelor de manifestare patologică, ci şi de analiză a diverselor tatonări terapeutice, punîndu-se o problemă fundamentală — **de ce unele aspecte parodontopatice beneficiază de modalităţile expuse mai sus, iar altele nu,** deşi în linii generale şi prima şi celelalte ar prezenta oarecum manifestări similare? Aici este marea lacună! Această confuzie şi labirintul vast de teorii de interpretare şi metode de tratament, **considerăm noi că se datoreşte unui absolutism prea obstinat, al partizanilor concepţiei localiciste.** Deoarece aceştia nu **practică studierea cazurilor pe criteriile complexe organice generale, coroborate cu cele locale, ale unui discernămînt de interpretare, de sistematizare şi de încadrare a cazului stu-**

Scanned with OKEN Scanner

diat, în una din cele două mari categorii parodontopatice: « simptomatică », adică legată de un element cauzal definit, sau « esențială » datorită **factorilor organici și stress-anți ai condițiilor de viață și activitate.** Pentru că numai după ce a fost stabilit cu certitudine cadrul nosologic al aspectului de manifestare, **adică după ce a fost studiat aspectul patologic,** să se aplice la cazul în speță, modalitatea de tratament cea mai indicată, față de aspectul lezional și manifestările respective.

3. În cea de a treia eventualitate, același caz X este consultat din întîmplare de un alt specialist, dar care prin pregătirea sa are mai multă îndemînare în mînuirea instrumentelor operatorii. Acesta, și el la rîndul lui, fără a aprofunda problema unui diagnostic parodontopatic, care să fie în strînsă corelație cu realitățile patologice și gravitatea manifestărilor, fără a fi bazat pe elemente certe clinice, corelate cu cele radiografice, stabilește fără prea multă ezitare, indicații operatorii, **tratînd elementele de manifestare ale afecțiunii printr-un act operator.** Fie urmărind îndepărtarea produsului de secreție pioreică din spațiile gingivo-alveolo-odontale, prin chiuretaj subgingival, fie îndepărtarea gingiei marginale și a proceselor sale interodontale inflamate și hipertrofiate, printr-un act operator mutilant denumit **gingivectomie;** alteori, cînd acest specialist prin explorări parodontometrice constată că spațiile gingivo-alveolo-odontale au devenit prea profunde, pungi în care se găsește o secreție pioreică, preconizează, în vederea unui chiuretaj al țesutului patologic, operația **așa-zisă cu lambou — creată de Neumann-Widman.**

Considerăm nimerit să menționăm aci și alte acte operatorii, care, prin ineficiența aplicării lor, devin și ele iluzorii, pe temeiul acelorași considerații. Acestea sînt aplicate fără discernămînt interpretativ și fără eclectism terapeutic, lipsind concordanța acestor tentative terapeutice cu realitățile patologice ale parodontului.

Astfel, pentru unele manifestări, cînd pacientul se adresează specialistului, alarmat de unele denudări ale coletelor dinților, delimitate mai ales la grupurile frontale, unii chirurgi parodontologi pentru a opri în mod preventiv agravarea denudării, preconizează și aplică unele operații, **de asemenea lipsite de orice rațiune științifică,** cum sînt: **secțiunea frenurilor și coborîrea** (aprofundarea) sau **urcarea** (la arcada frontală mandibulară) a fundurilor de sac, operații denumite **frenotomii cu vestibuloplastii.**

Dacă din întîmplare după un interval de cîteva luni de la astfel de operații, leziunile au dispărut și nu mai apare nici o altă recrudescență parodontopatică, se consideră categoric că metoda a dat rezultate și că pacientul indubitabil a beneficiat de actul operator. Dacă însă leziunile au reapărut la scurt interval după operație și cu aceleași caractere, de data aceasta, pacientului i se explică că teama

Scanned with OKEN Scanner

de a-şi pierde dinţii prea timpuriu şi pentru care i s-a încercat tot ce s-a putut, este îndreptăţită, deoarece altceva nu i se mai poate face, aşa că i se recomandă aceleaşi sfaturi expuse în eventualitatea precedentă.

De asemenea, şi aceşti confraţi, care ar practica operaţiile citate mai sus, preocupaţi unii dintre ei şi cu cercetări ştiinţifice, îşi pun probleme, care sînt cu totul nelămurite. Şi anume: de ce în unele cazuri, aceste operaţii fac să dispară definitiv leziunile şi de ce în alte cazuri cu manifestări aproape similare, aceleaşi operaţii nu realizează scopul aplicării lor. Nu mai insistăm în a explica substratul eşecurilor, căci din cele expuse mai sus avem certitudinea că cititorul acestor consideraţii le-a înţeles foarte bine, **ca fiind atribuite nesocotirii discernămîntului de interpretare, încadrare şi sistematizare,** ca şi **neaplicării modalităţilor de tratament eclectice,** în raport cu aspectul şi realitatea patologică, ca şi cu natura şi gravitatea stadiului evolutiv.

În ceea ce priveşte aplicabilitatea practică a metodelor operatorii ce trebuie să se efectueze în raport cu fiecare aspect parodontopatic, le vom discuta mai jos, atît ca indicaţii, cît şi ca valoare terapeutică pentru fiecare în parte.

4. Acelaşi caz X, prin necazurile sale odonto-parodontale, situat în altă eventualitate, ajunge să fie consultat de un alt specialist, care nu este chirurg, dar care pretinde că tratează cu rezultate satisfăcătoare prin alte modalităţi decît prin cele enunţate mai sus. Şi acest confrate, din păcate, pe baza unor criterii superficiale, pune acelaşi diagnostic, de parodontopatie marginală cronică.

Ce face acesta? Nu ignorează valoarea terapeutică a igienii bucale, pe care şi el o aplică prin toate mijloacele: periaj, dezinfectante etc. Nu nesocoteşte rolul nefast al concreţiunilor tartrice în spaţiile gingivo-alveolo-odontale. Administrarea ultrasunetelor pentru îndepărtarea tartrului o aplică cu grijă şi meticulozitate. Dar cum acest specialist constată, la cazul în discuţie, un oarecare **dezechilibru ocluzo-articular,** care în concepţia sa, el fiind partizan localicist, este constatat foarte frecvent în tabloul clinic al manifestărilor parodontopatice, fără a-şi explica fundamentat ştiinţific şi fără să ţină seamă că acest dezechilibru ar putea surveni şi din multiple alte cauze, consideră în primul rînd, că **această disgnaţie** a arcadelor odontale, ar avea un rol preponderent în declanşarea stărilor parodontopatice. Acest confrate ignorează că în afară de eventualitatea unor edentaţii parţiale, urmate de migrări odontale, dezechilibrul ocluzo-articular, **poate fi provocat de evoluţia proceselor disbiotrofice ale osului alveolar,** deci **tocmai contrariu** de ceea ce susţin partizanii concepţiei localiciste. De aici rezultă şi porneşte şi eroarea de tratament, prin care el o consideră axiomatic ca o terapie eficientă în aspectele parodontopatice, aplicînd

Scanned with OKEN Scanner

în primul rînd o **reechilibrare sistematică a raportului ocluzo-articular.** În vederea acestei reechilibrări ocluzo-articulare, pe bază de amprente şi reproducere a arcadelor pe machete, sînt studiate şi marcate mai întîi punctele prioritare de contact, care în ocluzie ar determina microtraume. Aceste traume la rîndul lor, prin suprasolicitări funcţionale sau neurotice etc., ar favoriza apariţia leziunilor în structura parodontului. Odată marcate aceste puncte traumatizante, preconizează ştiinţific o **şlefuire aşa-zisă funcţională sau selectivă,** prin decuspidarea arcadelor odontale pe toată întinderea lor, modalitate ştiinţific etichetată « coronoplastie », deşi prin acest act, se distruge şi Nu se construieşte zona coronaro-odontală.

Deci pacientul, urmare unui diagnostic prea uşor stabilit, fiind supus unei astfel de modalităţi de tratament odontal, vine cu un necaz şi termină tratamentul cu două, care sînt deopotrivă de plictisitoare pentru funcţiile cavităţii bucale. Afirmăm cu anticipaţie (căci vom mai trata **in extenso** această problemă, cu exemple, atunci cînd vom explica fişele iconografice) că şlefuirea aşa-zisă selectivă o considerăm un act de **mutilare odontală.** Ea are uneori indicaţii, **dar nu ca tratament al stărilor parodontopatice,** ci **ca scop corector,** în fenomenele disgnatice. Deoarece, deseori, în tabloul parodontopatic esenţial evolutiv, constatăm migrări odontale, drept **consecinţe ale evoluţiei proceselor disbiotrofice gingivo-alveolare,** uneori ele jenînd nu numai funcţiile dar şi aspectul estetic; de aceea în astfel de împrejurări şlefuirea se impune, dar aici ea nu are altă raţiune decît doar de a **corecta o migrare** a unui dinte sau grup odontal frontal, inestetică şi disgraţioasă, sau cînd, dintele migrat prin situaţia sa, jenează actele funcţionale buco-odontale. Dar numai atît.

În linii mari, din ceea ce am văzut şi reţinut, chiar din activitatea parodontologică desfăşurată în unele din cele mai mari Centre stomatologice din diverse ţări cu un nivel înalt medico-stomatologic, **cam una din cele 4 modalităţi de asistenţă se aplică manifestărilor parodontopatice.** Aceste alegeri aplicative sînt în funcţie, în special, de modul cum este conceput interpretativ procesul patologic, de modul cum se întocmeşte observaţia şi consemnarea leziunilor şi manifestărilor respective, precum şi de pregătirea şi manualitatea chirurgicală a celui care este chemat şi pus să trateze asemenea stări parodontopatice, prin diverse metode, pe care ţinem să subliniem că în activitatea noastră şi ştiinţifică şi de ordin practic **nu le ignorăm** căci considerăm că şi ele au rolul şi valoarea lor **dar numai atunci cînd ele au indicaţii eclectic aplicate,** pe cazuri diagnosticate după un discernămînt clinic, radiologic şi biologic bine stabilit, **şi nu oricum şi la întîmplare.**

Lipsa discernămîntului în stabilirea unui diagnostic concludent în concepţia « localicistă » se resimte şi prin faptul că din această cauză survin implicaţii grave,

Scanned with OKEN Scanner

mai ales atunci cînd se pune problema găsirii și stabilirii unei modalități de tratament, ignorîndu-se **aplicarea în mod eclectic** a unuia din **principiile** sau **metodele de tratament** care să **vizeze aspectul patologic real și în complexitatea sa și nu numai prin atacarea unui simptom,** cum ar fi: inflamația gingivală sau mobilitatea odontală sau migrarea cu consecințele ei ocluzo-articulare etc.

În cele ce urmează, vom analiza, din sutele de modalități de tratament care se cunosc, unele dintre actele terapeutice mai importante, care se practică actualmente în mod curent în asistența manifestărilor parodontopatice, și care, unele dintre ele, au fost menționate în una din cele 4 eventualități exemplificate mai sus. **Facem această analiză pentru a preciza locul unde astfel de acte terapeutice, după părerea și experiența noastră, sînt indicate să fie eclectic aplicate în patologia parodontului,** precum și gradul de eficiență care este realizat prin aplicarea lor. Vom vorbi despre ele numai foarte sumar, fără a le descrie tehnica de aplicare în practica curentă, **deoarece detaliile descrierilor lor, se găsesc redate aproape în toate tratatele de specialitate.**

Aceste modalități, în raport cu frecvența aplicării și importanței lor, sînt:

1 — **detartrajul;**
2 — **periajul odontal și masajul gingival;**
3 — **s p r a y-urile;**
4 — **badijonajele și infiltrațiile locale;**
5 — **chiuretajul subgingival;**
6 — **gingivectomia și operația cu lambou;**
7 — **papilectomia;**
8 — **frenotomia și vestibuloplastiile;**
9 — **operațiile recesante;**
10 — **șlefuirea selectivă sau funcțională;**
11 — **ultra-sunetele;**
12 — **apiterapia și apifitoterapia.**

1. Îndepărtarea tartrului dentar (detartrajul)

Detartrajul? Desigur și acest act al îndepărtării concrețiunilor depozitate cu predilecție în zonele gingivo-odontale frontale inferioare (zonă favorizantă prin declinul pronunțat, la acest nivel, al planșeului) are o importanță și o semnificație deosebită în preocupările unei asistențe stomatologice, bine dirijată.

În asistența obișnuită stomatologică, acest act este preliminar oricărei igiene bucale supravegheate. Este premergător tuturor actelor sau tentativelor operatorii

care urmăresc rezolvarea terapeutică a oricărei probleme odontale, gingivo-alveolare sau de chirurgie buco-maxilară.

În vederea elementarei asanări buco-odontale, cum ar fi: în tratamentul şi obturaţia cariilor odontale, în extracţiile resturilor radiculare, în pregătirile buco-odontale pentru aplicări protetice, în vederea aplicării unor acte operatorii mai complexe, fie asupra gingiei (gingivo- sau vestibuloplastii, operaţii recesante etc.), fie asupra focarelor pariapicale, a osteitelor alveolare etc., în vederea tratamentelor unor gingivite provenite prin intoxicaţii accidentale, profesionale, medicamentoase sau în evoluţia maladiilor febrile etc., **cu îndepărtarea tartrului se începe tratamentul** de asanare buco-odontală. Acest detartraj este executat aşa cum este descris în cele mai mici detalii, în toate manualele de specialitate, fie prin folosirea utilajului ultrasonic existent în comerţ sub diverse modele şi tipuri de fabricaţie, fie manual prin folosirea a numeroase modele de instrumente şi perii de netezire a suprafeţelor rugoase, rămase după îndepărtarea tartrului.

Dar, de la asemenea aplicaţii ale unor acte de detartraj elementare şi inerente igienei bucale şi pînă la teoriile partizanilor concepţiei localiciste, — în care tartrul dentar prin prezenţa sa în fundurile de sac gingivo-alveolo-odontale, ca şi prin fenomenele iritative şi inflamatorii pe care le-ar provoca la acest nivel, **ar prezenta un factor cauzal de prim ordin în determinarea unui mare procentaj de parodontopatii, fără a se specifica în concepţia « localicistă » categoria din care fac parte asemenea manifestări parodontopatice,** — considerăm, fără rezervă, că este o foarte mare distanţă. **În aceasta constă greşala** care creează în această problemă o abatere de la pista realităţilor biologice şi patologice, comiţîndu-se o gravă eroare atunci cînd se ignorează discernămîntul interpretativ, pe baza criteriilor sale, fapt care duce la administrarea unor modalităţi de tratament **necorelate** cu realităţile lezionale şi de manifestare patologică. Pe ce ne bazăm cînd insistăm în a repeta aceste afirmaţii de mai sus şi a combate teoria iritativă tartrică în etiopatogenia parodontopatiei esenţiale?

În primul rînd, depozitele tartrice în special moi şi mai rar cele serice (dure şi foarte aderente de suprafaţa smalţ-ciment), se întîlnesc cu predilecţie în **zona grupului frontal inferior,** zonă care, prin declinaţia planşeului, este cea mai frecvent expusă spre a se depune, sub acţiunea a diverşi factori chimici şi mecanici. Apoi aceste depozite de la acest nivel, neglijate în timp, **prin iritaţia marginală a gingiei, vor provoca o inflamaţie lentă şi cronică a mucoasei,** care uneori, edemaţiind gingia marginală prin procesul de inflamaţie cronică, va agrava fenomenele patologice, limitate la zona respectivă a tartrului, creînd, uneori, pe socoteala fundurilor de sac, mici abcese identice pungilor pioreice, din care, prin exprimare, se elimină o

Scanned with OKEN Scanner

secreție seropurulentă, cu fragmente de tartru, resturi de țesuturi și alimente, relativ mirositoare, dar **în nici un caz cu caracterele foetorului** din manifestările « esențiale » ale **abiotrofismului proceselor disbiotrofice.**

În al doilea rînd, acest aspect patologic reprezintă nosologic, **tot parodontopatie.** Dar, științific, subliniem că această parodontopatie face parte **din categoria parodontopatiilor simptomatice,** deoarece manifestările ei sînt atribuite factorului cauzal tartric, în primul rînd, și, în al doilea rînd, ele **sînt localizate sau limitate** numai în zona corespunzătoare depunerilor tartrice și nu pe toată întinderea arcadelor, unde în mod normal nu se găsesc astfel de depuneri.

Iar în al treilea rînd, anticipînd, atunci cînd este vorba de tratament, asemenea manifestări parodontopatice sînt remediate prin cele mai elementare modalități: detartraj, completat cu măsuri de igienă bucală obișnuite. Fapte care **în aspectele parodontopatice esențiale spre a nu se face confuzie, se petrec cu totul altfel și anume:** în primul rînd, procesele sînt de natură disbiotrofică evolutivă esențială, deci nu sînt legate nici de zona cu punctul cel mai decliv al cavității bucale și nici de existența unor concrețiuni tartrice fie ele oxalate, serice etc., a căror existență în raport cu apariția leziunilor esențiale, o considerăm facultativă. Procesele « esențiale », cu manifestările respective clinice, cînd ele apar, pot fi depistate ca evoluție în orice zonă de pe arcadele parodontale, sau pe toată întinderea ambelor arcade. Apoi sînt cazuri cu manifestări grave « esențiale », unde nu există nici cea mai mică urmă de concrețiune tartrică, precum și eventualități patologice inverse, există cavități bucale cu o igienă bucală total delăsată, cu resturi radiculare, cu depozite de tartru impresionante, nu numai în zona cu maximă declinație ci și în alte zone în care prin anumite defecte masticatorii existente, suprafețele molarilor și premolarilor respectivi, sînt încărcate cu tartru moale, galben-gris și ușor detașabil și, totuși, atît clinic, cît și radiologic, pe asemenea arcade nu depistăm nici cea mai discretă leziune disbiotrofică a osului alveolar care să ne facă să ne gîndim la manifestări parodontopatice esențiale în evoluție, a se studia fișa Nr. 17 și 18 cu parodontopatie simptomatică prin iritație tartrică și complicată, ca urmare fenomenelor iritative și cu inflamația gravă a marginei gingivale respectivă zonei tartrice.

Totuși, trebuie să evidențiem faptul că și în manifestările parodontopatice de natură tartrică uneori radiografic observăm leziuni ale osului alveolar. Dar, subliniem că leziunile marginale ale osului alveolar survenite **prin leziunile iritative-inflamatorii,** provocate de tartru, atît radiografic, **cît și histo-morfologic, au caractere particulare de tip osteitic,** de care trebuie să ținem seama cu deosebit discernămînt atunci cînd căutăm să interpretăm aspectele microscopice sau imaginile radiografice, pentru a pune un diagnostic diferențiat, al aspectelor « simptomatice »

Scanned with OKEN Scanner

în raport cu cele « esențiale ». Dacă examinăm cu atenție aspectul imaginilor radiografice de pe fișele iconografice Nr. 17, 18 și 18 a din partea a II-a a acestei lucrări, constatăm existența depozitelor de tartru pe segmentul coletului odontal, precum și o ușoară denudare a segmentului radicular, iar osul alveolar (cel mai important element) este și el lezat. Septurile sînt ciupite și reduse în înălțime. Dar aceste leziuni **NU sînt de tip osteolitic în estompare ca cel existent în aspectele evolutive disbiotrofice, ci de tip osteitic.** Aici conturul osului alveolar marginal, în fața elementului agresiv-iritativ și inflamator, **reacționează,** fenomen care duce la realizarea **unei bare de osteo-condensare delimitatorii,** bine evidențiată pe imaginile radiografice. Un astfel de **fenomen de reactivitate** în procesele « esențiale » disbiotrofice **nu există,** din cauza fenomenelor de « **apatie vitală organică** » care domină tabloul evolutiv al proceselor disbiotrofice. Din această cauză, în apatia vitală organică, țesutul osos de vecinătate se află într-o stare de **totală indiferență reacțională.** El rămîne **apatic,** lăsînd fenomenele osteolitice să evolueze mai lent sau mai brutal, după cum îl întrețin diversele stări disfuncționale neuro-vegetative, dismetabolice și circumstanțele **stress**-ante ale condițiilor mediului de viață și de activitate.

Această diferențiere făcută mai ales pe criteriul radiografic al discernămîntului în interpretare și sistematizare, noi îl considerăm de cea mai mare importanță în problema negării atribuirii unui rol cauzal al tartrului dentar în manifestările parodontopatice esențiale.

2. Periajul odontal și masajul gingival

Periajul odontal? Așa este denumit și cunoscut în practica curentă. Un act mecanic de periaj al arcadelor odontale, completat și facilitat cu o pastă de dinți combinată din mai multe substanțe, act care ajută la efectuarea și întreținerea zilnică a igienei buco-odontale. Ca și detartrajul și acest act se găsește descris în toate manualele de specialitate, sub toate detaliile tehnice și ca ustensile — perii dentare de toate formele și modelele, paste de dinți, ape de gură etc. Noi nu vom insista asupra lor, deoarece ar însemna să repetăm ce s-a mai spus. Dorim, însă, să subliniem pentru a scoate în evidență **unele exagerări care credem noi că denaturează rolul acestui act,** absolut necesar de altfel pentru igiena bucală, dar căruia i se atribuie o importanță terapeutică pentru anumite manifestări parodontologice, care ni se pare lipsită de seriozitate.

Am asistat la consultații pentru afecțiuni parodontopatice în mari și reputate Centre stomatologice, cînd pacientul era examinat indiferent pentru ce, — fie pentru o simplă denudare apărută la nivelul coletelor în zonele canine — zone care așa precum se știe sînt predispuse morfologic, prin bosele și curburile alveolare, să proemine arcadele parodontale, ceea ce face ca prematur să apară, la acest nivel,

Scanned with OKEN Scanner

mai discrete sau mai accentuate denudări, — fie pentru un lizereu gingivitic banal, cauzat prin neîngrijire bucală, sau pentru o inflamație a mucoasei gingivale în zona frontală inferioară, agravată de existența unor mari depozite de tartru în zona respectivă, — fie pentru o stare manifestă, generalizată pe toată întinderea arcadelor odonto-alveolare cu gingivită și pungi pioreice, ici și colo migrări odontale, cu mobilitate odontală, foetor foarte urît mirositor (specific stărilor parodontopatice esențiale) etc. și, indiferent pentru ce venea bolnavul, deci fără discernămînt, pe machete reprezentînd arcade odonto-parodontale, special făcute în acest scop, i se dădeau instrucțiuni detaliate, de modul cum și cînd trebuie să-și facă igiena buco-odontală, **dar într-o formă mult exagerată.** Ca orice act exagerat, considerăm că el depășește cadrul unor preocupări medico-stomatologice serioase! De ce? Pentru că, în primul rînd, înaintea prescrierii oricărui act de asistență, nu a fost mai întîi clarificat, pe baza unui discernămînt de interpretare și sistematizare, ce formă, ce aspect parodontopatic prezintă pacientul. Lui i se dădeau instrucțiuni atît de detaliate și categorice, încît cel suferind de manifestări « esențiale » era convins că acest act al periajului ar rezolva toată îngrijorarea pentru care solicitase consultația! Că era o simplă denudare de pre- sau senilitate, sau deja o consecință a unui periaj abuziv, sau că era vorba de o simplă sau mai gravă afecțiune gingivo-alveolară, pacientului i se prescria același lucru: **periajul tehnic și sistematic,** dimineața, seara la culcare, ca și după fiecare act de alimentație. În această problemă, denaturată ca valoare și importanță terapeutică, au fost realizate și numeroase filme de popularizare a acestui act, care au reținut atenția participanților, chiar și la desfășurarea multor Congrese de specialitate.

În ultimii ani, o nouă teorie vine să dea o importanță mai deosebită și chiar pe baze științifice, acestui periaj.

Este teoria **plăcii bacteriene.** Această teorie a fost elaborată **ca factor etiopatogenic al parodontopatiilor marginale,** atribuind astfel periajului odontal o valoare și mai deosebită, în sensul că prin aplicarea lui tehnică, nu numai ar fi un act de igienă bucală, dar chiar un act terapeutic, el reducînd la maximum procentual numărul bacteriilor piogene din zonele gingivo-odontale, cînd acestea sînt frecate științific cu periile dentare și cu diferite substanțe dezinfectante din pastele de dinți. Ba, mai mult, în vederea punerii în evidență a acestor « plăci bacteriene » existente pe suprafața smalțului, s-au inventat și diverse substanțe colorante, **revelatoare a plăcilor bacteriene.** Badijonînd cu astfel de paste colorante suprafața smalțului, se pretinde că s-ar pune în evidență plăcile cu masă bacteriană de pe aceste suprafețe, ceea ce ar demonstra că un periaj efectuat, pentru a deveni eficient, trebuie continuat pînă ce aceste plăci au fost complet îndepărtate. În acest mod, **se socotește că s-ar realiza o contribuție remarcabilă de ordin terapeutic și de preve-**

Scanned with OKEN Scanner

nire a parodontitei marginale! Considerăm că acestei combinări a periajului cu problema plăcii bacteriene i se atribuie un rol exagerat și neconcludent în problemele parodontopatice. Rolul periajului ca act terapeutic, al îndepărtării «plăcilor bacteriene» a fost luat din alt capitol al Stomatologiei (etiopatogenia cariei odontale) și introdus în preocupările parodontologice în mod denaturat și exagerat. Prin extrapolare, « placardele bacteriene » sînt considerate chiar implicate în provocarea parodontopatiilor. În conformitate cu teoria bacteriană, în cariile odontale ele ar putea avea un **rol cariogen,** dar acest rol **este neconcludent** în ceea ce privește provocarea stărilor parodontopatice, mai ales a celor cu **aspect « esențial ».** În aspectele parodontopatice simptomatice, unde domină o stare de septicitate a mediului bucal, prin neglijarea igienei bucale, existența unor depozite de tartru masiv, a unor leziuni grave de carii odontale etc., în adevăr aceste « plăci bacteriene », ca medii de cultură ale florei microbiene saprofite și piogene din mediul bucal, pot avea un rol în întreținerea și agravarea manifestărilor gingivitice, sau chiar și a osteitelor alveolare. Da, dar aceste stări aparțin patologic categoriei « simptomatice », care, din punct de vedere terapeutic, sînt singurele care pot beneficia, într-o oarecare măsură, de un periaj corect aplicat și coroborat, implicit, cu toate celelalte acte de asanare gingivo-alveolo-odontale (extracții, obturații, băi dezinfectante sau sclerozante etc.). În preocupările de asistență a manifestărilor și proceselor parodontopatice esențiale, însă, atît periajul, așa cum este el descris și aplicat, cît și celelalte acte ale asanării bucale, **reprezintă acte paliative, de pregătire, preparatorii** ale metodei noastre operatorii, care prin succesiunea actelor sale, sistematizate în doi timpi — **unul septic de asanare a focarelor disbiotrofice și altul aseptic, de stimulare a biotroficității locale și recondensării osului alveolar,** prin introducerea în pereții alveolari a biostimulatorilor omo-implante din Os-Minerale, bineînțeles, ajutată și de o asistență generală, medicală și neurohormonală, **reprezintă singura modalitate de rezolvare terapeutică eficientă a manifestărilor parodontopatice esențiale.**

În concluzie, considerăm că periajului cu pastele respective, prin modul cum este aplicat, să nu i se atribuie alt rol și altă valoare în preocupările parodontologice, decît **un rol de întreținere obligatorie a igienei bucale,** de fiecare zi, precum și atunci cînd este cazul, ca un **act paliativ și premergător unei intervenții chirurgicale,** care se efectuează în cavitatea bucală, fie asupra gingiei, fie asupra focarelor periapicale, a resturilor radiculare etc., dar nici într-un caz ca un act terapeutic în asistența parodontopatiei esențiale.

Masajul mucoasei gingivale

Și acesta este un act care mai mult provoacă iluzii decît eficiență. Este un act, care constă așa cum se știe de toată lumea, în masajul mucoasei gingivale, mai

Scanned with OKEN Scanner

mult marginal, executat o dată sau de două ori pe zi, după posibilități și împrejurări, fie cu însăși degetul pacientului, fie cu anumite perii vibratoare tip (aparatul pentru masaje gingivale Filipovici, brevet România) pe bază de vibrații și impulsuri intermitente de profunzime, fie cu ajutorul unor **spray**-uri puternice cu tot felul de soluții (ozonizate, perhidrol, bioxid de carbon etc.) sau ape minerale. Scopul acestor masaje gingivale ar fi, în primul rînd, de a exprima și evacua produsul seropurulent din pungile pioreice gingivo-alveolo-odontale, atunci cînd asemenea pungi există și, în al doilea rînd, prin vasodilatația ca și acțiunea incitatoare provocată asupra terminațiilor neurovegetative din corionul mucoasei, s-ar presupune că s-ar stimula troficitatea marginală alterată a mucoasei gingivale în urma diverselor acțiuni hipotrofiante inflamatorii, toxiinflamatorii etc.

Considerăm din experiența noastră, că efectele acestor masaje, atunci cînd sînt vizate leziuni concrete disbiotrofice parodontale, sînt suficient de superficiale și foarte trecătoare, încît în activitatea noastră nu le acordăm, mai ales în eventualitățile patologice « esențiale », decît o valoare terapeutică minimă, dacă nu chiar inexistentă. De aceea nu le recomandăm, cînd avem astăzi atîtea posibilități medicale, fizioterapice etc., pentru a stimula structurile alterate prin fenomene hipotrofice, ale unor terenuri organice cu **apatie vitală organică** evidentă.

3. S p r a y-urile

Spray-urile? Acte fizioterapice pe principiul pulverizării cu presiune, pe suprafața mucoaselor gingivale și a spațiilor interodontale, fie a unor ape minerale și radioactive, fie a unor soluții de substanțe chimice dezinfectante, sclerozante etc., cu doze prescrise după experiența fiecărui practician. Numărul acestor aparate și substanțe întrebuințate este nenumărat, variind după industriile medico-tehnice și chimico-farmaceutice ale fiecărei țări, deoarece ele fiind descrise cu detalii în broșuri de popularizare sau tratate de specialitate, nu le enumerăm și nici nu le descriem.

Ceea ce căutăm să subliniem aici, este importanța și valoarea lor terapeutică.

Deoarece aceste pulverizări sînt destinate suprafețelor mucoasei gingivale bolnave, este și logic de presupus că acțiunea lor va fi limitată numai la structurile superficiale ale acestor mucoase, iar eficiența acestora, atunci cînd ele totuși realizează o ameliorare, este superficială și de foarte scurtă durată.

Atît cît ne demonstrează experiența noastră, considerăm că asemenea **spray**-uri, atunci cînd se pot aplica, **nu sînt de neglijat,** mai ales combinate și completate cu alte acte terapeutice, în formele gingivitice simptomatice, care sînt legate mai ales

Scanned with OKEN Scanner

de unele inflamații cronice, ale persoanelor cu guri neîngrijite **(schmutzpyorhoe)**, în gingivitele cronice, prin noxe, mai ales profesionale. În asemenea cazuri, pulverizațiile și prin actul lor mecanic (microtraumatic) provoacă ministimuli asupra unei mucoase profund alterate în vitalitatea sa. De asemenea, aceste **spray**-uri le considerăm indicate și în faza postoperatorie chiar și după actele chirurgicale pentru parodontopatia esențială, cînd ele ar grăbi, prin **fenomenele de reactivare circulatorie în structura mucoasei, în mod stimulativ,** procesul de cicatrizare în minimum de timp. Dar numai atît. Tot ce se exagerează atribuind acestora « minuni de eficiență » denaturează rolul lor mini-adjuvant.

4. Badijonajele și infiltrațiile locale

Și aplicațiilor de substanțe cauterizante sau dezinfectante, fie prin **infiltrații,** fie prin **badijonaje** ale mucoasei gingivale ca și a pungilor pioreice gingivo-alveolo-odontale trebuie să li se atribuie o eficiență limitată. Într-adevăr, dacă administrarea asupra mucoasei gingivale, inflamată și hipertrofiată prin procesul de hiperplazie al infiltrației celulare de cronicitate, a unor substanțe chimioterapice, ca dontisolon, insadol, clorură de zinc etc., prin badijonaje cu compresarea și exprimarea pungilor pioreice, constituie un adjuvant eficace în formele « simptomatice » unde, în primul rînd, a fost îndepărtat elementul cauzal și agravant. La fel și cu infiltrațiile produselor chimioterapice ca vaduril, placentil etc. în mucoasa gingivală inflamată și hipertrofiată ca și în pungile pioreice. În formele « esențiale », însă, atît infiltrațiile, cît mai ales badijonajele cu diverse substanțe chimice dezinfectante și sclerozante, reprezintă, **datorită substratului etiopatogenic și biologic al fenomenelor de apatie vitală,** numai un act de dezinfecție pregătitor și premergător actelor chirurgicale, care se vor aplica asupra mucoasei gingivale, pungilor pioreice și osului alveolar marginal **în proces disbiotrofic de osteoliză** cronică și evolutivă.

5. Chiuretajul subgingival

Chiuretajul subgingival este un act care deja reprezintă o **modalitate de rezolvare terapeutică chirurgicală.** El vizează îndepărtarea masei pioreice și a țesutului de granulație și osteitică, din pungile pioreice, apărute și dezvoltate prin aprofundarea spațiului preexistent gingivo-alveolo-odontal, prin distrugerea și infiltrarea de țesut celular inflamator de granulație.

Vom insista mai mult asupra acestui act chirurgical, deoarece credem în primul rînd că prin scopul și rolul său, el are o **valoare terapeutică în patologia parodontului,** dar numai atunci cînd este **aplicat eclectic,** pe cazuri cu indicații corect stabilite. Chiuretajul subgingival este deosebit de eficient în **gingivitele cronice simptomatice,** cu marginile și papilele gingivale hipertrofiate prin infiltrația țesutului

Scanned with OKEN Scanner

de granulație, survenite fie după iritațiile tartrice, fie prin inflamațiile cronice ale gurilor neglijate, prin toxi-inflamațiile cronice ale marilor fumători sau ale unor profesiuni unde se lucrează cu substanțe toxice (Hg, Bi, Pb etc.).

Chiuretajul subgingival, ca act chirurgical, **aplicat sistematic și progresiv** constituie, de altfel, chiar **primul timp, timpul septic al metodei noastre operatorii.**

Dar nici într-un caz, așa cum nu avem dreptul să ne facem iluzii că gingivectomia sau operația Neumann-Widman, numai prin îndepărtarea gingiei bolnave, ar realiza o reactivare și recondensare a osului alveolar aflat în liză disbiotrofică — ca în aspectele « esențiale » — tot așa și cu actul chiuretajului, care nu are nici un element biologic care să stimuleze reactivarea locală și condensarea osului alveolar. **El își limitează eficacitatea** numai în măsura în care asanează, prin îndepărtarea produsului pioreic și masa tisulară patologică (de aceea și este eficient în procesele « simptomatice »). Dar pentru procesul disbiotrofic gingivo-osteo-alveolar subordonat formelor **abiotrofice,** adică de apatie vitală organică, el nu are cum să realizeze fenomene eficiente, decît uneori foarte neînsemnate și numai atît timp cît îi este necesar hipotroficității tisulare să refacă starea pioreică, numai atîta cît acțiunea incitatorie a actului de chiuretare a marginii conturului osteo-alveolar a stimulat imperceptibile fenomene locale de reacții tisulare de reactivare și fenomene reparatorii marginale osteo-alveolare.

Atîta timp cît nu au intervenit în conformația parodontului acte incitatorii intense, specific remineralizante, pe care numai biostimulatorii de reacțiune și recondensare, omo-implante din Os-Minerale, le pot determina în structura masei parodontului, actul chiuretajului își va limita rolul numai la cel de asanare și îndepărtare din focare a produsului patologic.

6. Gingivectomia și operația cu lambou

Gingivectomia este un act operator de cele mai multe ori arbitrar aplicat, care vizează, ca scop final terapeutic, excizarea gingiei bolnave, de jur împrejurul elementelor odontale, fie limitată la un grup odonto-parodontal, fie pe toată întinderea arcadelor.

Considerăm cu fermitate că nu este admisă aplicarea acestei operații oricum și în orice formă de **gingivită hipertrofiată,** cînd este știut cît de mutilante sînt și ea și operația cu lambou. **De aceea, gingivectomia trebuie chibzuit aplicată și limitată numai la aspectele cu leziuni de hipertrofie hiperplaziantă gingivală, corect diagnosticată, în care nu există un substrat disbiotrofic evolutiv osteo-alveolar subiacent**

Scanned with OKEN Scanner

și în care avem certitudinea eficienței ei. Oncologul nu mutilează o regiune numai de dragul de a opera o tumoare oarecare; el excizează circumscris sau enuclează tumoarea benignă și nu recurge fără motive bine stabilite la mutilații întinse, decît atunci cînd are bine precizat caracterul malign al formațiunii respective.

Atunci parodontologul, de ce să mutileze, denudînd atît de dizgrațios segmentul radicular al dinților — prin gingivectomie —, o arcadă gingivală infiltrată și hipertrofiată, cînd această stare s-ar putea datora unui proces evolutiv disbiotrofic « esențial » subiacent, adică al osului alveolar, **în care împrejurare gingivectomia este lipsită de orice eficiență!** Se știe doar că mucoasa gingivală prin manifestarea sa patologică, în astfel de aspecte « esențiale », reprezintă doar un simptom, în complexul de manifestare al sindromului parodontopatic « esențial ». De aceea, această operație, în manifestările parodontopatice esențiale, nu va realiza nici o eficiență de tratament. Practic de-a lungul timpului ne este demonstrat cu prisosință, că recidivele locale survin la scurt interval de timp după operație, deoarece procesul disbiotrofic profund, osteo-alveolar, prin această operație nu a fost vizat în toată complexitatea sa. La vremea lor, cînd și Gottlieb și Neumann-Widman au stabilit jaloanele detaliilor tehnice, primul ale gingivectomiei și ultimii ale operației cu lambou, **neavînd pe atunci posibilitățile investigatorii asupra patologiei parodontului prin radiografii odontoparodontale, erau oarecum îndreptățiți să creadă în eficiența metodelor create de ei.** Ei nu aveau elementele pe care le avem noi astăzi relativ la criteriile necesare discernămîntului leziunilor parodontale. Ei observînd că tabloul patologic al parodontopatiei era dominat de aspectul inflamat și hipertrofiat al marginii mucoasei gingivale, complicat uneori și cu pungi pioreice de-a dreptul impresionante prin profunzime și conținut, **cum era și firesc, ei au considerat că îndepărtarea procesului patologic putea să fie urmată de vindecarea manifestărilor parodontopatice.** Desigur că aceste operații atunci cînd se făceau pentru **aspecte simptomatice** incontestabil că realizau rezultate eficiente. Aplicate, însă, în aspectele pe care azi radiografia odonto-parodontală ne demonstrează concludent eventualitățile cu leziuni disbiotrofice evolutive, **atîta timp cît nu aduc nimic în focar care să stimuleze și să redreseze hipotroficitatea structurală apatică sau abiotrofică,** desigur că în astfel de cazuri ele devin ineficiente. Avem convingerea că dacă Gotlieb, Weski, Neumann, Widman și Orban ș.a. s-ar mai afla în contemporaneitate, cu certitudine că prin competența pe care au arătat-o urmașilor, și-ar reconsidera punctele de vedere.

Și noi practicăm gingivectomia, dar așa cum vom demonstra prin fișele iconografice parodontologice, **o aplicăm în mod riguros eclectic** numai în anumite forme parodontopatice, cu aspecte hipertrofice-hiperplazice sau fibromatoase, cu indicații bine chibzuite. Desigur, o hipertrofie gingivală **apărută printr-un proces de hiper-**

Scanned with OKEN Scanner

plazie, ca cel din graviditate sau ca cel din unele procese ce apar în anumite stări organice generale, cum este eventualitatea unor fenomene discrazice prin unele leucoze mezoblastice, sau ca în unele forme gingivitice epuloide difuze cu aspect tumoral, **impun indicațiile gingivectomiei.** Dar, în toate asemenea eventualități, exereza procesului gingival anormal se face cu foarte multă atenție, în așa fel ca îndepărtarea țesutului patologic să nu ducă la denudarea prea exagerată a elementelor odontale de țesuturile moi, dîndu-le acel aspect de dinți alungiți, equiniformi.

Nici într-un caz, însă, nu opinăm să se facă exereză gingivală întinsă în aspectele parodontopatice cu caracter de apariție și evoluție « esențială », adică **pe un fond disbiotrofic cu fenomene de apatie vitală organică.** Facem această subliniere deoarece și experiența altora, apărută ici și colo în literatura de specialitate, ca și experiența noastră, **ne arată că această operație în asemenea împrejurări este iluzorie.** Eficiența ei în atare cazuri este de foarte scurtă durată, după care reapar procesele patologice cu aceleași caractere ca și cele preoperatorii. Această operație și cu atît mai mult operația cu lambou trebuie să fie limitată la un foarte redus număr de **aspecte « simptomatice »,** unde hipertrofia este datorită unei iritații hiperplazice, fie substratului organic general (graviditate, discrazie etc.), **dar NU în aspectele parodontopatice esențiale.** De aceea insistăm, ca înainte de a stabili indicațiile oricărui act operator în patologia parodontului, **cazul să fie foarte bine și meticulos examinat și studiat prin toate mijloacele clinice și de laborator, pe care știința medico-stomatologică ni le pune astăzi la îndemînă.** Aceasta pentru a stabili, în primul rînd, care este caracterul lezional, în ce categorie se încadrează procesul patologic (adică « simptomatică » sau « esențială ») și apoi, o dată definit cadrul nosologic, să i se aplice **eclectic,** principiul și metoda de tratament cea mai adecvată față de realitatea patologică.

Ca să ilustrăm rezultatele dezastruoase ale gingivectomiei, atunci cînd ea prin indicații greșite se aplică în terapeutica manifestărilor pioreice parodontopatice esențiale, prezentăm două fișe iconografice edificatoare, fișa nr. 1 și fișa nr. 2.

Scanned with OKEN Scanner

FIȘA NR. 1

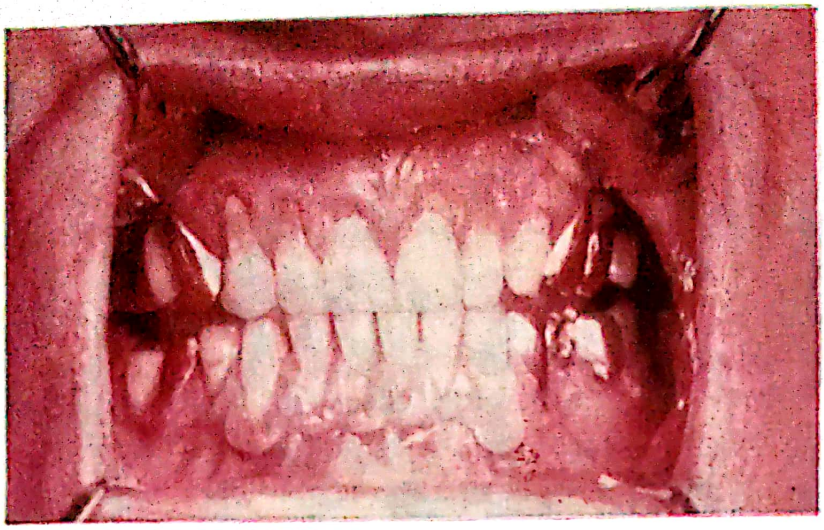

1 A

1 B

1 C

Scanned with OKEN Scanner

1 D

1 E

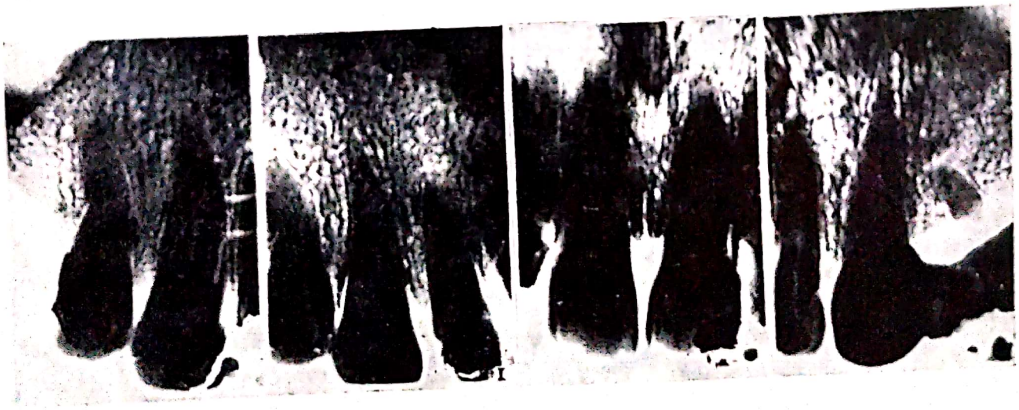

1 F

Scanned with OKEN Scanner

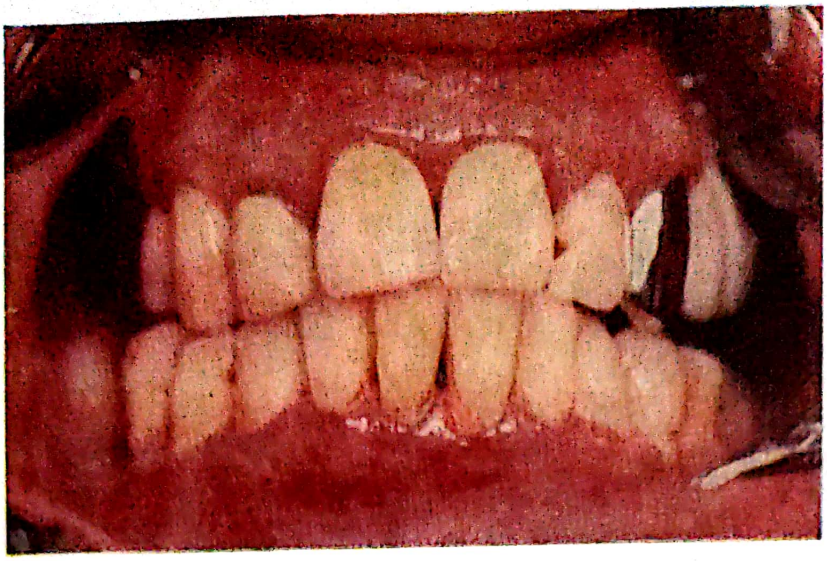

1 G

Fişa nr. 1 prezintă imaginile a trei cazuri operate pentru manifestări parodontopatice esenţiale.

— **Imaginea A,** respectiv imaginea radiografică **B** prezintă rezultatele unui caz care s-a prezentat la consultaţie, după ce a fost operat în altă parte prin gingivectomie.

— **Imaginea C,** respectiv **imaginea radiografică D** prezintă rezultatele unui caz care ne-a venit la consultaţie, de asemenea operat în altă unitate prin metoda Neumann-Widman.

— **Imaginile E** şi respectiv imaginea radiografică **F (prezentate cu scop comparativ)** aparţin unui caz cu manifestări « esenţiale » operat de noi, după metoda noastră operatorie, revăzut imaginea **G** la 1 an de la operaţie. Considerăm că atît gingivectomia ca şi operaţia Neumann, prin exemplificările de mai sus, nu dau rezultate eficiente (**A** şi **C**) în manifestările « esenţiale », iar prin faptul că ele excizează din mucoasa gingivală, dau aspectul unui act mutilant al gingiei.

Prin ceea ce demonstrăm prin imaginile **E** şi **G** (după operaţie) ale unui caz cu parodontopatie esenţială, operat de noi, realizîndu-se rezultate concludente, considerăm că actele operatorii mutilante trebuie limitate ca indicaţii, numai pentru cazurile care impun excizii gingivale (aşa cum vom demonstra în fişele iconografice cu aspecte parodontopatice simptomatice).

Scanned with OKEN Scanner

FIȘA NR. 2

2 a

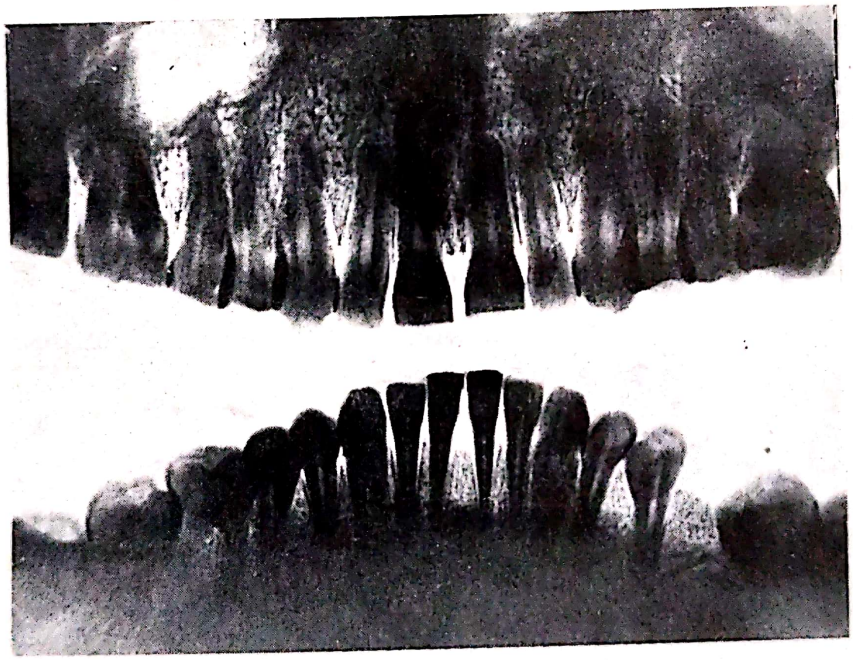

2 b

Fișa 2. — Iată un aspect de **parodontopatie « simptomatică »** de natură **inflamatorie,** foarte exemplificativ. **Gingivită hipertrofică inflamatorie acută,** generalizată, **imaginea a,** — prin neglijarea regulilor de igienă bucală. Aspect în care, datorită faptului că debutase și evoluase brusc, cu fenomene inflamatorii dramatice (febră, dureri locale bucogingivale, adenopatie submaxilară, 11 000 leucocite etc.). Iar conformația osului alveolar, radiografic era integră, **imaginea b.**

Scanned with OKEN Scanner

2 c

— **Imaginea c** —, după ce un tratament medicamentos local inclusiv antibioticoterapia generală **realizase minime efecte** — am considerat, pe principiul eclectismului, că singura modalitate de rezolvare terapeutică o constituie indicaţia indiscutabilă a **gingivectomiei.**

În adevăr, aşa cum arată **imaginea c,** această operaţie a rezolvat în cîteva zile în mod eficient şi concludent, manifestările respective.

Iată aşadar, indicaţia eficientă a gingivectomiei.

Scanned with OKEN Scanner

FIŞA NR. 2A

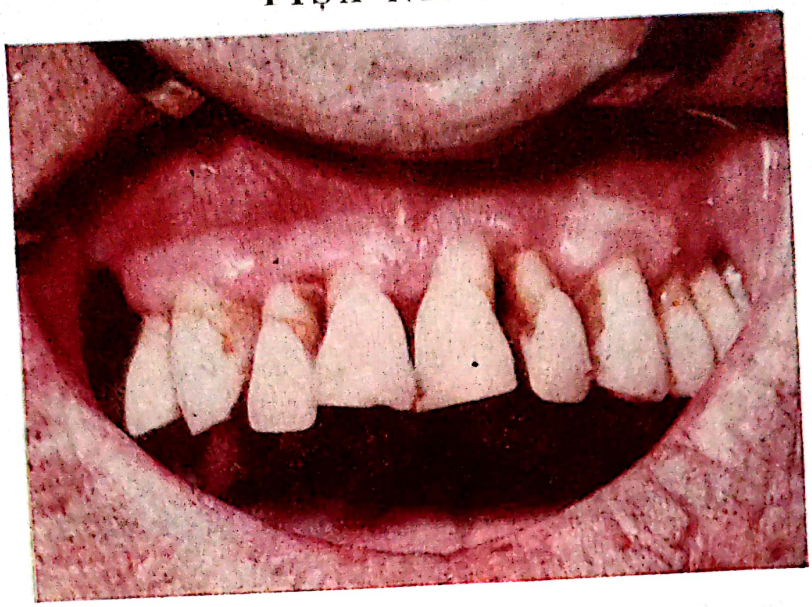

Fişa 2 A. — Iată şi un aspect de mutilaţie parodontală — după operaţia Neumann —, care numai după 10 luni, a impus ca pacientul să vină să ne solicite eliminarea elementelor odontale devenite foarte jenante, în actele funcţionale, prin mobilitatea accentuată şi alveolite provocate de mobilitatea lor. Pacientul suferea de o parodontopatie esenţială evolutivă, care deşi se află într-un stadiu foarte avansat, III, el totuşi a fost operat, fapt care nu numai că nu a realizat nimic eficient, ba din contra, prin denudarea exagerată a elementelor odontale din arcadă, a agravat şi mai mult aspectul fenomenelor patologice.

Scanned with OKEN Scanner

FIȘA NR. 3

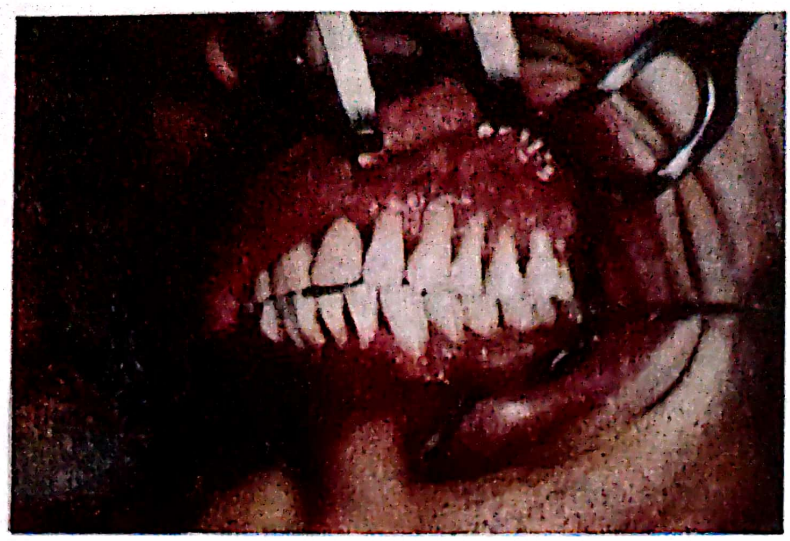

3 a

3 b

Fișa nr. 3 — Imaginea a cu aspectul arcadei maxilare, operată prin metoda Neumann pentru manifestări « esențiale », venită la consultațiile noastre, după circa 6 luni de la operația atît de mutilantă; și

— Imaginea b, revăzut cazul după circa 2 ani, cu elemente odontale deja expulzate, ca efect al mutilației gingivo-osteo-alveolare.

Nu reactualizăm problema valorii terapeutice a operației **radicale cu lambou,** după tehnica Neumann-Widman. Față de faptul că această metodă este foarte laborioasă și tot așa de mutilantă ca și gingivectomia și față de faptul că urmările ei imediate prin durerile și tumefacția regiunii, scot din circuitul activității sale pentru numeroase zile pe cel operat și mai ales prin faptul că pe plan îndepărtat,

Scanned with OKEN Scanner

ea, în afară de excizia hipertrofiei marginale a mucoasei gingivale şi îndepărtarea cu chiureta şi pile a ţesutului patologic din fundurile de sac, **nu aduce nimic local,** care să stimuleze reactivarea structurilor tisulare şi să provoace fenomene de recondensare în osul alveolar în plină evoluţie osteolitică, **considerăm că este o metodă ineficientă şi neaplicabilă, nici în aspectele simptomatice, cu atît mai mult în aspectele disbiotrofice ale parodontopatiei esenţiale,** unde **metoda noastră realizează** în mod concret şi concludent clinic, radiologic şi biologic, într-un ansamblu eficient, **toţi parametrii impuşi a fi realizaţi de o atitudine şi modalitate terapeutică eficientă.**

7. Papilectomia
Operaţie prin dedublarea papilei inter-odontale, hipertrofiate. Indicaţii şi tehnica operatorie

Uneori sub acţiunea unor fenomene iritativ-inflamatorii, mai ales prin nesocotirea aplicării corecte a regulilor de igienă buco-odontală, în special la tinerii fumători, ca şi la cei care lucrează în condiţii poluate prin diverse noxe, — apar la nivelul arcadelor parodontale, hipertrofii-hiperplazice a papilelor gingivale interodontale, care îmbracă diverse forme şi mărimi, uneori chiar cu aspecte de minitumorete. Aceste formaţiuni hipertrofice gingivale de predilecţie apar şi se dezvoltă în zonele frontale, fie numai maxilară, fie mandibulară, fie la ambele arcade

Această manifestare, cu aparenţă bizară de debut şi evoluţie, reprezintă în complexul patologiei parodontului — **parodontopatia simptomatică, hipertrofo-hiperplazică juvenilă,** prin faptul că cel mai frecvent o întîlnim la persoanele tinere.

Aceste aspecte hipertrofo-hiperplazice, mini-tumorete, dacă de cele mai multe ori dăinuesc timp îndelungat, sub incitaţia unui fenomen cu cronicitate, fără să deranjeze pe cel în cauză, totuşi la diverse intervale şi în raport cu condiţiile septicităţii bucale, ele se manifestă cu pusee acute sau subacute, îmbrăcînd aspecte imflamatorii de **papilite**, evoluînd cu: dureri în arcadele odonto-parodontale la nivelu zonelor patologice, — congestie ulcerativă şi sîngerarea marginală a mucoasei gingivale, — stare generală subfebrilă (37, 37,5°), — uşoară adenopatie submandibulară, dureroasă la palpaţie, — leucograma crescută (8000—9000 elemente). Uneori hipertrofiile papilelor gingivale, prin procesul inflamator fiind edematiate, confluează la baza lor, creind un aspect de generalizare a fenomenelor hiperplazice gingivale, pe toată întinderea marginală a arcadelor, bine înţeles predominînd hipertrofia papilelor inter-odontale.

De regulă, acest proces hipertrofic-hiperplazic, se află numai pe partea vestibulară a arcadelor parodonto-gingivale. Rar acelaşi aspect este însoţit şi de fenomene

Scanned with OKEN Scanner

similare din partea papilelor inter-odontale palatinale sau liguale. Menționăm acest fapt, deoarece el are o importanță deosebită a fi cunoscut, atunci cînd se pune problema asistenței acestor hipertrofii-hiperplazice.

Aspectul radiografic al arcadelor odonto-parodontale cu astfel de hipertrofii-hiperplazice gingivale, ne arată evident integritatea conformației marginale a septurilor, deci și a conturului osului alveolar respectiv. Acest fapt ne confirmă că anatomo-patologic, procesul hipertrofo-hiperplazic, se limitează numai la nivelul marginei gingivale și în special a papilelor sale inter-odontale.

În **papilite,** acolo deci unde sînt fenomene acute, deseori conturul marginal al osului alveolar, radiografic, poate prezenta aspecte de haliztereză, leziuni reversibile după dispariția a manifestărilor gingivitice.

Modalitatea noastră de rezolvare operatorie

Deoarece antomo-patologic este vorba de un proces infiltrativ cu țesut celular de granulație de inflamație cronică, a marginei papilare gingivale, — fenomen care stimulează hiperplazia țesuturilor din grosimea structurii papilare, hipertrofiindu-le mai mult sau mai grav, —

deoarece, așa cum se știe și cum am arătat și noi, o **gingivectomie,** în afară că este un act laborios, dar denudează uneori impresionant prin mutilare gingivală, elementele odontale, lăsînd o suprafață sîngerîndă pe toată întinderea exerezei, ceea ce impune o pastă chirurgicală de acoperire și protecție, —

deoarece, îndepărtarea printr-o operație cît mai conservatoare a marginei mucoasei gingivale, redusă la elementare acte de exereză, previne și aspectele de alungire odontale (atît de disgrațioase), ca și alte accidente ca: sîngerare îndelungată, dureri post-operatorii, din partea mucoasei gingivale secționate, prin actul gingivectomiei, —

noi am sistematizat reducînd la maximum actele unei operații pe care am denumit-o **papilectomie,** care constă în dedublarea în ax a papilei inter-odontale, — și care operație prin rațiunea aplicării ei, prin rezultatele pe care le realizează, o considerăm necesară să fie aplicată, ori de cîte ori un confrate cu o oarecare manualitate chirurgicală, întîlnește în activitatea sa, astfel de aspecte hipertrofo-hiperplazice. Acesta mai ales că efectuarea acestei operații necesită un instrumentar foarte simplu și condiții de dotare și chirurgicale din cele mai reduse.

Scanned with OKEN Scanner

Tehnica operației

Pacientul este pregătit — general, ca pentru orice act operator, iar local i se face o dezinfecție a papilelor hipertrofiate, cu tamponamente cu eter iodat 5%. Înainte de operație își spală cavitatea bucală, cu o soluție 1% — rivanol.

Anestezia locală (plexală) arcada maxilară, regională (Spix), completată cu locală — în zona care se va opera, arcada mandibulară.

Papilele hipertrofiate sînt din nou tamponate, apăsat și insistent cu ether iodat 5%. Zona cu papilele hipertrofiate bine expuse luminii, aspiratorul de salivă și sînge în funcție, se trece la actul exerezei papilelor.

De la început trebuie să specificăm că acest act al exerezei NU îl efectuăm cu bisturiul, cu termo- sau cu diatermo-coagulatorul și perpendicular (așa cum se practică) pe baza papilei hipertrofiate, după modul cum se face gingivectomia clasică.

Nu, din 3 motive, pe care le considerăm îndreptățite:

a — de ce să se mutileze întreaga gingie marginală, cînd numai îndepărtarea papilelor bolnave realizează scopul terapeutic;

b — secționate, la baza lor perpendicular pe axul lor și apoi îndepărtate, papilele lasă în locul lor un gol, o zonă de secțiune a mucosei gingivale sîngerîndă intens (deoarece vasele au fost secționate transversal), ceea ce îngreunează pe operator în desăvîrșirea operației, prin tamponamente hemostatice care necesită mult timp pînă reușește să oprească sîngerarea, mai ales cînd nu are la îndemînă comprese hemostatice, pe care să le poată aplica pe suprafața secțiunii; și

c — îndepărtate papilele hipertrofiate, prin această secțiune bazală, lasă în locul lor un spațiu inter-odontal, care este și inestetic și incomod pentru actele funcționale (vorbit sîsîit, retenție de resturi alimentare și altele).

Avînd în vedere aceste aspecte arătate mai sus, noi printr-o tehnică a exciziei, am rezolvat și prevenit inconvenientele tehnicii clasice.

Excizia papilei nu o facem perpendicular pe baza papilei, ci, cu un foarfece curb cu vîrfurile ascuțite, o dedublăm, îndepărtînd partea profundă și infiltrată cu țesut patologic, urmînd ca partea superficială a mucoasei cu parte din corion, să o aplicăm în spațiul inter-odontal, pe patul operat.

Foarfecul curb cu vîrfurile ascuțite, prinde papila în axul ei, și o dedublează în direcție oblică, pe cele vestibulare maxilare spre partea palatinală, pe cele vesti-

Scanned with OKEN Scanner

bulare mandibulare spre partea liguală, pe cele palatinale oblic spre partea vestibulară, iar cele linguale oblic spre partea vestibulară.

Îndepărtată partea profundă a papilei detașată de grosimea ei, — cu o frează rotundă, nr. 9—10, la piesa dreaptă, se **chiuretează țesutul de granulație care se află în spațiile gingivo-odontale,** sub aceste papile.

Îndepărtat complet și corect acest țesut patologic, cîmpul operat se dezinfectează cu meșe din tifon îmbibate cu ether iodat 5%, tasate sub marginea gingivală, sub nivelul exciziei papilelor.

După 5—6 minute, sînt îndepărtate meșele, cîmpul operat se spală cu o soluție de antibiotic concentrat, după care partea cu mucoasa gingivală rămasă după dedublarea papilei, este așezată și compresată bine, chiar digital, cu un compres, pe suprafața sîngerîndă, ca și în spațiul inter-odontal. Nu se face nici o sutură, nu este nevoie, — practica ne-a demonstrat.

În acest mod, sîngerarea este oprită, iar zona operată prezintă un aspect ca și cum nici nu ar fi fost operată.

Pacientului i se prescrie pentru primele 24 ore dezinfectare bucală, sub forma de băi bucale cu o soluție de $1^0/_{00}$ rivanol, care alternează cu băi la 3—4 ore cu infuzii de mușețel.

După 24 ore, băile vor fi cu apă cît mai caldă, căldura stimulînd coalescența lamboului gingival de patul subiacent.

După 10—12 zile, totul este vindecat, ca și cînd nici nu ar fi fost operat.

Dorim să subliniem că modalitatea terapeutică expusă mai sus, — nu se referă la aspectele epuloidice, care au altă metodă de tratament operator, — ci se referă numai la aspectele hipertrofo-hiperplazice, mini-tumorale, ale papilelor gingivale, provocate de fenomene patologice (așa cum am menționat) iritativ-inflamatorii, cu caractere de cronicitate îndelungată, care prin evoluția lor nu au prea provocat suferințe celui în cauză, determinîndu-l să vină să ne solicite asistență.

Dar, în afară de aceste aspecte arătate mai sus, la nivelul papilelor gingivale inter-odontale, alteori mai pot avea loc și manifestări cu caracter hipertrofic. Dar acest caracter hipertrofic nu se datorește unui proces hiperplazic, de iritație și inflamație cronică, ci, unor fenomene fie fiziologice, cum se întîmplă în timpul graviditătii cu hipertrofia papilelor, — fie prin congestie oedomatoasă inflamatorie cu aspect acut sau subacut.

Scanned with OKEN Scanner

Asemenea manifestări nu se tratează operator, ca cele de mai sus, — ci prin modalităţi de tratament elementare, în primul rînd anti-cauzale, anti-inflamatorii, anti-congestive, lavaje dezinfectante sub formă de spray-uri, băi bucale calde şi dezinfectante etc. etc., modalităţi cunoscute şi practicate în mod curent, de toţi practicienii stomatologi cu rezultate pozitiv concrete.

8. Frenotomiile şi vestibuloplastiile

Frenotomiile şi vestibuloplastiile sînt acte chirurgicale care îşi au importanţa şi indicaţiile lor. Sînt practicate în special ca **operaţii pro- sau preprotetice.** Frenul labio-vestibular superior prea jos inserat, sau cel inferior prea sus inserat (adică aproape de marginea crestelor maxilo-mandibulare), vor crea mari dificultăţi în problemele de adaptare, stabilitate şi suportare a elementelor protetice mobile, mai ales în actele lor funcţionale.

De aceea, asemenea situaţii de conformaţie, impun indiscutabil ca prim act pregătitor executării şi aplicării protezelor, secţiunea frenului cît mai aproape de inserţia lui pe creasta maxilară şi mandibulară, apoi decolarea pînă în zona fundului vestibulului respectiv, şi suturare prin puncte separate, conform cu tehnica cunoscută. După vindecarea plăgii operatorii, se creează o proeminenţă a rebordului maxilar şi mandibular, care în raport cu înălţimea creată, va asigura o stabilitate atît statică, cît şi în actele funcţionale ale protezelor, care urmează a fi executate, fie imediat actelor operatorii fie la un oarecare interval de la operaţii, adică după ce s-a cicatrizat plaga operatorie. Dar ca indicaţii, numai atît. **Ni s-a părut total utopic consideraţia pe care se bazează partizanii concepţiei localiciste, cum că inserţia joasă sau prea înaltă a frenurilor, prin tracţiunea asupra gingiei marginale şi a papilelor gingivale interodontale, ar favoriza retracţia gingiei,** ceea ce ar duce la dezbrăcarea sau denudarea zonei coletelor odontale, de tip parodontopatic. Ne-am pus şi am pus întrebarea şi celor pe care i-am văzut făcînd această operaţie: bine, să presupunem că frenurile ar tracţiona mucoasa gingivală. Dar dacă această mucoasă s-ar lăsa tracţionată şi dezbrăcînd coletele odontale, implicit ar trebui să dezgolească marginal şi conformaţia osteo-alveolară subiacentă? În îndelungata şi vasta noastră activitate parodontologică, nu am întîlnit nici un caz, unde să fi observat osul alveolar expus, ca urmare a unei asemenea situaţii de frenuri sau tracţiuni! Atunci, care ar fi raţiunea unui asemenea act operator, care în stările parodontopatice, fie simptomatice fie esenţiale, nu aduce nici un aport local?

Acelaşi lucru se întmplă cu **vestibuloplastiile.** Aceste operaţii care constau în secţionarea unor bride sau în **aprofundarea vestibulului** fie superior, frontal sau lateral, fie inferior frontal sau lateral, sînt efectuate de asemenea ca act pregătitor

Scanned with OKEN Scanner

al crestelor maxilare sau mandibulare, în vederea asigurării statice sau funcționale, în cît mai bune condiții, a elementelor protetice parțiale și mai ales totale. Asemenea acte operatorii, efectuate după tehnicile cunoscute, sînt foarte indicate și necesare; ele pot deseori realiza un aport deosebit, în activitatea executării și aplicării, mai ales a protezelor totale. Dar a crede că o secțiune mucoperiostică pe versantul vestibular al proeminenței odonto-maxilo-mandibulare, cu decolare largă și profundă, coboară sau aprofundează în acest mod vestibulul respectiv, ne-ar crea convingerea că în acest fel se împiedică tracțiunile asupra mucoasei gingivale, care prin tracțiune ar denuda coletele odontale, **este o utopie.** În adevăr, așa cum a afirmat **Lauritzen, sînt interpretări și metode de tratament « sofisticate »!** Și în această împrejurare ca și în cea a frenotomiilor, nu s-au văzut versante osteo-alveolare, **denudate prin tracțiuni** ale mucoasei șanțurilor vestibulare, reduse, șterse ca profunzime, prin astfel de fenomene tracționale!

Iată deci cum două acte operatorii, ale căror indicații atît de utile în **anumite circumstanțe,** pot fi dăunătoare sau cel puțin ineficiente atunci cînd sînt aplicate în împrejurări patologice greșit interpretate.

9. Operațiile recesante

Mulți parodontologi cu o deosebită manualitate chirurgicală și-au pus problema reacoperirii suprafețelor prea dezgolite de pe lungimea segmentelor radiculare, ca urmare a proceselor evolutive disbiotrofice parodontopatice. Odată ce și-au pus asemenea probleme, fără o analiză a stării locale, a terenului organic, fără a ține seama că la mijloc este vorba de o stare tisulară deficitară, cu reacții biologice, abiotrofice sau de apatie vitală, care nu ar favoriza unele acte **operatorii plastice,** ei au imaginat și tatonat, încercînd unele operații așa-zise de « recesiune » a unui lambou mucoperiostic gingival pediculat din vecinătate, cu care să se acopere zona denudată. La reuniunea « Journées Parodontologiques françaises » din noiembrie 1970, mai mulți chirurgi stomatologi au prezentat, ilustrate prin proiecții dia, asemenea operații, dar cu rezultate confirmate de ei înșiși ca eșecuri. Deci încercări neizbutite!

Considerăm că asemenea eșecuri, în astfel de operații, puteau fi evitate, dacă se ținea cont de respectarea unui principiu fundamental de **plastică corectoare sau reparatoare** și anume, că asemenea **operații recesante** au folosit un lambou pediculat al mucoasei, prelevat de pe fața externă a vestibulului, din apropierea zonei pe care căutau să o acopere; sau în alt caz, un lambou mucoperiostic din vecinătate, pe care-l așezau cu suprafața sîngerîndă peste zona denudată, suturîndu-l de marginile mucoasei din jurul zonei radiculare respective. Operatorii așteptau

Scanned with OKEN Scanner

minunea ca lamboul să se coleze, să se lipească prin fibre de joncțiune vitală, cu suprafața cimentului a segmentului radicular. Se ignorau însă principiile biologice: țesuturile nu se contopesc, atunci cînd vital acestea au structuri diferite, așa cum s-a întîmplat în împrejurările de mai sus. Dar, un fenomen a fost remarcat. În eventualitățile cînd lamboul pediculat se suda totuși cu marginile mucoasei gingivale avivate, el **se retracta** atît de mult, încît suprafața respectivă se redenuda, aproape similar stării preoperatorii. Acest fenomen era firesc. Nu era posibil ca suprafața sîngerîndă a lamboului mucos sau mucoperiostic astfel etalat pe suprafața denudată, să se fi putut suda cu structura fibro-minerală a cimentului radicular, rămînînd mereu așa **fără să se retracteze** pe toate dimensiunile sale. Acest fenomen s-a observat și în chirurgia buco-maxilo-facială plastică sau reparatorie unde aproape toate operațiile de plastie ale zonelor faciale, labiale sau mentoniere, făcute prin lambouri pediculate dar **necăptușite**, adică nedublate cu un alt lambou, au fost urmate de dezastrul unor eșecuri dureroase și pline de dezamăgiri. Noi, în lucrarea « Éléments de chirurgie bucco-maxillo-faciale correctrice et réparatrice » am arătat, subliniind chiar, valoarea eficientă a folosirii în operațiile plastice a **lambourilor căptușite sau dublate.** Numai asemenea lambouri nu sînt expuse fenomenelor retractibilității postoperatorii. Avem convingerea că încercarea celor care caută să realizeze o reușită operatorie recesantă, dacă ar replia sau ar plicatura mai întîi lamboul și apoi l-ar așeza și fixa pe suprafața denudată, rezultatele credem că ar putea fi urmate de unele succese mai satisfăcătoare, poate.

10. Șlefuirea selectivă sau funcțională

Parodontologii, în marea lor majoritate, influențați de teoriile concepției localiciste și observînd că un procentaj ridicat de pacienți cu manifestări parodontopatice prezintă, uneori, impresionante stări disgnatice, de deplasări migratorii odontale în sensuri variate, fără ca să le analizeze etiopatogenic proveniența lor, dacă nu cumva sînt **de natură ortodontică,** prin defecte de erupție și vicii de poziție, prin **defecte de dezvoltare a conformației maxilare sau mandibulare** sau a ambelor, **prin defecte vicioase** care au favorizat deplasările unor elemente sau grupe odontale pe arcade etc., sau prin alte fenomene migratorii **particulare evoluției disbiotrofiilor parodontopatice,** au incriminat în etiopatogenia parodontopatiilor, printre alte cauze determinante, și **factorul dezechilibrului ocluzo-articular.** Asemenea dezechilibru în actele funcționale, pe principiul unor microtraume pe care le-ar provoca asupra unor zone odontale, ar determina, **suprasolicitări funcționale cu consecințe osteolitice în structura parodontului osteo-alveolar.** O astfel de stare parodontopatică prin ocluzie odontală vicioasă, ca să beneficieze de o asistență eficientă, se recomandă de către specialiști să fie **reechilibrată funcțional, să fie protejată** față de asemenea microtraume, temporar sau definitiv, **fie prin unele elemente protetice**

Scanned with OKEN Scanner

de redresare a ocluziilor, prin bare, punți fixe, proteze mobile, fie prin **șlefuiri așa-zise selective sau funcționale,** nivelînd cuspizii ambelor arcade, pînă ce suprafețele zonelor molaropremolare, în special, au devenit plane. Pe lîngă că această manoperă de șlefuire nu dă rezultate, pacientul nebeneficiind absolut de loc după un astfel de tratament, în plus însă va fi urmată și de dureri supărătoare dentinare, provocate prin schimbări calorice sau diferite substanțe chimice (acidulate, sărate, zaharate) ajunse în mediul bucal.

Este adevărat că în manifestările patologice « esențiale », într-un procentaj de 80% din cazuri, constatăm stări odontale de poziție și de dezechilibrare inter-ocluzală, anormale. **Dar,** se ignorează un fapt esențial și anume că aceste stări **nu sînt cauze parndontopatogenice, ci efecte ale procesului disbiotrofic, de natură migratorie,** care migrări odontale provoacă uneori stări de inocluzie sau dezechilibru ocluzo-articular din cele mai grave și mai impresionante. Deoarece această problemă, în multe împrejurări și manifestări științifice, constituie obiectul unor insistente afirmații, făcute totuși fără o bază științifică și chiar de către unii specialiști mai deosebiți, ținem încă o dată să subliniem **că dezechilibrul ocluzo-articular,** atunci cînd el NU este de ordin ortodontic sau din cauza unor vicii de erupție și implîntare în arcadă sau prin conformație genetică ereditară sau patologică, și mai ales cînd prin analiza antecedentelor, stabilim că asemenea stări disgnatice au apărut tîrziu pe parcursul vieții, în epoca de plină maturitate organică, o dată cu alte manifestări buco-odontale (foetor, mobilitate, sîngerări și inflamație gingivală etc.), atunci acest dezechilibru depistat **NU trebuie să-l considerăm ca factor cauzal care ar fi determinat procesele disbiotrofice, osteo-alveolitice,** gingivitice, cu impresionante pungi pioreice etc., — **ci exact invers.** Adică, trebuie să-l considerăm ca **un element simptomatic, patognomonic** manifestărilor parodontopatice esențiale (triada simptomatică),* element care nu trebuie considerat **provocator,** cauză a procesului patologic, **ci element cauzat de însăși evoluția procesului,** care prin dezvoltarea țesutului celular de granulație în pungile pioreice și în structura spongioasă a osului alveolar, se infiltrează în spațiile odonto-alveolare, lărgindu-le pîlniform (crateriform), împingînd lent și progresiv elementul odontal respectiv în direcții sau sensuri fără legi prestabilite, ci după cum se dezvoltă într-o parte sau alta a cavității alveolare, astfel mărită sau lărgită.

Așa stînd lucrurile, atunci de la sine se pune o elementară întrebare: **ce sens au șlefuirile, făcute cu scop terapeutic,** cînd fenomenele patologice stau altfel? Pentru a conchide asupra problemei, alăturăm observațiile expuse cu detalii în două fișe iconografice, Nr. 4 și Nr. 5.

* Triada simptomatică patognomonică a parodontopatiei esențiale se află descrisă în volumul « Parodontopatia esențială ».

Scanned with OKEN Scanner

FIŞA NR. 4

4 A

4 B

Fişa nr. 4. — exemplifică un aspect de dezechilibru ocluzo-articular, prin evoluţia procesului disbiotrofic parodontopatic esenţial.

Imaginile acestei fişe ne redau unele aspecte care au o semnificaţie deosebită.

Astfel, **imaginea A** (stg.) reprezintă o fotografie întîmplătoare, surprinsă cînd pacientul nostru avea vîrsta de 14 ani. Se remarcă un sistem odontal al arcadei maxilare regulat implîntat pe arcada respectivă. După un număr de ani, în jurul vîrstei de 26, 27 de ani, pacientul constată că o dată cu inflamaţia şi hipertrofia marginală a mucoasei gingivale şi a papilelor sale interdentare, care sîngerează la cea mai uşoară atingere, atît la periajul dinţilor ca şi la actele masticatorii, dinţii frontali ai arcadei maxilare au început să se deplaseze. Unii se distanţau 'ntre ei, alţii vestibularizîndu-se se încălcau între ei, în special la nivelul grupului 12, 11 şi 21, 22. Aceste fenomene anormale îl determină pe pacient să se prezinte la consultaţiile noastre, pentru asistenţă.

Examinînd pacientul, se constată următoarele (dr.):

Clinic, mucoasa gingivală pe toată întinderea arcadelor este inflamată şi hipertrofiată, uşor sîngerîndă, la cea mai mică atingere. Existenţa de pungi pioreice, **pline cu secreţie purulentă urît mirositoare.** Un dezechilibru ocluzal evident, **prin deplasarea** elementelor odontale, **cu migrări în diverse sensuri** şi cu mobilitate care se accentuează din ce în ce.

Scanned with OKEN Scanner

Prin **examenul radiografic** (imaginea B) **efectuat** asupra întregului sistem alveolo-odontal, coroborat cu elementele constatate clinic, se pune în evidență caracterul maladiei, pacientul suferind de o **parodontopatie esențială evolutivă,** în stadiile evolutive II spre III, alternînd cu zone parodontale mai puțin distruse.

După stabilirea acestui diagnostic ca și a stadiilor evolutive, pacientul este supus la o serie de examene de ordin organic general, neuro-endocrin și probe de laborator prin care i se depistează o serie de disfuncții endocrinopatice, ca și o **evidentă stare hipocalcemică.**

După ce pacientul este supus unui tratament general medical și hormonal, în corelație cu disfuncțiile depistate, timp de circa 40 de zile — asistență **absolut** necesară pregătirii preoperatorii a organismului respectiv, pentru redresarea și reechilibrarea într-o oarecare măsură a compartimentelor vitale depistate în stare disfuncțională, și după ce i se pregătește cavitatea bucală conform principiilor menționate în capitolul respectiv din lucrarea « Parodontopatia esențială » —, **conform principiului de bază al eclectismului în stabilirea și aplicarea modalităților de tratament,** în strînsă corelație cu realitatea aspectelor proceselor patologice, **dat fiind faptul că substratul manifestărilor** pe care le prezintă pacientul, elemente arătate mai sus, **este de natură organică disbiotrofică, gingivo-osteo-alveolară,** cu grave și profunde implicații în activitatea dereglată a unor sisteme vitale organice, el este supus operațiilor prin metoda noastră, cu biostimulatori din Os-Minerale.

Aspectele imaginilor (negru-alb) din mijloc și cea color, fotografie făcută după 7 ani de la operație, vorbesc de la sine, atît în ceea ce privește dispariția fenomenelor inflamatorii și picreice, cît și **stabilizarea fenomenelor migratorii** (întredeschiderea arcadelor este menținută printr-un rulou de vată pus între arcade, pentru a le expune mai bine fotografierii).

Scanned with OKEN Scanner

FIȘA NR. 5

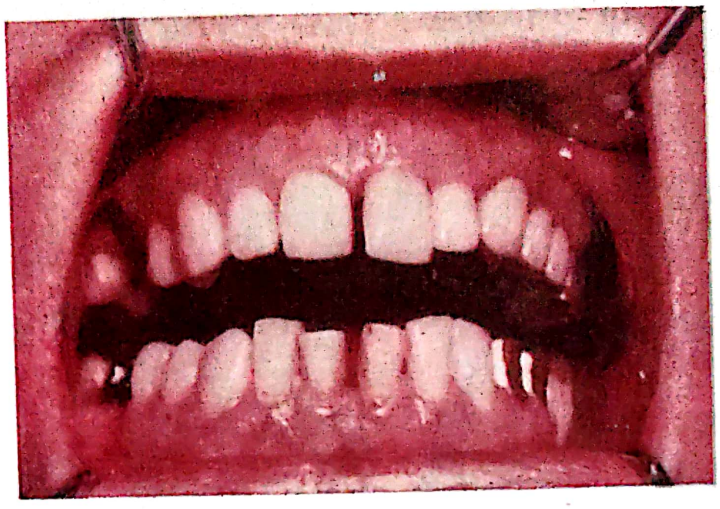

5 a

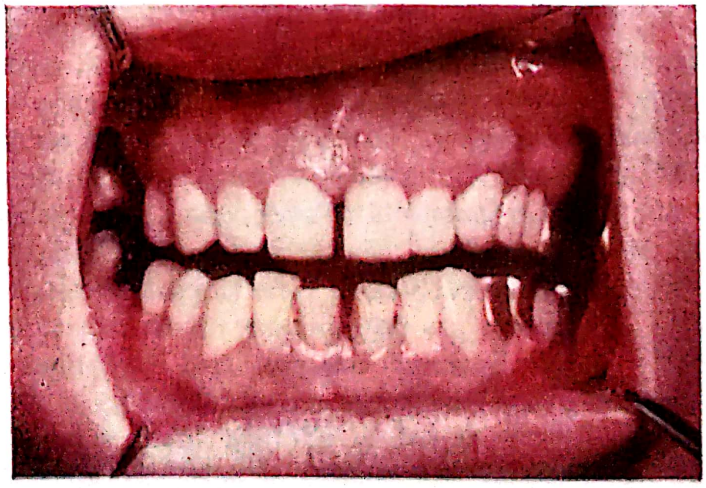

5 b

Scanned with OKEN Scanner

5 c

Fişa nr. 5. — prezintă o parodontopatie esenţială cu migrare accentuată a elementului 21, ca urmare a leziunii disbiotrofice evolutive, ajunsă în stadiul III. Operată prin metoda noastră completată cu şlefuire corectoare după operaţie.

Imaginea a: aspectul clinic cu evidentă migrare ocluzovestibulară a elementului 21.

Imaginea b: indicaţie şi aplicarea **şlefuirii selective corectoare, după ce a fost operată.**

Imaginea c: aspectul radiografic al focarului disbiotrofic evolutiv cu migrare odontală 21.

Concluzia care se degajă din expunerea acestor două fişe, constă în precizarea unui fapt deosebit: **dezechilibrul ocluzo-articular depistat în majoritatea parodontopatiilor cu manifestări « esenţiale ». NU ESTE şi NU trebuie considerat ca factor cauzal al maladiei parodontopatice.** Nu, ci invers. Existenţa acestui dezechilibru, cînd el nu are alte cauze în anamneză ca: cele ortodontice, traumatice sau prin vicii şi ticuri determinate de unele elemente protetice defectuoase, care prin presiune au deplasat unele grupe odontale etc., trebuie considerat **ca o consecinţă a evoluţiei procesului disbiotrofic,** care prin procesul celular cronic, infiltrează structura parodontului şi spaţiul alveolo-odontal, provocînd elementului odontal respectiv diverse deplasări migratorii, de la cele mai discrete, pînă la adevărate aspecte impresionante. Iar fenomenele de migrare, **atît timp cît procesul disbiotrofic gingivo-osteo-alveolar nu este remediat, vor continua** şi după efectuarea unor asemenea mutilaţii odontale cum ar fi şlefuirea selectivă sau funcţională, pe care o considerăm ca un act prea mutilant, cu recomandaţia specială, **de a nu se mai practica.** Dorim

totuși să menționăm că și noi aplicăm actul șlefuirii, **dar nu ca un act terapeutic,** care este greșit presupus că ar pune la adăpost parodontul, față de unele acte funcționale suprasolicitante. **Noi aplicăm șlefuirea unui dinte sau unui grup odontal migrat care, fie că jenează actele funcționale și deci ar împiedica fenomenele de apoziție și recondensare în structura respectivă a parodontului osteo-alveolar,** fie că, **prin poziția dintelui** sau a dinților respectivi, **creează o stare prea dizgrațioasă și inestetică la nivelul arcadelor,** dar numai atît și numai în vederea acestui scop (fișa Nr. 5).

11. Folosirea ultra-sunetelor

În asistența manifestărilor parodontopatice, pe o scară largă, sînt folosite ultra-sunete, dar folosirea lor, ni se pare, că li se denaturează rolul și valoarea terapeutică.

Fără a discuta faptul că îndepărtarea tartrului (detartrajul) cu ajutorul lor reprezintă un act deosebit de ușor de suportat de pacient, în raport cu detartrajul cu instrumentar manual, este greșit a se afirma că vibratorul lamei aparatului ar avea și o acțiune terapeutică asupra leziunilor iritative, provocate de concrețiunile tartrice, ca să nu mai vorbim asupra proceselor disbiotrofice esențiale.

Dacă după detartrajul ultra-sonic se constată ameliorări evidente, aceasta se explică prin faptul că a fost îndepărtat factorul iritativ inflamator (sublata causa tolitur efectus). Efectele folosirii lor sînt spectaculare în parodontopatiile simptomatice prin cauze iritative tartrice și — sînt superficiale și trecătoare în folosirea lor în detartrajul efectuat în manifestările parodontopatice esențiale, unde procesul disbiotrofic evolutiv NU poate fi conceput că ar fi provocat de depunerea și prezența tartrului gingival sau subgingival (așa cum am subliniat în alt aliniat al lucrării noastre), ci acest tartru este considerat ca un element care s-a suprapus focarului disbiotrofic, căruia prin acțiunea sa iritativă **îi bruschează și agravează evoluția.**

Noi în activitatea noastră practicăm folosirea ultra-sunetelor, în mod curent, în aspectele « simptomatice » cu scop terapeutic, iar în aspectele « esențiale » pentru îndepărtarea tartrului ca act pregătitor cîmpului care va fi operat, prin metoda noastră. De asemenea o folosim pentru detartrajul celor operați, atunci cînd aceștia revin la controale și prezintă depozite de tartru.

12. Apiterapia și apifitoterapia

În ultimii ani, arsenalul pentru tratamentul diverselor afecțiuni stomatologice (micoze, leucoplazii, leziuni traumatice, leziuni de decubit protetice, etc. etc.), și mai ales parodontopatice, se pare că se îmbogățește prin folosirea unor produse

Scanned with OKEN Scanner

apicole cum sînt: propolisul, lăptişorul de matcă, păstura, extractul de polen, ceara de albine, combinate cu alte substanţe naturale obţinute din plante medicinale, şi aplicate sub forma de unguente, paste sau chiar spray.

Din cercetările, lucrările şi demonstraţiile numeroşilor cercetători din acest domeniu, aceste produse pe baza unor principii biologice şi chimice, ar avea acţiuni bactericide şi bacteriostatice cu efecte anti-inflamatorii, asupra manifestărilor micotice, cu bacterii grampozitiv şi gramnegativ, precum şi a multor alte manifestări din patologia organică, mai mult sau mai puţin demonstrabile.

Perspectiva apiterapiei şi api-fitoterapiei este o problemă de viitor, care deschide un neprevizibil cîmp de cercetări care pot aduce sănătăţii omului, imense binefaceri. În timp li se prevede un vast domeniu de aplicabilitate.

La ora actuală, în activitatea noastră, prescriem parodontopaţilor (fie trataţi pentru aspecte simptomatice, fie operaţi pentru aspectele « esenţiale ») şi produse apiterapeutice pentru uz stomatologic.

În concluzie toate aceste modalităţi de tratament arătate mai sus, sînt reduse la asistenţa, la rezolvarea **locală** a unui simptom şi anume al **inflamaţiei.** Teoriile de interpretare fiind **localiciste** şi modalităţile de tratament vor fi şi ele localiciste. Dar, în parodontopatiile unde nu este inflamaţie, ci numai denudare odontală, mobilitate şi migrări odontale, etc. ce pot realiza? Desigur nu mare lucru!

În cadrul acestei concepţii, prin ignorarea unui principiu fundamental, cel al discernămîntului clinic, radiologic şi biologic, în studierea şi analiza manifestărilor patologice depistate la nivelul arcadelor parodontale nu se stabileşte cadrul nosologic. Adică nu se precizează ce este manifestare atribuită factorilor cu acţiune locală — simptomatică — unde **sigur** modalităţile de asistenţă aplicate local realizează rezultate, dacă nu spectaculare, în orice caz pline de satisfacţii, — şi ce este manifestare « esenţială » unde elementele patologice locale apar ca stări de agravare, de bruscare a fenomenelor disbiotrofice evolutive. Fenomene care apar şi evoluează nu prin cauze locale ci pe **fond organic general,** labil şi susceptibil la stări patologice, atît prin predispoziţia sa ereditară sau căpătată, ca şi prin acţiunea unor factori favorizanţi şi determinanţi, unde **stressurile condiţiilor de viaţă şi activitate,** pe releul neuro-vegetativului, au un rol hotărîtor în etiopatogenia lor.

Aşa că, aceste modalităţi de asistenţă locală, atunci cînd unele dintre ele au indicaţii să fie aplicate în scopul asistenţei acestor manifestări parodontopatice, luate în ansamblul lor, aceste metode (detartraj, chiuretaj sub-gingival, ultra-sunete, apiterapie etc.) sînt folosite cu foarte multă chibzuinţă şi eclectic, — căci în raport cu ceea ce ele rezolvă în aspectele simptomatice în **procesele disbiotrofice evolutive**

Scanned with OKEN Scanner

osteo-alveolare, — cu nimic asemenea focare parodontopatice esenţiale, nu pot fi rezolvate eficient, iar osteoliza evolutivă, patognomonică maladiei « esenţiale » NU poate fi oprită în evoluţia ei. Aceasta fiind realizată decît **numai** după ce o asanare operatorie a focarului este perfect efectuată, aducîndu-se şi introducîndu-se în focare, prin forare de conducte în septurile inter-alveolare, masă minerală, homo-osoasă, pe care în mod ideal o realizează Biostimulatorii din « OS-MINERALE », — adică din os uman deproteinizat.

Scanned with OKEN Scanner

PARTEA A II-a

Ilustraţie metodologică parodontologică

Exemplificări metodologice pe bază de fişe exemplificative şi documentative.

Scanned with OKEN Scanner

Capitolul 1

Cîteva elemente teoretice legate de discernămîntul clinic şi radiologic

Odată cunoscute problemele teoretice legate de **teoriile** discernămîntului în interpretarea şi sistematizarea leziunilor şi manifestărilor parodontopatice, ca şi cele ale principiilor şi metodelor de tratament aplicate în **mod eclectic,** adică metode care să fie aplicate în strînsă corelaţie cu realităţile patologice ale parodontului, în cele ce urmează vom prezenta metodic, prin fişe iconografice explicative şi documentare, selecţionate din cazuistica noastră de aplicare practică.

Vom începe cu eventualităţile cazuistice cele mai simple, care patologic ar putea fi **simptomatice,** deseori apărute în structura parodontului, continuăm cu diferitele aspecte ale maladiei propriu-zise a parodontului, adică ale **parodontopatiei esenţiale,** care pot fi întîlnite în practica parodontologică cotidiană şi terminăm cu unele aspecte care pot crea deseori confuzii de interpretare urmate de unele implicaţii suficient de neplăcute.

Nu vom prezenta în ilustraţia noastră, parodontopatii gingivitice cu **lizereu caracteristic** stărilor de intoxicaţii accidentale sau profesionale (mercurice, bismutice, prin plumb etc.) ele fiind manifestări prea cunoscute şi uşor atribuite intoxicaţiilor respective, neputînd da loc la confuzii de interpretare, care apoi să ducă la aplicarea unor modalităţi şi acte de tratament care, nefiind corelate cu realitatea patologică, să fie sortite eşecurilor, antrenînd după ele grave complicaţii şi dezamăgiri.

Dorim, înainte de toate, să stabilim elementele de diferenţiere bine definite, între cele două categorii, « esenţială » şi « simptomatică », pentru a stabili şi teoretic şi practic, **ce este parodontopatie esenţială şi ce NU este, şi ce este parodon-**

Scanned with OKEN Scanner

topatie simptomatică. Vom arăta cu sublinieri cele **cîteva elemente care particularizează forma «esențială»** de aspectele formei **parodontopatice simptomatice.** Nu vom vorbi de elementele comune ambelor forme, cum ar fi: aspectul patologic al mucoasei gingivale, denudarea elementelor odontale la colet, mobilitatea elementelor odontale ș.a. ci vom expune pe **bază de discernămînt** numai **elementele care caracterizează și diferențiază** clinic, radiografic și prin reacții organice generale, aspectele formei «esențiale» de ale celei «simptomatice» — cum ar fi: **problema pungilor pioreice, migrările în diverse sensuri a elementelor odontale, aspectul radiologic al parodontului osteo-alveolar, problema reacțiilor generale,** cum sînt: febra, V.S.H., hemograma, problema reacției ganglionare loco-regionale etc. și **caracterul foetorului ex ore.**

a) Mucoasa gingivală în stările parodontopatice

Mucoasa gingivală și papilele sale interodontale, datorită fenomenelor disbiotrofice intrinseci, ca și a acțiunii nocive a procesului osteolitic marginal al osului alveolar subiacent, prin aspectele ei **inflamatorii și hipertrofiate, prin hiperplazia țesutului celular de granulație** din pungile pioreice, participă la definirea tabloului de manifestare parodontopatică esențială uneori în aceeași măsură, alteori și mai grav, în raport cu aspectele formelor «simptomatice», unde **inflamația** (de orice natură ar fi ea) lezează integritatea structurală a mucoasei gingivale, provocîndu-i aspecte de congestie, edematiere inflamatorie, pînă la ulcerații și necroză marginală etc. Aceste fenomene, la prima vedere, pot induce celui care le observă și le înregistrează, în primul rînd **ipoteza cea mai gravă,** aducă a unei manifestări disbiotrofice evolutive din categoria parodontopatiei esențiale, care așa cum se știe, nu ar avea alt curs de evoluție decît acela al dezastrului edentației totale. Pentru aceste considerații, aici, în asemenea împrejurări, se pun în funcție toate premisele de analiză prin care trebuie să se stabilească pe baza coroborării cu toate elementele clinice și de laborator (radiologice, biologice etc.) cu ce formă parodontopatică avem de a face. Numai în acest mod, stabilindu-se concludent forma parodontopatică cu care avem de-a face, vor putea fi stabilite modalitățile de asistență cele mai adecvate și care vor fi urmate de rezultate din cele mai eficiente și satisfăcătoare.

În fața unei astfel de manifestări gingivitice, căci aceasta în primul rînd face ca cel în cauză să se prezinte la consultație, se pun rînd pe rînd cîteva probleme, legate de unele elemente deosebit de importante, care odată rezolvate, definesc implicit și diagnosticul categoriei parodontopatice. Vom analiza aceste elemente prin cîteva considerații de ordin clinic, biologic, fiziopatologic și radiologic, pentru a înlesni înțelegerea explicațiilor din legendele ilustrațiilor expuse rezumativ.

Scanned with OKEN Scanner

b) Pungile pioreice

Existența pungilor pioreice. Cînd acestea există, trebuie să stabilim care este topografia lor, gravitatea profunzimii, ca și caracterul conținutului lor.

Se cunoaște faptul că în formele « simptomatice », asemenea pungi pioreice, nu se găsesc decît **limitate ca întindere și numai la nivelul zonei inflamate sau iritate de vreun factor iritativ, inflamator sau microtraumatic oarecare.** De obicei, asemenea focare, cel mai frecvent se întîlnesc la nivelul zonei frontale inferioare, zonă cu predilecție a depozitării concrețiunilor tartrice, alteori la nivelul zonelor traumatizate prin decolare și ulcerare de către un element protetic defectuos conceput, executat sau aplicat (coroană, croșet, proteză mobilă sau punți etc.), care lizează nu numai mucoasa gingivală dar și conexiunile ligamentare gingivo-alveolo-odontale, creînd la acest nivel un spațiu uneori mai redus, alteori mai profund. În acest spațiu, etichetat drept pungi gingivo-alveolo-odontală vor stagna în afară de serozități și țesuturi inflamate, și resturi alimentare, care în ansamblul lor prin necroză și fermentație, vor da loc unei supurații în general, alte ori unui abces subgingival, mai localizat sau mai difuz, cu un produs de secreție sero-purulent, care **nu** are fetiditatea aceleia din forma pioreică « esențială », în care acest foetor urît mirositor, chiar în formele discrete și incipiente, **este caracteristic și patognomonic aspectelor « esențiale »,** prin caracterul său de masă organică în putrezire.

Pungile pioreice existente în aspectele parodontopatice esențiale, spre deosebire de pungile pioreice de mai sus, în primul rînd, nu sînt legate de nici un factor cauzal local inflamator sau microtraumatic; în al doilea rînd, ele se găsesc diseminate, mai ales în formele evolutive avansate, pe ambele arcade și pe toată întinderea lor. Aceste pungi pioreice, în forma « esențială », prin evoluția distructivă, în **sens vertical,** la nivelul osului alveolar, sînt mai profunde, în alte zone mai puțin profunde, acesta în raport cu gradul de inflamație și infiltrare a mucoasei gingivale, precum și cu stadiul de degradare marginală a osului alveolar. Acest aspect de distrucție, **în sens vertical și neregulat,** a marginii arcadei osului alveolar — subliniem că acest lucru trebuie constatat pe imaginile radiografice — se deosebește de **involuția atrofică** din fenomenele de senescență, unde fenomenele osteoalveolare au un caracter **regulat, orizontal,** adică aproape uniform ca nivel, pe toată zona osului parodontal

Ceea ce este deosebit de important la aceste pungi, în formele « esențiale », este **caracterul produsului supurativ** al conținutului lor, din care cauză Școala Parodontologică franceză a și denumit această formă de manifestare: **pyorhée gingivo-alvéolaire** sau **gingivo-alvéolo-dentaire.** Produsul acestor pungi este sero-purulent albicios și rezultă, în primul rînd, din **necrobioza și fermentația organică** a țesutu-

Scanned with OKEN Scanner

rilor moi și osoase ale parodontului prin fenomene disbiotrofice și, în al doilea rînd, din supraadăugarea, în aceste focare, a elementului piogen, al florei mediului bucal. Din această cauză, această secreție **are un miros foarte dezagreabil**, de carne în putrezire, — **este foetor-ul ex ore**, am putea afirma **caracteristic** sau chiar **patognomonic** formei parodontopatice esențiale. Un asemenea foetor nu poate fi confundat cu nici un miros exhalat din unele guri, nici cu distrucțiuni odontale masive, și nici cu alte infecții legate de stări inflamatorii sau toxi-inflamatorii obișnuite.

Cu caractere oarecum similare, un astfel de foetor îl mai întîlnim și în cazurile cînd un traumatism maxilo-facial a zdrobit prea mult unele țesuturi, de asemenea îl mai constatăm și în tabloul evoluției dramelor tumorale maligne bucale (limbă, faringe, amigdale, mucoasă bucală, labială etc.), unde astfel de fenomene necrobiotice domină tabloul de manifestare a evoluției procesului tumoral.

c) Cîteva considerații relativ la parodontometrie

Deoarece în unele țări cu instituții speciale preocupate de problema parodontopatiei, am observat practicîndu-se mult actul de investigație al așa-zisei « parodontometrii », dorim să menționăm aici că noi în activitatea noastră, nu practicăm acest act din mai multe considerații.

Denumirea de parodontometrie, de altfel, este impropriu utilizată, fiindcă sonda gradată de explorare introdusă în punga pioreică, nu măsoară parodontul morfostructural, ci **profunzimea cavității creată** în masa conformației parodontului, de către procesul patologic, în complexitatea evoluției sale. Profunzimea cavității stabilită prin marcajul sondei exploratorii, însă, nu corespunde realităților distructive ale osului alveolar, deoarece de la fundul cavității pungii parodontale din spațiul alveolo-odontal, atins de vîrful sondei și pînă la semnul de marcaj pe care-l citim pe sonda exploratorie, semn care se găsește deasupra marginii gingivale, inflamată și hipertrofiată prin procesul de hiperplazie al țesutului de granulație care a infiltrat mucoasa și papilele gingivale, **nu exprimă** realmente așa-zisa parodontometrie. Este o diferență între realitatea parodontului muco-gingival și osteo-alveolar și această stare în care constatăm marginea mucoasei gingivale mult inflamată și edematiată. Acest fenomen patologic gingival, **maschează și exagerează adîncimea** și gravitatea pungii pioreice, ceea ce ne face să nu-i acordăm concludență nici științifică, nici practică, deoarece prin ea nu putem stabili cît a dispărut prin liză din înălțimea osului alveolar și cît a mai rămas din acești pereți care au rolul să asigure stabilitatea statică și funcțională a elementelor odontale. De asemenea prin parodontometrie nu putem stabili nici eventualul prognostic pe care l-ar aduce un act terapeutic care să oprească evoluția proceselor și să provoace

Scanned with OKEN Scanner

în focar, în parodontul osos rămas, fenomene inverse celor patologice, adică de **recondensare osteo-alveolară.** Și în cele din urmă, cel mai important element care intervine în procesul de explorare și stabilire a gravității pungii pioreice, ni-l dă răspunsul la întrebarea — **de ce oare ar mai fi nevoie de un asemenea act atît de laborios, dar și chinuitor pentru pacient,** cînd azi noi avem la **îndemînă radiografia odontală,** care prin aspectul imaginii ne oferă în mod concret și concludent realitatea procesului distructiv, adică stadiul în care am surprins procesul disbiotrofic (atunci cînd este vorba de fenomene «esențiale») sau inexistența oricărei leziuni care ar complica o inflamație gingivală acută de tip «simptomatic» (deci prin cauze cunoscute) sau **un stigmat al involuției atrofice din tabloul fenomenelor de presenescență sau chiar de senescență propriu-zisă ?** De aceea dacă altă dată, în epoca premergătoare radiografiei odontale, cînd în activitatea științifică și practică parodontologică nu apăruse încă radiografia odonto-parodontală, care prin imaginile ei să redea atît de fidel, detalii structurale ale acestei conformații, desigur așa-zisa parodontometrie, ușura oarecum orientarea în stabilirea gravității procesului distructiv ca și a profunzimii pungilor pioreice. Azi, însă, avînd la îndemînă posibilități tehnice de investigare atît de simple dar cu precizie maximă, cum este radiografia odonto-parodontală, **considerăm că acest act nu numai că este neconcludent, dar este complet depășit,** ceea ce ne face să nu-i mai acordăm nici o valoare practică.

Ilustrăm alăturat pe baza discernămîntului radiologic, existența unei pungi pioreice, pe fișa iconografică nr. 6, cu explicațiile și considerațiile consemnate pe ea, care definesc inoportunitatea parodontometriei și folosirea cu precădere, în mod concludent și eficient, a radiografiei odonto-parodontale.

Scanned with OKEN Scanner

FIȘA NR. 6

Fișa nr. 6. — prezintă imaginea unui focar de alveolită, la nivelul 41, prin iritație inflamatorie tartrică. Considerăm că aspectul profunzimii pungii pioreice, cu osul alveolar în **distrugere osteitică** (și nu în liză distrofică esențială) este revelator. Cînd avem redat atît de clar și concludent gradul de distrucție al osului alveolar, considerăm un non-sens să mai introducem o sondă exploratorie cu marcaj (denumită « parodontometru »), ca să apreciem profunzimea pungii pioreice, cînd aceasta atît de simplu se poate vedea, numai prin studierea acestui aspect de pe imaginea radiografică alăturată!

d) Caracterele reacțiilor organice generale în manifestările parodontopatice

Vom încerca să evidențiem mai jos, pe baza unor elemente constatate în legătură cu reacțiile organice generale, caracterul diferențial al aspectelor pioreice ale parodontopatiilor simptomatice, în raport cu cel constatat în aspectele pioreice ale parodontopatiei esențiale.

Astfel, pe cînd în formele inflamatorii și supurative parodontopatice cu manifestări « simptomatice» ca: gingivite, alveolite, gingivo-osteite etc., constatăm uneori mai dramatice, alteori mai atenuate, reacții generale, cum ar fi: febră, modificări ale hemogramei cu leucocitoză crescută, V.S.H. crescut, adenopatii locoregionale etc., în formele « esențiale», unde constatăm fenomene gingivitice și pioreice poate mult mai grave ca cele întîlnite în formele « simptomatice», totuși datorită **apatiei vitale organice**, în care fenomenele organice vitale se găsesc într-o stare accentuată de « prăbușire funcțională», de « areactivitate» față de agenții agresivi și **stress-anți**, sistemele organice respective, nu intervin **prin reacții de apărare, de blocare a procesului patologic evolutiv**, cum se întîmplă în formele

« simptomatice». Datorită acestor fenomene, reacția leucocitară este imperceptibilă, V.S.H. nu este crescut în raport cu gravitatea procesului supurativ, nu există febră și nici reacție ganglionară loco-regională. Această diferențiere de reacții organice generale, între aceste două categorii de parodontopatii, **o considerăm de foarte mare importanță,** atunci cînd discernămîntul, pe date de investigare clinice și de laborator, caută să definească cadrul nosologic și de încadrare în categorii parodontopatice, manifestările respective ale parodontului.

e) Elementul radiologic

Un alt element asupra căruia apreciem că trebuie să insistăm, considerîndu-l în studiul și practica parodontologică de o importanță primordială, **este elementul radiografic,** aspectul pe care ni-l realizează imaginile radiografice odonto-parodontale. **Azi nu mai poate fi concepută nici cea mai elementară preocupare parodontologică, fără aportul imaginilor radiografice.** Radiografia parodontului executată în cele mai desăvîrșite condiții tehnice de expunere, de developare, montare și prezentare de ansamblu a imaginilor ambelor arcade, cu realizarea detaliilor structurii osului alveolar pe toată întinderea lui, **reprezintă pentru studiile parodontologice un aport și o valoare inestimabile.** Pe baza aspectelor acestor imagini radiografice, fidele detaliilor structurale ale parodontului, **se poate stabili concludent** dacă conformația osului alveolar este respectată sau lezată. **Aspectele din imaginile radiografice reprezintă proba, care ne arată categoric dacă, caracterele structurii osului alveolar aparțin fie unei evoluții atrofice a senescenței organice, fie unei stări patologice « simptomatice» cu reacție de blocare gingivo-osteitică, fie unei stări « esențiale» cu procese disbiotrofice evolutive, cu aspect de estompare a marginii osului alveolar** etc. Sînt elemente care reprezintă date radiologice de mare importanță în stabilirea unui diagnostic concludent. Căci așa cum am mai menționat în formele « simptomatice», ușoare, cînd leziunea este limitată la mucoasa gingivală, **conformația osului alveolar, în general, își are respectată corticala delimitatorie.** Numai în manifestările gingivitice grave, unde fenomenele inflamatorii, prin durată, intensitate și evoluție, au lezat și suportul osos subiacent gingiei bolnave, **osul alveolar marginal apare lezat, știrbit.** Dar această leziune se prezintă cu **aspect de osteită,** care osteită are un caracter cu totul deosebit de aspectul marginal al osului alveolar în degradarea osteolitică parodontopatică esențială. Aici, osul lezat marginal este o osteită marginală prin inflamație, toxi-inflamație sau iritație traumatică, și **NU rămîne,** nu asistă indiferent la agresivitatea agentului nociv. Nu, el reacționează printr-un proces (binecunoscut în chirurgia osoasă generală) **de reacție, de osteocondensare și delimitare,** dacă nu și de reparare automată prin avortarea spontană a procesului osteitic supurativ, apărut marginal în conformația sa. Aspect care apare pe imaginile radiografice respective, **ca o zonă opacă** condensată, situată

Scanned with OKEN Scanner

la marginea focarului, dîndu-ne impresia că barează tendința de infiltrare a procesului inflamator din focar. A se vedea fișele iconografice nr. 15, 17, 20 și 21 din partea a II-a a lucrării.

Acestor reacții ale parodontului față de virulența sau brutalitatea agentului provocator, se datoresc reacțiilor generale ale organismului respectiv, enunțate mai sus (febra, leucocitoza, V.S.H. crescut etc.).

Aspectul radiologic al osului alveolar în forma « esențială », însă, este cu totul deosebit de cel al formelor « simptomatice ». **Limbus-ul sau peretele septal** al osului (căci aceasta este partea din osul alveolar, evidențiabilă, deoarece restul osului este mascat de segmentul radicular), chiar din stadiul de debut al procesului disbiotrofic se găsește lezat spre partea sa **corticală.** La început septul apare ciupit sau știrbit, pentru ca apoi să se **distrugă progresiv prin osteoliză evolutivă,** în raport cu stadiul în care am surprins, la consultațiile noastre, procesul disbiotrofic în evoluția sa.

Acest aspect radiografic al osului alveolar este **patognomonic numai parodontopatiei esențiale.** În primul rînd, prin faptul că procesul osos pe imaginea radiografică nu se află net știrbit și cu eventuală zonă de reacție, ca în osteita manifestărilor « simptomatice », ci el apare **în topire,** cu aspect **de estompare,** în degradă, **spre marginea conturului său.** Apoi, cînd procesul inflamator cronic prin țesutul de granulație infiltrează zona peretelui alveolar spre spațiul periodontal, lărgindu-l, zona distrusă **apare cu aspect crateriform,** cu împingerea, foarte frecvent, de către acest țesut de supurație, a segmentului radicular, determinînd elementului respectiv **migrări în diverse sensuri,** uneori din cele mai ciudate (a se vedea « Triada simptomatică patognomonică »). În al doilea rînd, **apatia vitală organică** provoacă osului alveolar încă un element caracteristic al evoluției disbiotrofice « esențiale », pus în evidență cu ajutorul imaginilor radiografice. Oricîtă atenție am depune la studierea aspectelor radiografice pe imaginile respective, în astfel de împrejurări patologice, **nu vom constata în aceste focare osoase disbiotrofice nici cel mai elementar fenomen de reacție, nu de reparare a procesului distructiv, dar nici cel puțin de delimitare a procesului depistat, în plină evoluție.** Structura de vecinătate a osului alveolar care se distruge rămîne total apatică, indiferentă în fața procesului evolutiv « esențial ». Acest element radiologic, alături de cel clinic și histopatologic al produsului osos prelevat din focarele disbiotrofice, definește în ansamblu tabloul caracteristic al **apatiei vitale organice,** care **domină biologia și fiziopatologia categoriei parodontopatice esențiale.**

Considerăm necesar să remarcăm importanța examenelor radiografice și pentru al doilea aspect parodontopatic esențial, adică **forma parodontopatiei esen-**

Scanned with OKEN Scanner

țiale « apioreice». Așa cum am expus în cele mai mici detalii în cartea « Parodontopatia esențială», parodontopatia esențială, în polimorfismul manifestărilor sale anatomoclinice, se prezintă în special sub două aspecte, care, deși aparent s-ar deosebi una de alta, în realitate reprezintă una și aceeași maladie — **parodontopatia esențială.** Adică, una se prezintă sub aspect **așa-zis uscat sau apioreic,** caracterizată numai prin denudare evolutivă și lentă a elementelor odontale la nivelul coletelor și cu o discretă halenă și cealaltă formă cu **aspect umed sau pioreic,** cu tabloul caracteristic descris. Bineînțeles, între aceste două extreme patologice, se situează numeroase manifestări cu variate aspecte întîlnite în practica noastră, ceea ce a făcut pe unii autori să încerce să descrie nenumărate forme clinice după modul lor de manifestare, ca și după unele leziuni mai particulare, acordîndu-le fel de fel de etichetări.

Nici un alt element de investigare, în afară de aspectul radiologic al parodontului, **nu poate stabili, în mod diferențiat,** dacă această denudare evolutivă lentă și progresivă trebuie să o atribuim unei parodontopatii esențiale apioreice, care evoluează prin procese disbiotrofice insidioase, datorită predispoziției structurale a conformației marginale și structurii terminale neuro-vasculare a parodontului și factorilor determinanți **organici sau factorilor stress**-anți ceva mai atenuați ca intensitate și durată de acțiune redusă, sau să o atribuim unor **fenomene fiziologice firești unei senescențe care intervine precoce în viața și activitatea organismului respectiv.** În astfel de împrejurări, **numai aspectul imaginii radiografice definește diagnosticul diferențial al procesului disbiotrofic** al maladiei parodontopatice esențiale apioreice, proces care **se evidențiază prin liza în sens de estompare a osului alveolar** ce caracterizează radiologic maladia. **Spre deosebire de fenomenele senescenței,** unde este vorba de o **involuție atrofică,** care pe imaginile radiografice apare prin **reducerea înălțimii osului alveolar,** care, spre deosebire de aspectul disbiotrofic **osos, respectă conformația morfologică a conturului marginal,** dar ca urmare a acestei reduceri de înălțime, **se creează o denudare lentă și progresivă a segmentului radicular** al dinților respectivi la nivelul coletelor. Acest element radiologic de diferențiere **între procesul disbiotrofic evolutiv, și cel de involuție atrofică** ajută, în mod indiscutabil, la stabilirea unui diagnostic precis, ceea ce este de mare folos la indicațiile sau contraindicațiile asistenței terapeutice care să fie în strînsă corelație cu realitățile patologice.

Cu aceste cîteva elemente importante, descrise detaliat mai sus, considerăm că vom reuși ajutați și de aspectul imaginilor din fișele iconografice, care urmează și pe care le prezentăm cu explicațiile corespunzătoare, să ilustrăm cea mai mare parte din eventualitățile patologiei parodontului, ajutînd prin aceasta, munca de cercetare și activitate practică a stomatologului, cu preocupări parodontologice.

Scanned with OKEN Scanner

Avem convingerea că datorită acestui material explicativ și iconografic, orice parodontolog, chiar cu mai puțină experiență în materie, se poate ușor documenta și orienta în domeniul parodontologiei, mai ales practice, stabilind pe criteriul celor expuse în capitolele precedente, în primul rînd, **ce este și trebuie să se înțeleagă prin « parodontopatie»**, în general, și **parodontopatie « esențială sau parodontopatie simptomatică»**, în special. Odată stabilit cadrul nosologic al categoriilor respective, să practice o asistență, aplicată **pe principii și metode eclectice** bine chibzuite, în raport cu fiecare stare parodontopatică, din cele pe care pînă azi adepții concepției localiciste le-au creat și verificat pentru aspectele « simptomatice », iar pentru forma « esențială » să aplice o atitudine terapeutică eficientă, după modalitățile concepției noastre de tratament, **îmbinînd măsuri generale, neuro-hormonale etc., iar local, să pună în practică metoda noastră chirurgicală**, prin introducerea în septurile pereților alveolari **a biostimulatorilor de omo-implante de Os-Minerale, cu scopul recondensării osului alveolar, surprins în degradare osteolitică, realizînd astfel prin această** remineralizare recondensatorie, stabilitatea statică și funcțională a elementelor odontale.

Fișele iconografice, în care sînt expuse explicații cu detalii asupra a ceea ce ele reprezintă, am găsit necesar să fie sistematizate în 4 capitole, fiecare capitol cu semnificația respectivă, pornind de la aspectul normal al parodontului și continuînd cu aspectele mai exemplificative ale patologiei parodontului atît din categoria « simptomatică » cît și cea « esențială ». Completăm documentația cu aspecte patologice, prin fișe iconografice, ale unor eventualități parodontologice, care prin anomaliile pe care le arată, ar putea induce în eroare preocupările de discernămînt, creînd situații pentru cel care examinează astfel de cazuri, să ajungă la concluzii greșite de diagnostic care ar putea fi urmate de implicații de ordin terapeutic, ce s-ar îndepărta de realitățile stării parodontale, fie ele patologice, fie de conformație ocluzo-articulară în dezechilibru ortodontic, fie de dezvoltare genetică.

Aceste 4 capitole sînt:

Aspectele parodontului în stare normală.

Aspectele parodontopatice simptomatice.

Aspectul parodontopatiei esențiale.

Aspecte parodontale care pot crea probleme de interpretări eronate.

Scanned with OKEN Scanner

Capitolul 2

Aspectele parodontului în stare normală

Aceste aspecte ale parodontului în stare normală sînt prezentate sub formă de **scheme, aspectul scheletic al parodontului normal, aspecte normale radiografice parodontale, aspectul clinic al parodontului muco-gingival corelat cu imagini radiologice corespunzătoare,** după care s-a trasat **graficul parodontului normal, parodontograma.**

Scanned with OKEN Scanner

FIȘA NR. 7

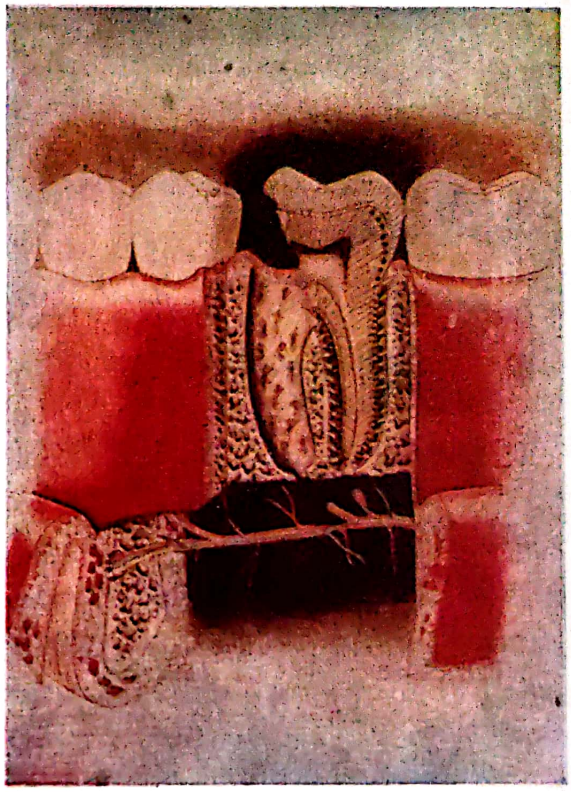

Fișa nr. 7. — prezintă parodontul normal în corelație cu conformația elementului odontal — segmentul radicular, în schemă.

Conformația morfo-structurală și funcțională a parodontului gingivo-ligamento-osteo-alveolar și raporturile sale cu segmentul radicular al odontului. Se constată evident, cum cimentul radicular nu face parte constituentă din conformația parodontului, ci reprezintă un strat structural care acoperă dentina segmentului radicular pe de o parte, iar pe de altă parte creează locul de inserție a ligamentului alveolo-odontal care, prin modul cum este dispus reglează, definește și limitează **echilibrul funcțional** în actele microtraumatice care se exercită asupra suprafețelor coronare ale elementelor odontale și indirect asupra parodontului, prin pereții alveolari și zona apicală a alveolelor.

Scanned with OKEN Scanner

FIŞA NR. 8

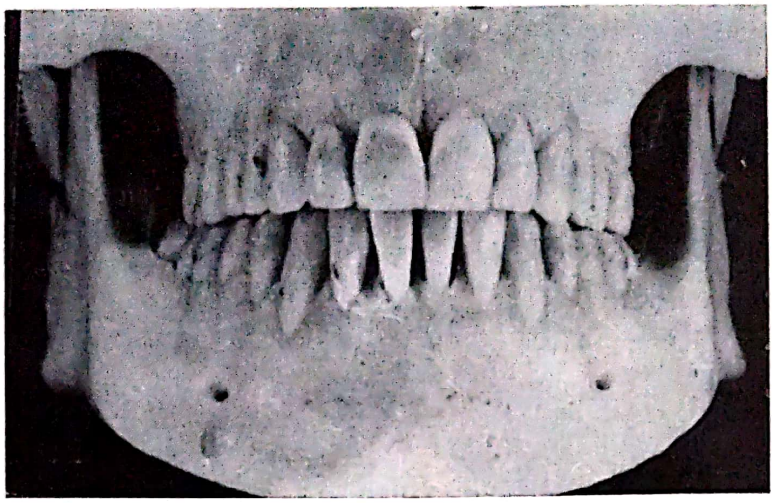

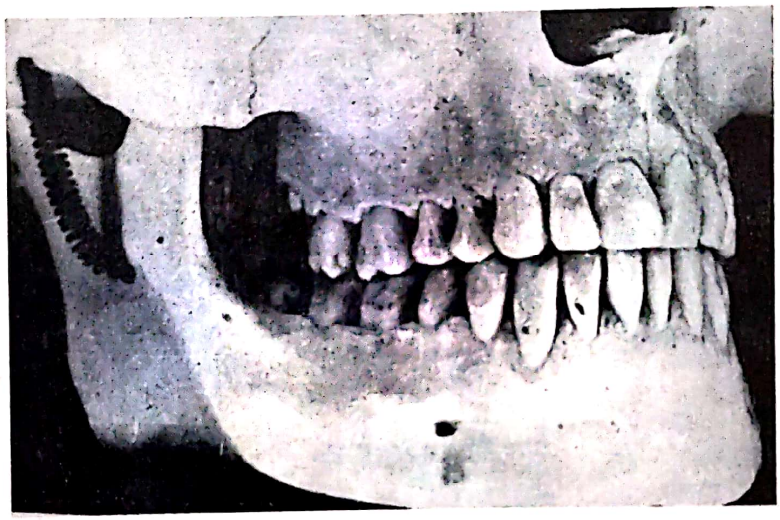

Fişa nr. 8. — prezintă parodontul sub aspect scheletic. Imagine frontală şi semisagitală ale aspectului scheletic al parodontului normal.

Este deosebit de important de reţinut caracterele acestui aspect normal, deoarece ele, în primul rînd, corespund fidel aspectelor realizate pe imaginile radiografice, unde corticala este intactă, şi în al doilea rînd, reţinerea lor, ne ajută să diferenţiem aspectele patologice survenite în conformaţia acestui organ. Fie că acestea ar fi de ordin « esenţial » aşa cum ne demonstrează evident aspectul craniului cu procese de liză disbiotrofică « esenţială » (fişa nr. 25), şi imaginile radiografice cu procese disbiotrofice (fişele nr. 26, 27, 28, 29, 30), fie că ar fi de ordin osteitic, cum se întîmplă în unele procese inflamatorii gingivo-osteo-alveolare prin cauze secundare, unde radiografic se evidenţiază o zonă de reacţie condensantă a osului alveolar (fişele nr. 15, 17, 18), fie că aceste aspecte trădează **categoria involuţiei atrofice**, element care caracterizează şi pune în evidenţă fenomene ale stadiului organic din epoca ultimă a vieţii, adică a senescenţei propriu-zise, unde osul alveolar se reduce în înălţime, **limbus**-ul septal se reduce, se şterge din ce în ce, dezgolind lent şi progresiv segmentul radicular (fişele 37, 38, 39, 40). Acest fenomen de **involuţie atrofică** reduce forma conformaţiei, volumetric şi ponderal, dar nu distruge, ci respectă contururile morfo-structurale, respectiv corticala osului alveolar, ca de altfel a întregului schelet.

FIȘA NR. 9

Fișa nr. 9. — prezintă parodontul normal, aspect radiografic (grup frontal).

Imaginea **limbus**-ului septal în conformație normală a parodontului osos.

Aspectul clar, evident, al corticalei septului, pînă în vîrful **limbus**-ului. Orice ciupire sau distrugere a acestei desăvîrșite conformații, creează ipoteze și premise patologice parodontopatice — fie **simptomatice,** fie **esențiale,** — aceasta în raport cu factorul cauzal provocator, fie definit fie ipotetic. Aspectul acestei imagini este **deosebit de important a fi reținut** în vederea definirii caracterelor de diferențiere a manifestărilor parodontopatice « simptomatice » de cele « esențiale ».

FIȘA NR. 10

Fișa nr. 10. — prezintă parodontul normal, aspecte radiografice (grup molar-premolar și frontal mondibular).

Imaginea aspectului normal al osului alveolar, evidențiat prin **limbus-ul** septal. Elemente structurale, de reținut, în vederea stabilirii diferențierii între aspectele proceselor lezionale simptomatice, față de cele esențiale.

Este pusă în evidență corticala și trama spongioasă a septului și osului alveolar.

Scanned with OKEN Scanner

FIȘA NR. 11

Fișa nr. 11. — prezintă aspectul radiografic normal parodontal (arcada maxilară). Imagine radiografică a unei zone odonto-parodontale din arcada maxilară.

Aspectul conformației structurale a septurilor avînd **corticala limbus**-ului intactă, adică nici lezată, nici redusă în înălțime (ca în fenomenele involutive atrofice), care reprezintă elementul caracteristic al **aspectului normal.** Orice leziune existentă în structura mucoasei gingivale **care nu a lezat, nu interesează prin evoluția ei** structura morfo-funcțională a osului alveolar subiacent — este o parodontopatie, dar de natură simptomatică, adică secundară, fiind atribuită unui factor cunoscut sau definit.

Cînd fenomenele simptomatice gingivitice sînt prea grave, prea **intense în evoluție** ele pot leza și conformația marginală a osului alveolar subiacent. Dar, în asemenea circumstanțe, osul lezat nu se prezintă pe imaginea radiografică cu aspectul **de liză,** ca în procesul disbiotrofic evolutiv, unde predomină **fenomenele de apatie vitală,** ci osul, deși își are corticala lezată sau distrusă, **reacționează** printr-un proces de **osteocondensare,** de **blocare** și de delimitare a procesului patologic provocat de vreun factor inflamator, traumatic etc.

Scanned with OKEN Scanner

FIȘA NR. 12

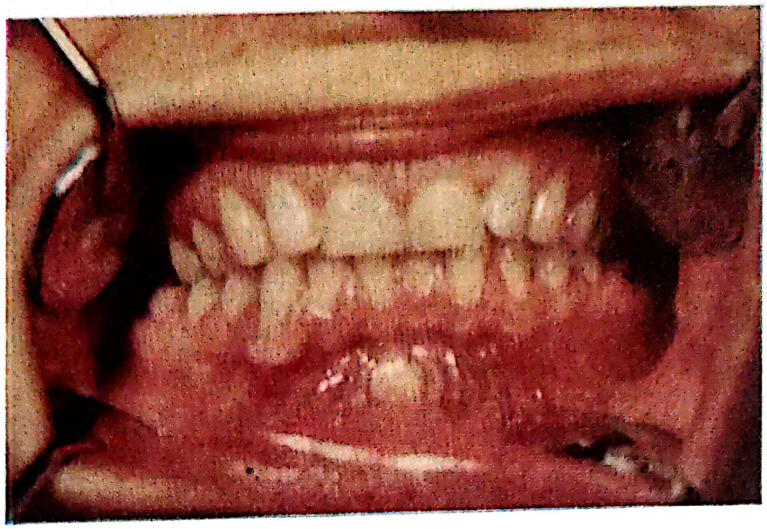

A

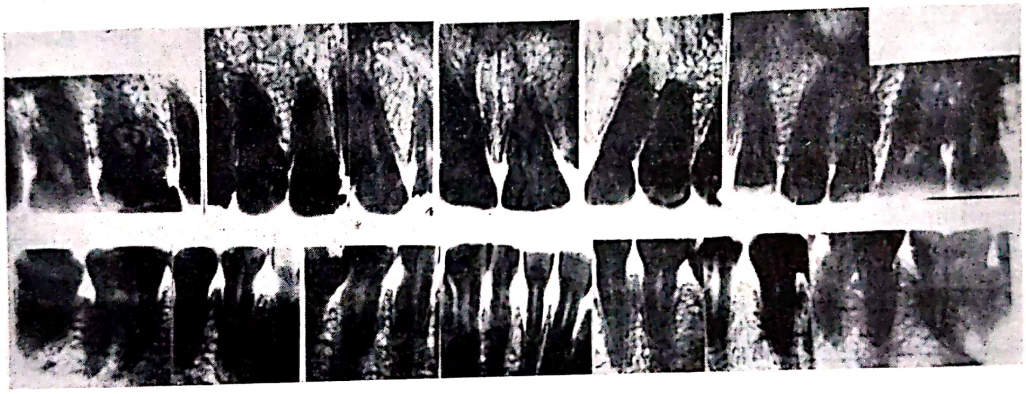

B

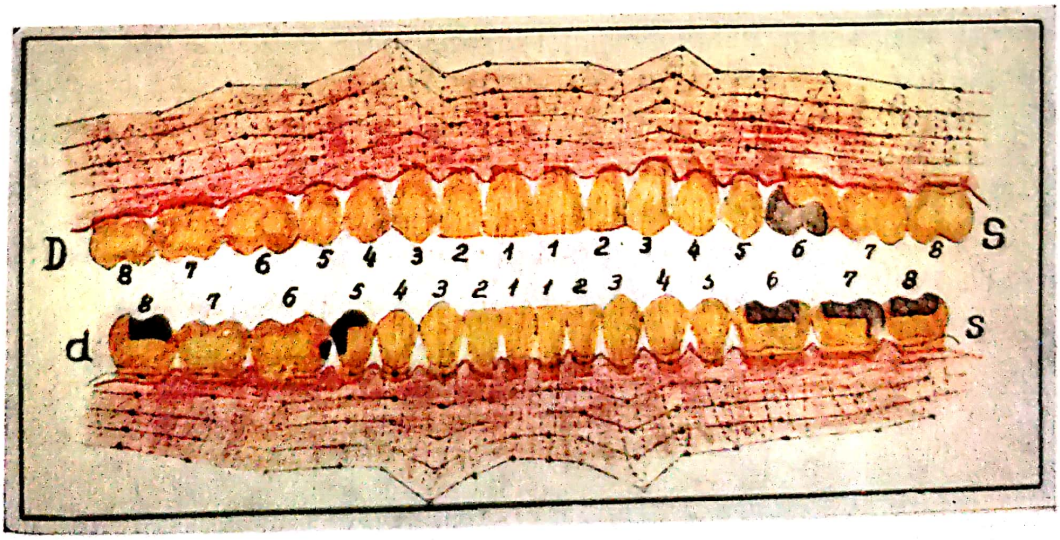

C

Scanned with OKEN Scanner

Fișa nr. 12. — prezintă aspectul parodontului normal clinic și radiografic.

Imaginea A — aspectul clinic normal, perfect sănătos, al mucoasei gingivale cu papilele sale inter-odontale.

Imagine pe care trebuie să o aibă fiecare bine întipărită în minte, căci numai în raport cu caracterele acestui aspect normal, se pot diferenția, chiar de la prima vedere, variatele fenomene și leziuni patologice, care intervin din multiple cauze, în conformația parodontului, determinînd **vastul și complexul polimorfism patologic** de la acest nivel.

Imaginea B — aspectul radiografic al parodontului osteo-alveolar normal, prezentat prin bilanț radiografic odontoparodontal.

De asemenea, **este bine să se rețină** imaginea **limbusurilor** septale care se prelungesc pînă la colet, aproape de marginea stratului de smalț, cu aspectul corticalei intacte. Și acest caracter **este deosebit de important pentru a fi reținut,** deoarece prin raportare la acest aspect normal se vor stabili și enunța procesele lezionale, fie de ordin disbiotrofic din parodontopatia esențială, fie de altă natură lezională — inflamatorie (cu reacția respectivă), traumatică sau chiar de ordin neo-hiperplazic.

Imaginea C — imaginea graficului parodontului osteo-alveolar în stare normală, — parodontrograma. Conturul marginal al osului alveolar, se află imediat sub marginea smalțului. Aici se face inserția mucogingivală și a ligamentului gingivo-alveolo-odontal.

Orice leziune, indiferent de ce natură, apărută la acest **nivel, alterează echilibrul morfo-funcțional,** atît de desăvîrșit echilibrat și armonizat de legile naturale filo- și onto-genetice, ca și de cele ale solicitărilor funcționale odonto-parodontale.

Scanned with OKEN Scanner

Capitolul 3

Sistematizarea patologiei parodontului

Aspecte parodontopatice simptomatice

Acest capitol, cuprinde varietatea şi complexitatea eventualelor manifestări parodontopatice, subordonate sau determinate de multitudinea factorilor cunoscuţi, **locali — buco-odontali** (prin inflamaţii, iritaţii, micro-traume etc.), în care circumstanţe **diversele fenomene patologice organice generale** nu au decît un rol de **agravare.** În ansamblul său, acest capitol şi sub aspect patologic şi de asistenţă, constituie cadrul preocupărilor parodontologice, ale partizanilor **concepţiei localiciste.**

În prezentarea fişelor iconografice insistăm cu totul deosebit asupra aspectelor « simptomatice » prin iritaţie tartrică, determinaţi de faptul că **prea mult** partizanii concepţiei clasice « localiciste » fac caz că acest tartru ar fi cauza atîtor manifestări. Cînd în realitate sînt manifestări parodontopatice unde tartrul NU este cauza lor, ci un element care survine ca un accident întîmplător peste unele fenomene deja în plină evoluţie. Vom insista şi vom demonstra erori de interpretare precum şi implicaţii grave, sub aspect terapeutic, care se comit, mai mult din comoditatea de a nu citi şi fi la curent cu « noul », — cît şi, din rutinism profesional.

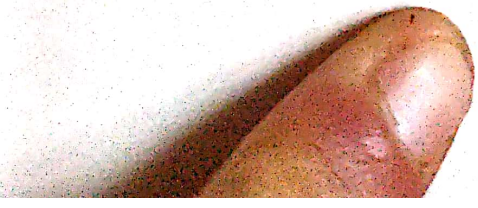

Scanned with OKEN Scanner

FIȘA NR. 13

A

B

Fișa nr. 13. — prezintă aspectul parodontopatic simptomatic de natură iritativ-inflamatorie medicamentoasă.

Pacienta D. P., 45 de ani, îngrijitoare de bolnavi în Spitalul Bucur. Avînd gingiile dureroase, inflamate și sîngerînde, ne este trimisă pentru consultație și tratament.

Imaginea A — aspectul clinic parodontal al lizereului mucoasei gingivale (palatinal și lingual) vorbește de la sine. Dureri și sîngerări la atingerile exploratorii, creează la prima vedere, suspiciunea unor manifestări parodontopatice esențiale. Există, însă, ceva ce nu corespunde susținerii acestui diagnostic, și anume: acest lizereu este dureros și este însoțit de acea ușoară reacție ganglionară submandibulară; absența unor depozite de tartru care ar provoca și întreține

Scanned with OKEN Scanner

o iritație a mucoasei, ușoară febră vesperală (37°,4). Apoi, din anamneză, reiese că acest lizereu a apărut și dăinuiește de circa 2 săptămîni, el coincizînd cu luarea unui medicament și anume **cloramfenicol**, — prescris de medic, pentru o suferință de altă natură.

Aceste elemente, depistabile la examenul clinic, ne determină, pentru diagnostic, să facem examenul radiografic al sistemului alveolo-odontal.

Aspectul osteo-alveolar, pe imaginile realizate, ne **arată integritatea structurală a limbusurilor septale.** Acest fapt corelat cu datele din anamneză și clinice, ne indică diagnosticul de **parodontopatie simptomatică,** atribuită **noxei medicamentoase,** prin tratamentul cu cloramfenicol.

Proba terapeutică, eclectic aplicată — suprimarea imediată a acestei medicații, igienă bucală bine aplicată, completată cu băi calde bucale dezinfectante — face ca după 10—12 zile, totul să reintre în normal, fără nici o altă preocupare de tratament, mai complicat.

Imaginea B — După aceste cîteva zile de tratament, diagnosticul pus este confirmat și prin proba terapeutică aplicată.

Scanned with OKEN Scanner

FIȘA NR. 13 a

A

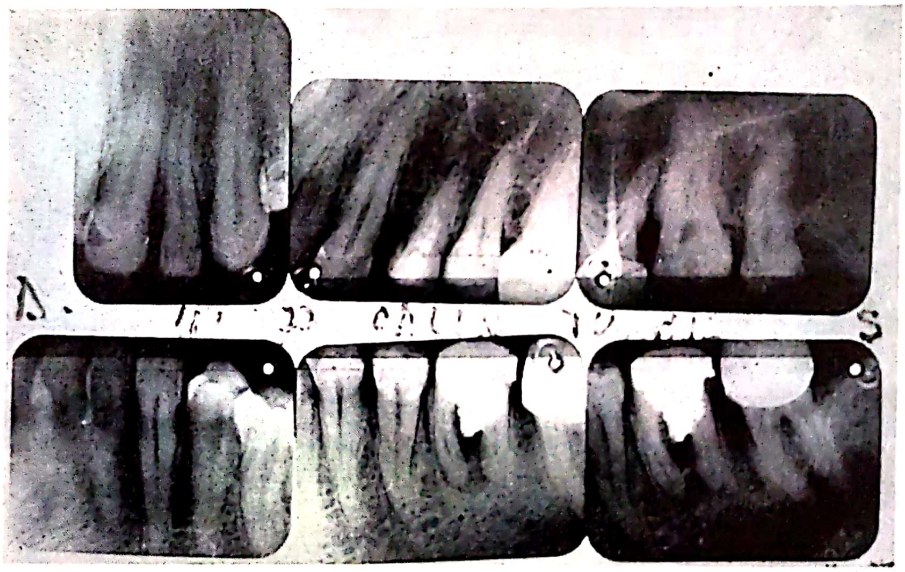

Fișa nr. 13 a. — Exemplificare de parodontopatie simptomatică prin iritație toxică medicamentoasă — hidantoinică.

Imaginea A. — Aspectul clinic al zonei molaro-premolară — impresionantă hipertrofie hiperplazică a mucoasei gingivale din zona molaro-premolară stîngă, într-atît încît aproape că a acoperit grupul odontal respectiv. Acest aspect hipertrofic-hiperplazic nu doare, nu sîngerează, ci deranjează numai actele funcționale, fapt care a obligat pacientul să vină la consultație. Investigat pacientul, ne relatează că suferă de epilepsie, crize bi-săptămînale — pentru care medicul neurolog i-a prescris Hidantoină, — medicament care îi face bine, dar de 5 luni, sub acest tratament i-a apărut, agravîndu-se din ce în ce, fenomenele de hipertrofie ale mucoasei gingivale.

Imaginea B. — Și cu toată această gravă manifestare a mucoasei gingivale, totuși așa cum ne arată **aspectul radiografic**, osul alveolar NU prezintă nici o minimă leziune nici reacțională și nici osteodisbiotrofică.

Ca tratament — indicația gingivectomiei și schimbarea medicamentului cu alt produs mai puțin nociv.

Scanned with OKEN Scanner

FIȘA NR. 14

A

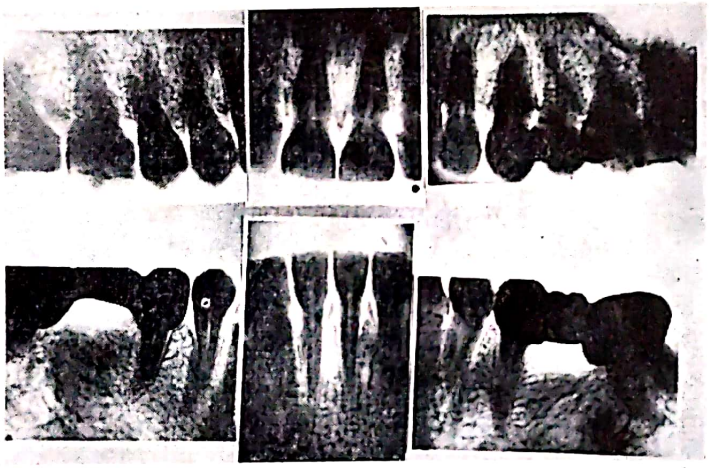

B

C

Scanned with OKEN Scanner

Fișa nr. 14. — prezintă aspectul de parodontopatie simptomatică, gingivitică, prin neglijarea regulilor de igienă bucală.

Imaginea A — Pacienta E. H., 20 de ani, muncitoare țesătoare, este dirijată la Centrul de Parodontologie, pentru acest aspect din imaginea A, bănuindu-se manifestări parodontopatice care trebuie rezolvate prin operație.

Aspectul acestor manifestări, într-adevăr, prin caracterul lor, la prima vedere ar crea premisele unei manifestări de tip « esențial », care ar impune o asistență mai complexă și deosebită.

Dar cum ele dăinuiesc de aproximativ 7—8 zile, evoluează cu dureri, mai ales la actele funcționale, ușoară reacție ganglionară, hemograma cu leucocitoză de 9 600, fără depozite de tartru care ar fi putut provoca o iritație inflamatorie pe toată întinderea arcadelor, absența vreunei medicații cu eventuale fenomene de intoxicare, absența unei intoxicații alimentare, **ne creează bănuiala că acest tablou clinic este superficial,** adică redus la inflamația mucoasei gingivale (zona ei marginală), care s-ar datora cu precădere unei neglijențe în igiena bucală. Urmează ca prin coroborare cu examenul radiologic să confirmăm sau să infirmăm diagnosticul bănuit.

Imaginea B — examenul aspectelor pe imaginile radiografice, ne arată integritatea osului alveolar, confirmînd deci diagnosticul stabilit pe baza elementelor clinice.

Conform eclectismului terapeutic, nu facem altceva, decît să aplicăm practic modalitatea cea mai adecvată realităților patologice. Adică: instructaj, bine explicat și demonstrat pe machete, asupra igienei bucale și periajului tehnic ca și a detartrajului sistematic. Pînă la vindecarea leziunilor, băi calde bucale cu tizane de **camomilla,** alternînd de 3—4 ori pe zi cu dezinfecție bucală, insistînd asupra zonelor gingivale bolnave, cu o soluție diluată de « OSSIDENTA* », apă de gură întocmită după formula noastră, cu ingrediente dezinfectante, sclerozante și cicatrizante.

Imaginea C — aspectul arcadelor după 2 săptămîni de tratament elementar, care se aplică obișnuit în aspectele « simptomatice », în Centrul de Parodontologie.

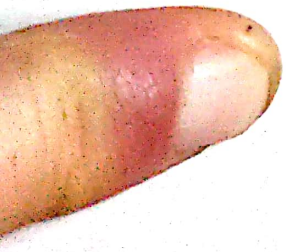

* Apa de gură medicinală « OSSIDENTA » Brevet — O.S.I.M. (Oficiul de Stat pentru Invenții și Mărci), N. 55 853/1972.

Scanned with OKEN Scanner

FIȘA NR. 15

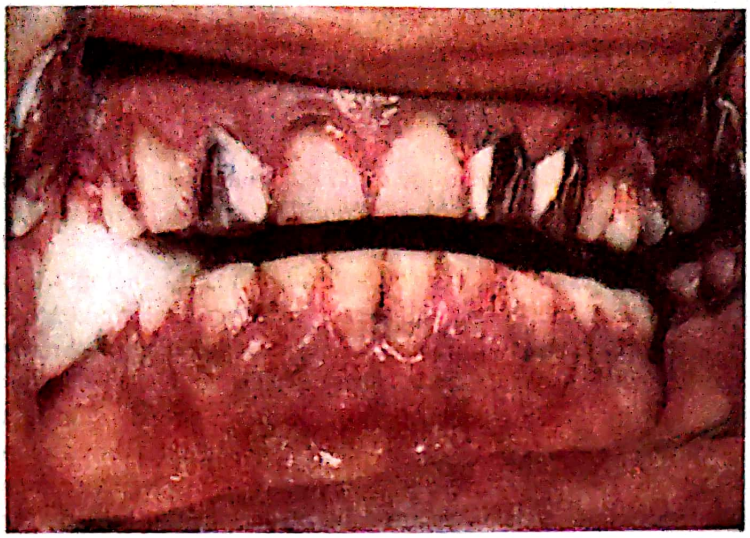

A

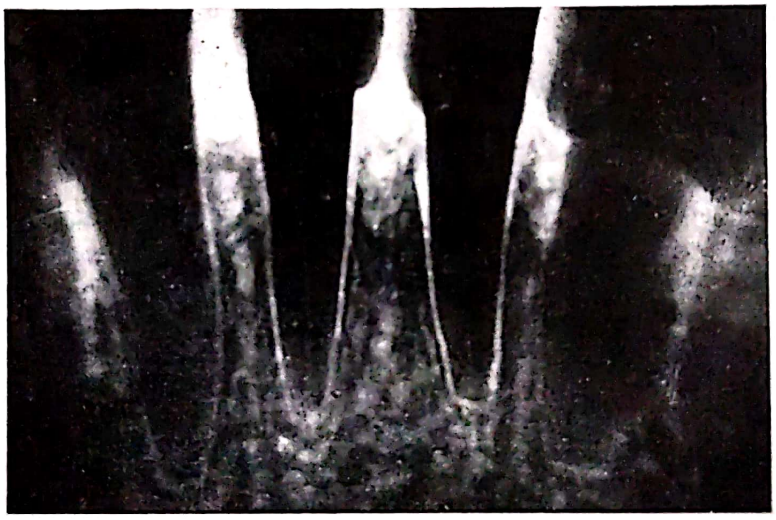

B

Fișa nr. 15. — prezintă parodontopatia simptomatică acută, prin ignorare a elementarelor reguli de igienă bucală.

M.S., 42 de ani, muncitor necalificat. Pacientul este dirijat la Centrul de Parodontologie de la Cabinetul de Întreprindere, pentru asistență parodontopatică.

Imaginea A — aspectul clinic caracteristic al unei guri neîngrijite (i s-a menținut deschiderea arcadelor, printr-un tampon de vată, plasat între arcade în dreapta).

Tartru abundent, în special în zona frontalilor mandibulari, cu gingivită tartrică tipică Micoasa gingivală marginal inflamată și sîngerîndă pe toată întinderea arcadelor. Resturi alimen-

Scanned with OKEN Scanner

tare între dinți și la nivelul coroanelor defectuoase adaptate la colet. Cîteva distrucțiuni odontale cu resturi radiculare. Din cavitatea bucală degajă un miros de gură nespălată, dar **nu asemănător celui de tip « esențial », de țesuturi în putrefacție.**

Aspectul și afirmațiile pacientului, care ne confirmă că nu și-a spălat gura de multă vreme, din anumite circumstanțe, ne face să bănuim că este vorba de o parodontopatie prin neîngrijire buco-odontală, adică « simptomatică ».

Imaginea B — aspectul imaginilor radiografice. În adevăr, prin existența integrității parodontului osteo-alveolar, ni se confirmă diagnosticul clinic. **Este o parodontopatie gingivitică simptomatică,** tartrică și prin neîngrijirea buco-odontală, ceea ce în literatură se cunoaște sub denumirea de **schmutz pyorrhoe.** Dar, prin studierea mai cu atenție a imaginii radiografice de la nivelul zonei frontalilor mandibulari, zonă cu tartru abundent subgingival și cu gingia iritată și inflamată, constatăm un fenomen foarte **interesant și caracteristic** inflamației gingivitice prin **cauză definită.** Acest element constă, așa cum am menționat atunci cînd vorbeam de fenomenele inflamatorii ale gingiei, prin cauze cunoscute, **spre deosebire de cele existente în tabloul parodontopatiei esențiale,** dintr-un fenomen de reacție a osului alveolar, evidențiat printr-o zonă de **osteocondensare** spre vîrful **limbus**-ului, care deși își are extremitatea ciupită de corticala sa, totuși **prin reacție osoasă de recondensare, delimitează și blochează fenomenele inflamatorii survenite** la nivelul mucoasei gingivale corespunzătoare ca și în fundurile de sac respective.

Acest element de reacție a osului alveolar, asupra căruia am insistat mai mult, **este de foarte mare importanță** în preocupările parodontologice. Prin el și numai datorită lui, fără a recurge la proba terapeutică, reușim să punem un **diagnostic precis,** adică să facem un **discernămînt** — principiu cardinal — între aspectele « simptomatice » și cele « esențiale ».

Datorită stabilirii acestui diagnostic, prevenim și celelalte implicații de ordin terapeutic, pe care le poate impune o greșeală de interpretare a fenomenelor patologice. Căci, ignorarea importanței acestui examen radiologic, dat fiind aspectul clinic, ar putea duce la considerarea unei parodontopatii complexe ca formă și manifestări, ceea ce ar impune o asistență complexă prin actele sale, mult îndepărtată de realitatea patologică, **fapt de o gravitate deosebită pentru prestigiul unui practician.** În acest caz, conform conduitei activității Centrului de Parodontologie, axată fidel pe cele două principii cardinale, **al discernămîntului de interpretare și al eclectismului terapeutic,** după definirea caracterelor aspectului parodontopatic, se aplică asistența corespunzătoare: detartraj, badijonări loco-gingivale 3—4 zile, cu o soluție concentrată de clorură de zinc (după formula respectivă), băi bucale calde cu ceaiuri de **camomilla,** alternativ 1—2 ori pe zi cu soluție dezinfectantă Rivanol $2^0/_{00}$, în care se pune o linguriță din compoziția de clorură de zinc, Apoi, printr-un instructaj dat, i se prescrie o igienă bucală bine dirijată și supravegheată, folosind, după periajul obișnuit, clătirea cavității bucale cu o soluție diluată din apa de gură medicinală « OSSIDENTA ».

Cu ocazia prezentării acestei fișe iconografice, ne permitem să facem și alte considerații, pe care, le credem deosebit de edificatoare.

Adepții concepției localiciste, în astfel de circumstanțe patologice, orientîndu-și pe criterii localiciste teoriile și principiile sau metodele de tratament, ajung să se încurce în complexitatea fenomenelor, din care cauză emit teorii și metode eronate. Căci, pe aspectul clinic inflamator și existența tartrului abundent, ei afirmă și susțin **« teoria factorului inflamator și iritativ prin tartru dentar»,** fără a specifica despre care aspect parodontopatic este vorba. De aici încep și implicațiile tera-

Scanned with OKEN Scanner

peutice. Căci după îndepărtarea tartrului, fie manual, fie ultra-sonic, unii practică **spray**-uri dezinfectante, infiltrații sclerozante etc. Alții cu manualitate operatorie, practică chiuretajul subgingival sau chiar gingivectomia, operația Neumann etc. Dacă s-ar fi avut în vedere **principiul discernămîntului clinic**, coroborat cu cel radiologic, pentru ca apoi pe baza acestui discernămînt să pună în practică **principiul eclectismului terapeutic**, aplicat în strînsă corelație cu aspectul clinic și leziunea histo-morfologică subiacentă, evidențiată de imaginea radiografică, **multe din astfel de modalități de tratament nu ar mai fi fost necesare.**

Scanned with OKEN Scanner

FISA NR. 16

A

B

Fișa nr. 16. — prezintă un alt aspect de parodontopatie simptomatică prin iritație tartrică, pe versantul lingual al arcadei zonei frontale.

Scanned with OKEN Scanner

Pacienta este o elevă la o şcoală profesională, 19 ani, fără alte manifestări patologice ale economiei organice. Este dirijată la Centrul Parodontologic, bănuită de manifestări parodontopatice grave şi evolutive.

Imaginea A — Dat fiind că manifestările erau recente şi limitate la zona frontală inferioară, întovărăşite de prezenţa unor depozite de tartru subgingivale, foarte aderente pe suprafaţa coletelor odontale, ne-am gîndit de la bun început, la manifestări superficiale parodontopatice gingivitice, simptomatice, atribuite iritaţiei tartrice.

Imaginea B — Într-adevăr, aspectul din imaginea radiografică B, prin integritatea sistemului osteo-alveolar, corespunzător zonei afectate, ne confirmă diagnosticul clinic.

Desigur principiul eclectismului terapeutic a impus: **un chiuretaj subgingival** şi NU gingivectomie sau alte modalităţi, care ar fi complicat mai mult lucrurile, decît o rezolvare imediată şi eficientă.

Deci, imediat detartraj, actul chiuretajului, badijonaje dezinfectante şi sclerozante (noi practicăm sol. 20% Cl_2Zn pentru astfel de badijonaje), apoi igienă bucală supravegheată, completată cu clătirea cavităţii bucale de 2 ori pe zi, cu o soluţie diluată din « OSSIDENTA » (apa noastră de gură medicinală).

În cîteva zile manifestările parodontopatice au dispărut şi totul a reintrat în normal.

Scanned with OKEN Scanner

FIȘA NR. 16 a



A

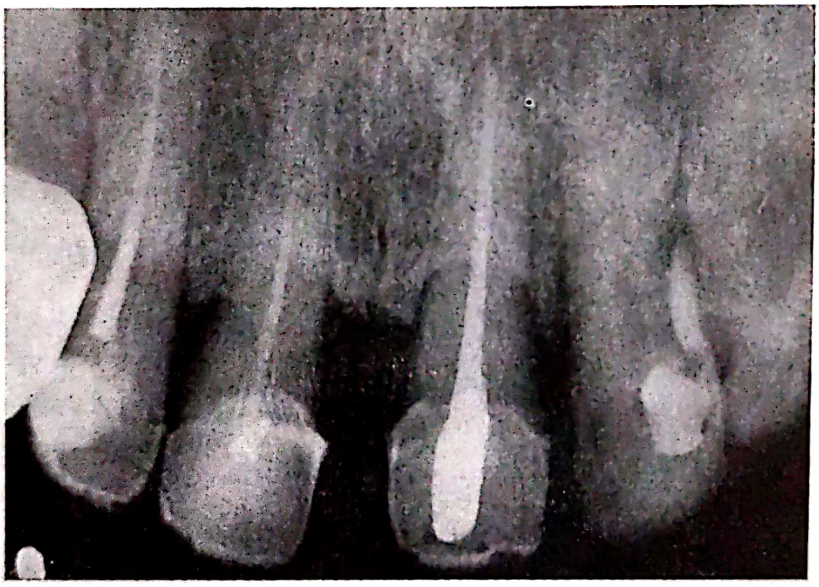

B

Fișa nr. 16 a — două exemplificări de **parodontopatii simptomatice** prin **iritație,** una tartrică (A) — și alta acrilică (B).

Imaginea A — aspectul osului alveolar la nivelul zonei frontale mandibulare, redus în înălțime, dar nu prin proces disbiotrofic evolutiv « esențial » cu aspect de osteoliză în estompare, ci denivelat uniform prin **proces iritativ** cu reacție de delimitare a procesului osteitic.

Imaginea B — aspectul radiografic al osului parodontal, la nivelul elementului odontal 11—21, elemente-bonturi acoperite cu coroane acrilice; care coroane, prin conturul lor marginal

Scanned with OKEN Scanner

gingival, au iritat gingia marginală corespunzătoare, care s-a hipertrofiat prin hiperplazie iritativă acrilică, sîngerîndă în actele masticatorii, jenă în vorbit, etc. fapt care a îngrijorat pacientul că ar avea o parodontopatie care ar duce la pierderea danturii; din această cauză s-a şi prezentat la consultaţiile noastre.

Dar făcîndu-i-se radiografia grupului odontal respectiv, avem **diagnosticul precis** — deşi există o uşoară denivelare a osului alveolar a elementelor odontale respective. Dar prin faptul că această denivelare este oarecum regulată, iar osul alveolar **nu** prezintă **aspect de osteoliză în estompare**, caracteristică manifestărilor parodontopatice esenţiale, afirmăm că este vorba de o reacţie gingivală de natură iritativă prin acrilatul elementelor protetice, care numai prin îndepărtarea acestor coroane şi aplicarea unor dezinfectante locale prin badijonaje cu Cl_2Zn şi băi bucale cu « OSSIDENTA », totul intră în normal.

Scanned with OKEN Scanner

FIȘA NR. 17

A

B

Scanned with OKEN Scanner

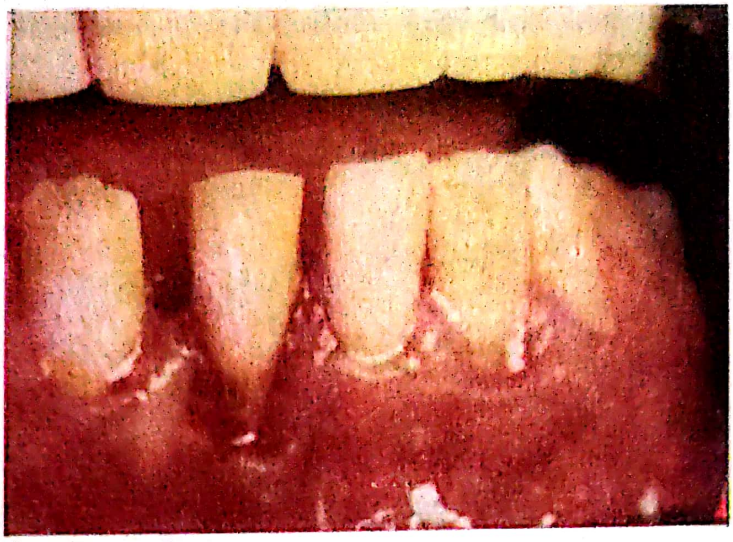

C

Fișa nr. 17. — prezintă un aspect de parodontopatie simptomatică de natură iritativ și inflamator tartrică.

Imaginea A — aspect clinic ocluzal normal, psalidodont, cu abundent depozit tartric vestibular la nivelul 31.

Prin procesul inflamației iritative la nivelul elementului odontal 31, a fost provocat un fenomen discret de **migrare** în **sens ocluzal** (imaginea este cu arcadele întredeschise).

Imaginea B — aspectul pe imaginea radiografică al limbusului septal 41—31 și 31—32, ciupit la vîrf, de zona sa corticală, dar cu prezența discretă a unei **reacții de blocare și delimitare a leziunii osteitice de debut,** provocată de inflamația datorită iritației depozitului tartric.

Imaginea C — aspectul gingival și odontal, după terminarea actului terapeutic — detartraj, **șlefuire corectoare** a elementului odontal ușor migrat, urmate de badijonaje dezinfectante.

Conform principiilor eclectismului terapeutic se aplică detartrajul, cauterizarea zonei ulcerate și inflamate, rămasă după îndepărtarea depozitului de tartru; aici preconizăm **șlefuirea selectivă corectoare** a elementului odontal 31 migrat, după care se recomandă, 3—4 zile băi bucale calde cu **camomilla,** apoi o igienă bucală supravegheată, completată prin clătirea cavității bucale, dimineața și seara după periaj, cu o soluție diluată din apa de gură medicinală « OSSIDENTA ». În fiecare lună detartraj.

Scanned with OKEN Scanner

FIȘA NR. 18

A

B

C

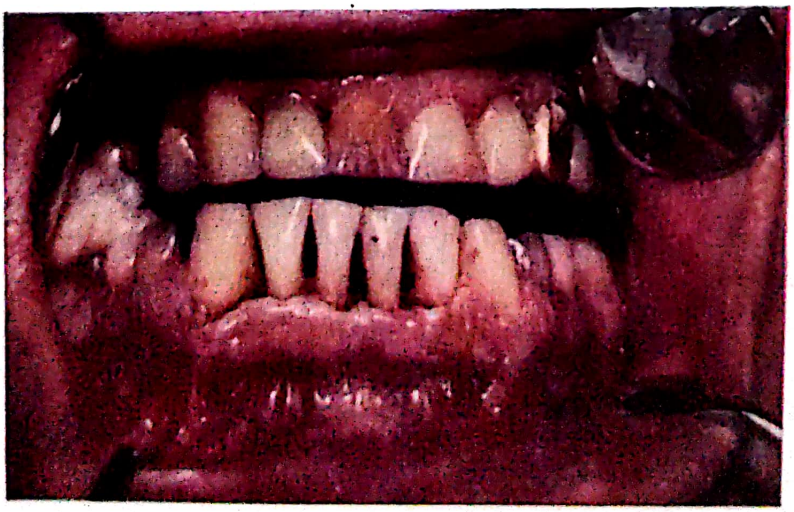

Scanned with OKEN Scanner

Fişa nr. 18. — prezintă parodontopatia simptomatică gingivitică prin iritaţie şi inflamaţie tartrică.

Imaginea A — aspectul clinic al zonei frontale mandibulare, care prin existenţa abundentă a depozitului de tartru, atît vestibular, cît şi lingual, vorbesc şi explică de la sine natura etiologică a gingivitei grave, care se vede pe această imagine. Acest aspect îngrijorînd pacientul că îşi pierde dinţii prin manifestări parodontopatice, l-a determinat să se prezinte la consultaţiile noastre, pentru îndrumări şi eventual tratament.

După aspectul clinic, bănuind diagnosticul unor manifestări simptomatice, atribuite fenomenelor iritative determinate de existenţa tartrului atît de abundent, depus periodontal şi subgingival, pentru confirmare, am supus pacientul şi unui examen radiologic.

Imaginea B — pune în evidenţă, în primul rînd, existenţa depozitelor de tartru, aderente de coletul elementelor odontale din zona respectivă şi, în al doilea rînd, reducerea cu o treime a limbus-urilor septurilor interalveolare, mai ales între 42—41, 41—43, şi mai puţin între 31—32, ştirbiri datorită procesului iritativ inflamator, provocat de aceste depozite tartrice.

Dar, spre deosebire de aspectul din imaginile cu procese « senţiale evolutive » din fişele **28** şi **29** şi aici ca şi în fişele **15, 17, 20** şi **21,** pe extremitatea **limbus-urilor** interseptale rămase ştirbite, **se remarcă,** deosebit de caracteristic, existenţa unei **zone de reacţie condensatorie** a osului alveolar, prin care este delimitată **leziunea osteitică** în tendinţa ei evolutivă.

Acest aspect ne confirmă că avem de-a face, în coroborare cu aspectele clinice, cu o parodontopatie simptomatică, de natură **iritativ-inflamatorie tartrică,** care prin îndepărtarea acestor depozite (manual sau ultrasonic) şi unele măsuri elementare de dezinfecţie locală şi igienă bucală, se remediază şi totul revine la normal.

Scanned with OKEN Scanner

FIȘA NR. 18 a

A

B

Fișa nr. 18 a. — exemplificarea concludentă de **parodontopatie simptomatică iritativ-inflamatorie tartrică.**

Imaginea A. — aspect clinic iritativ — inflamator prin depozit impresionant de concrement tartric, la nivelul zonei odonto-parodontale frontale mandibulare. Se constată evident cum sub nivelul depozitelor tartrice, mucoasa gingivală marginală ca urmarea procesului iritativ tartric, se găsește infla mată într-un grad deosebit de accentuat, prezentînd chiar și pungi pioreice gingivo-alveolo-cdcntale. Dacă aspectul gingival este « simptomatic » și nu « esențial» ni-l arată definit aspectul din

Imaginea B. — radiografică.

Studiat bilanțul odonto-parodontal al arcadei mandibulare se constată următoarele elemente deosebit de importante:

— nimic lezional pe întinderea arcadelor mandibulare, în afara grupului din zona frontală;

— la nivelul elementelor odontale frontale, în special la nivelul 31—41, se constată marginea osului alveolar mult **redusă** în înălțime; dar această știrbire nu îmbracă caracter de **estompare** (ca în aspectul « esențial ») ci de degradare marginală, care însă, așa cum evident se poate constata la nivelul elementului 41, marginea osului, fiind iritată și inflamată, prezintă un fenomen de reacție de delimitare și condensare osoasă, caracteristică focarelor simptomatice și inexistentă în cele « esențiale ».

FIŞA NR. 19

A

B

Fişa nr. 19. — prezintă un aspect parodontopatic simptomatic prin hiperplazie gingivală pe fond discrazic — leucoză cu monocite.

V. S., elev, 18 ani, internat în Serv. Medical al Spitalului Bucur, pentru fenomene splenomegalice, cu modificări grave ale hemogramei şi V. S. H. crescută, este trimis pentru examen şi tratament parodontologic.

Scanned with OKEN Scanner

Imaginea A — aspect clinic de hiperplazie a mucoasei gingivale marginale și a papilelor interodontale în zona frontalilor mandibulari, pînă spre zona premolaro-molarului 36—46. Sîngerare abundentă și îndelungată la cea mai mică atingere. Absența foetorului.

Fără ezitare — examen radiologic.

Imaginea B — aspect de integritate a conformației osului alveolar, cu integritatea structurală a **limbus**-urilor septale interalveolare.

Deci, conform principiului discernămîntului de interpretare, este vorba de un fenomen patologic mai complex, al organismului, cu implicații generale, inclusiv și la nivelul marginal la mucoasei gingivale.

Într-adevăr, prin investigații după foaia de observație și informațiile luate de la medicul internist, care îl are în supraveghere, pacientul se află spitalizat pentru **splenomegalie cu discrazie prin leucoză** cu monocite. Deoarece aceste fenomene locale gingivale, datorită unei proliferări **in situ** a celulelor leucozice, asociată cu o vasodilatație și edem infiltrativ în corionul mucoasei, jenau foarte mult ocluzia (în fotografie ocluzia este menținută cap la cap, pentru a putea expune leziunea mai bine, căci altfel ea este psalidodontă). Ca și celelalte acte funcționale odonto-bucale, inclusiv și igiena bucală care devenise, prin sîngerări abundente, foarte dificilă de întreținut, după o pregătire prealabilă a pacientului, conform principiului eclectismului terapeutic, i-am aplicat o **gingivectomie**, cu scopul îndepărtării țesuturilor hiperplazice, urmată de o asistență locală postoperatorie, pînă la cicatrizarea plăgii operate.

Ținem să facem următoarea remarcă: cazul revăzut după 7 luni, deja prezenta o ușoară recrudescență gingivo-papilară hiperplazică, ceea ce a impus o serie de cauterizări medicamentoase ale acestor țesuturi și papile hiperplaziate.

Scanned with OKEN Scanner

FIȘA NR. 19 a

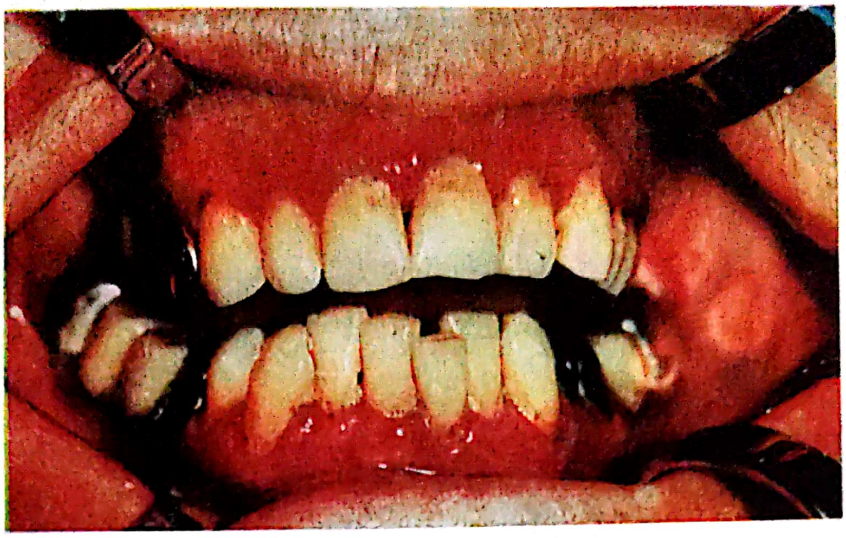

A

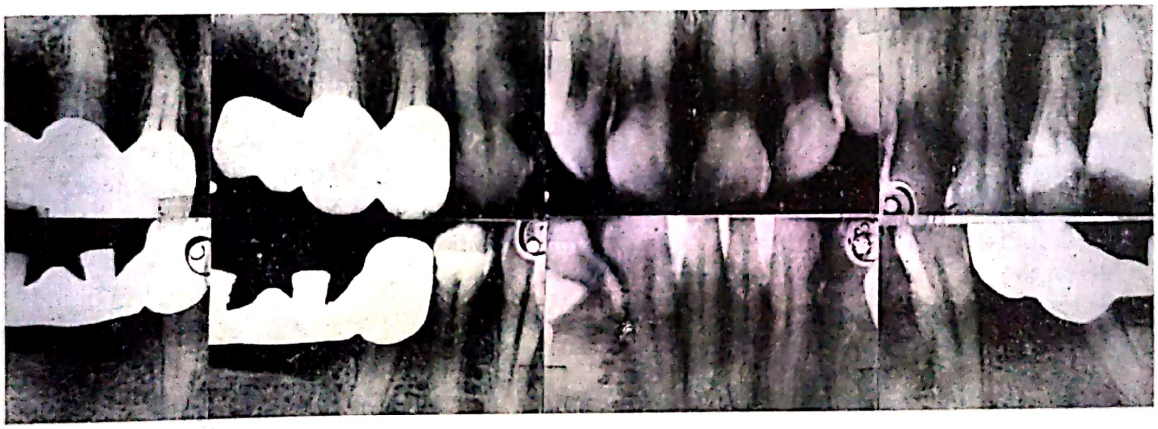

B

Fișa nr. 19 a. — Parodontopatie simptomatică pe fond alergic.

Imaginea A. — Aspectul clinic așa cum se poate constata, este manifestat **numai** printr-o colorație roșu închis, datorită unor fenomene vasculare-capilare, unde circulația îmbracă un caracter quasi paralitic, fără alte manifestări lezionale sau inflamatorii.

Cazul s-a prezentat la consultații numai îngrijorat de acest aspect al mucoasei gingivale, care i-a apărut de circa 5—6 luni și pe care aspect nu și-l poate explica și nu-l poate pune în legătură cu vreo cauză oarecare, fie locală, fie generală.

Afirmăm « quasi paralitic » deoarece badijonînd suprafața mucoasei cu o soluție de novocaină cu adrenalină, imediat suprafața mucoasei devine palidă, pentru ca după alte câteva minute, trama arteriolară și capilară, sub ochii noștrii, să se umple printr-un aflux cu sînge, totul petre

cindu-se fără nici cea mai mică senzație de durere, așa cum se întîmplă în fenomenele de congestie activă.

Cum osul alveolar așa cum se vede din **imaginea radiografică B** — nu prezintă leziuni disbiotrofice evolutive și cum alte asemenea placarde de vascularizație nu am descoperit nici la nivelul conjunctivei oculare, nici la mucoasa nazală sau la cea endo-bucală, înainte de a îndepărta elementele protetice din wipla cu fațete acrilice, — bănuind că avem în față un caz rar de **parodontopatie cu manifestare gingivală pe fond alergic,** necunoscut, am dirijat cazul în vederea descoperirii prin testare a **alergenului** la Serviciul de Alergologie, de unde, în vederea studierii cazului, acesta ne-a fost trimis ca să-i îndepărtăm protezele metalice, urmînd ca în Serviciul respectiv să i se depisteze alergenul în cauză.

După îndepărtarea protezelor, pacientul preluat în studiu de Serv. de Alergologie, nu a mai revenit, așa că nu mai putem da alte relații cum și în ce stadiu s-a ajuns cu el.

Scanned with OKEN Scanner

FIŞA NR. 20

Fişa nr. 20. — prezintă parodontopatia simptomatică prin defect de executare şi aplicare protetică conjunctă.

D. Gh., 27 de ani, profesor. Este trimis la Centrul de Parodontologie Bucur, în vederea consultaţiei şi operaţiei, pentru un focar de **parodontopatie** în zona 13, 14.

După examinarea cazului, avînd în zona respectivă mucoasa gingivală şi papila respectivă inflamată şi cu supuraţie, i se face radiografia la 13 şi 14 şi pentru confruntare se fac radiografii şi la 23 şi 24.

Imaginea de mai sus ne arată aspectul radiografic al osului alveolar, al zonei cu fenomene patologice. Osul alveolar al zonei opuse (23, 24) are aspectul de conformaţie normală.

Pe această imagine se constată existenţa unei coroane defectuos executată pe 14, largă şi neadaptată la colet. Aceasta a favorizat retenţia resturilor alimentare, care neputînd fi îndepărtate prin actele igienei bucale obişnuite, au dat loc la fermentaţii şi lezarea marginală a mucoasei gingivale; acestea, agravîndu-se, au dus la un aspect gingivitic, care prin durerile locale, **reacţia ganglionară** regională corespunzătoare şi tendinţa la supuraţie cvasiacută, a îngrijorat pacientul, ceea ce l-a adus la consultaţie.

Deşi fenomenele gingivitice sînt manifeste, osul alveolar subiacent, deşi are **limbus**-ul redus în înălţime, totuşi el **a reacţionat,** aşa cum foarte bine ne demonstrează imaginea radiologică, printr-o **zonă de condensare a osului** care blochează şi delimitează fenomenele inflamatorii ale mucoasei gingivale corespunzătoare. Conform principiului **eclectic,** îndepărtarea coroanei şi tratamentul antiinflamator local prin dezinfectante sub formă de băi calde bucale şi badijonaje locale cu Cl_2Zn, rezolvă aspectul simptomatic, în mod eficient.

Scanned with OKEN Scanner

FIȘA NR. 21

Fișa nr. 21. — prezintă un aspect radiografic parodontopatic al unei manifestări simptomatice localizate, prin protezare conjunctă, greșit executată și aplicată.

Imaginea reprezintă radiografia zonei 25—24—23—22.

Aspectul osului alveolar în zona respectivă ne pune în evidență, în mod concludent, două elemente, fiecare cu importanța sa.

Primul: existența unei coroane metalice cimentate pe bontul 24. Coroana este largă și neadaptată pe coletul bontului respectiv, iar distal ea este mult mai scurtă — defect de executare și aplicare — care a favorizat retenția resturilor alimentare, resturi care prin fermentație au iritat și inflamat mucoasa gingivală, marginal și interodontal, depășind zona lezată, cu un sept sau două, de o parte și de alta.

Al doilea element, și foarte caracteristic, constă în aspectul radiografic al modului cum sub acțiunea elementului inflamator supurativ, osul alveolar reacționează printr-o **zonă de osteocondensare, oarecum asemănător cu corticala normală a osului alveolar.** Acesta este fenomenul prin care organismul, în astfel de circumstanțe, automat intervine și se apără prin **delimitare și blocare,** față de agresivitatea provocată de un element inflamator, de natură protetică, defectuos conceput și aplicat.

Am insistat și asupra acestui fenomen patologic și de reacție biologică, pentru a defini și prin astfel de aspecte, ce este parodontopatie simptomatică provocată de factori protetici și ce este parodontopatie esențială, **cînd eventualitatea ar face ca pacientul din această ultimă categorie** să aibă și unele elemente protetice conjuncte, cimentate pe bonturile unor elemente odontale, ale căror septuri osteo-alveolare sînt deja lezate prin procese discrete sau mai evidente, mai evoluate, osteolitice, **disbiotrofice esențiale.** Este o problemă de foarte mare importanță atunci cînd analizăm astfel de cazuri și pe care trebuie cu mult discernămînt să o avem în vedere cînd ne pronunțăm asupra naturii și categoriei manifestărilor respective.

Și aici, în afară de proba terapeutică, care avea să ne confirme aspectul «simptomatic» al manifestărilor, aspectul imaginii radiografice, prin fenomenul de condensare a extremității **limbus**-urilor știrbite, avea să ne confirme diagnosticul și să ne dea indicația eclectică, spre cea mai eficientă modalitate de tratament, adică, demontarea elementului protetic și dezinfecția sistematică a zonei respective, urmată de completarea măsurilor de igienă bucală cu «OSSIDENTA», apoi, reprotezare în condiții tehnice optime, la timpul potrivit.

Scanned with OKEN Scanner

FIŞA NR. 21 a

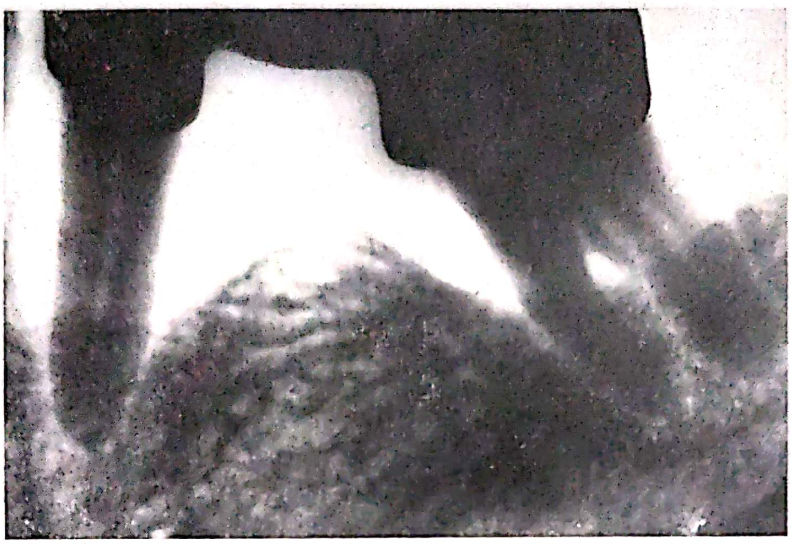

Fişa nr. 21 a. — parodontopatie simptomatică prin micro-traumatism asupra unui element protetic defectuos pregătit şi aplicat.

Bonturile odontale nefiind pregătite în paralelism, proteza aplicată, prin micro-traumatismele pe care le suportă în actele funcţionale, va exercita asupra bonturilor-piloni acţiuni micro-traumatice, care acţiuni lent şi progresiv îi va mobiliza într-atît încît în timp le va periclita stabilitatea şi statică şi funcţională. Alveolitele care vor surveni (aşa cum s-a şi întîmplat în cazul nostru), vor impune extracţii.

Scanned with OKEN Scanner

FIȘA NR. 21 b

A

B

Fișa nr. 21 b. — Exemplificare de parodontopatie prin microtraumatism, ca urmarea unui defect ocluzal invers al elementului 33 (în poziție vestibularizată) lăsînd elementul 34 ca să suporte așa cum evident ne arată **imaginea radiografică,** un microtraumatism care a dus lent și progresiv, la **o osteoliză complicată cu alveolită,** care devenind și dureroasă, deși am propus o șlefuire selectivă (căci aici era indicată șlefuirea), pacientul a solicitat insistent îndepărtarea elementului 34, după care totul a intrat în ordine.

Scanned with OKEN Scanner

FIȘA NR. 22

A

B

Fișa nr. 22. — prezintă parodontopatia simptomatică prin microtraume protetice, de suprasolicitare.

S. S., 39 de ani, profesor, este trimis la Centrul de Parodontologie Bucur, pentru **fenomene parodontopatice** la nivelul 25 și 27.

Examenul stomatologic ne arată că pacientul are ocluzie psalidodontă și normală în restul arcadelor. În zona premolaro-molaro-stîngă superioară lipsind 24, 26, prezintă un **bridge** din aur, fixat pe 25 și 27. Prin defect de executare, s-a ajuns ca stîlpii de fixare ai **bridge**-ului (25—27) să facă să fie mobilă toată proteza.

I se fac radiografii la 25 și 27.

Diagnosticul: parodontopatie simptomatică prin microtraumatism funcțional, prin proteză defectuoasă. Alveolită gravă la 27 și zonă crateriformă la 25 — așa cum arată **imaginea A.**

Ca tratament: se demontează **bridge**-ul, se extrage 27, care prin alveolită și mobilitate, este compromis.

Elementul 25 se polizează de ciment, se scoate din ocluzie și se ia în observație. După 4 luni, așa cum ne arată **imaginea B,** este radiografiat din nou. **Automat s-a făcut un aport mineral care a recondensat osul,** făcînd să dispară aspectul pîlniform.

S-a produs refixarea dintelui, permițîndu-ne, ca ulterior, să trecem la un nou act de reprotezare, indicat de principiile generale protetice.

Scanned with OKEN Scanner

FIȘA NR. 23



A

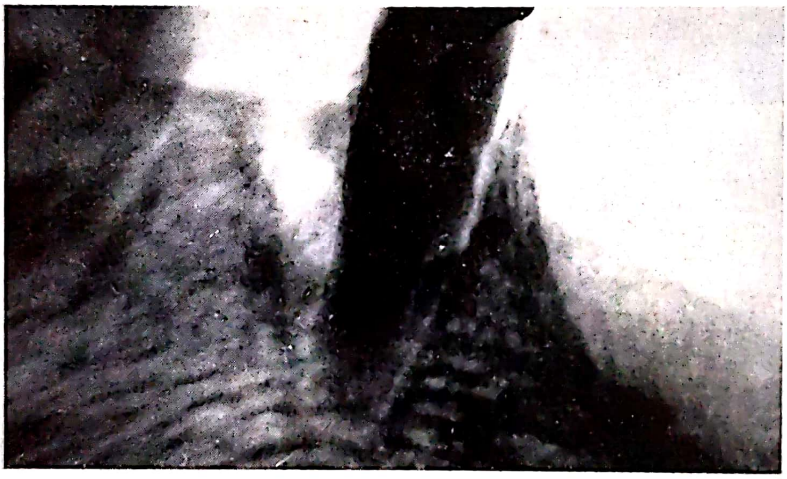

B

C

Scanned with OKEN Scanner

Fişa nr. 23. — prezintă un aspect de parodontopatie simptomatică osteo-alveolară, prin microtraume protetice adjuncte.

Imaginile A şi **B** ne arată aspectul radiologic al osului alveolar la nivelul elementului 43, lezat şi accentuat mobilizat, cu spaţiul alveolar mult lărgit mezial, şi cu fenomene de alveolită, din cauza unui croşet defectuos aplicat în proteza adjunctă, care îşi are sprijin pe 43.

Şi pe această imagine, osul alveolar apare cu alveola mult lărgită mezial, totuşi se remarcă o zonă osoasă de recondensare, delimitatorie, a **leziunii alveolitice,** supraadăugată microtraumatismelor (croşetul respectiv) prin folosirea statică şi funcţională a protezei adjuncte mandibulare.

Imaginea C — Ca principiu de asistenţă eclectică, după extracţia 42, care era compromis, şi în acest caz, ca şi în celelalte similare, s-a preconizat suprimarea folosirii protezei respective circa 4 luni, după care interval, constatîndu-se clinic o refixare a elementului 43, iar radiografic, **imaginea C,** reducerea evidentă a spaţiului alveolar mezial, prin **apoziţia substanţei minerale de restructurare,** s-a făcut o nouă coroană pe 43, o nouă proteză adjunctă parţială, laterolaterală, cu croşet de sprijin pe coroana elementului odontal respectiv, dar de data aceasta, aplicat în condiţii tehnice corecte şi supravegheată în timp.

Scanned with OKEN Scanner

Aspecte parodontopatice esenţiale

Definirea celui de al II-lea parametru al concepţiei noastre *

În acest capitol sînt prezentate — scheme, aspecte scheletice şi cazuri clinice, documentate cu radiografii şi grafice, care reprezintă exemplificări cu leziuni şi manifestările respective disbiotrofice evolutive gingivo-osteo-alveolare, adică **substratul patologic al categoriei parodontopatiei esenţiale.**

Acest sindrom, **prin teoriile etiopatogeniei sale organice generale,** încă ipotetice (predispoziţia labilă şi susceptibilă spre stări patologice a terenului organic, disfuncţiile neurovegetative cu implicaţiile lor multiple, fenomenele dismetabolice etc., **bruscate de multitudinea acţiunilor stress-ante ale condiţiilor de viaţă şi activitate)** prin **polimorfismul anatomo-clinic al aspectelor « esenţiale»,** precum şi **prin modalitatea de tratament cu totul particulară,** atît **organică generală cît şi locală prin metoda noastră operatorie** pe bază de biostimulatori **« OS-MINERALE»,** constituie, în ansamblu, **concepţia noastră unde factorii locali** sînt consideraţi ca **elemente agravante** în evoluţia manifestărilor respective şi nicidecum, aşa cum susţin partizanii concepţiei localiciste, că aceşti factori locali iritativi, inflamatori locali gingivo-odontali precum şi ocluzo-articulari prin micro-traume, ar provoca asemenea manifestări parodontopatice esenţiale.

---

* **Parametrii concepţiei noastre:** I — definirea conformaţiei, a morfologiei parodontului; II — sistematizarea anatomo-clinică a patologiei parodontului; III — sistematizarea anatomo-patologică a procesului disbiotrofic evolutiv paradontopatic esenţial, în 4 stadii evolutive; şi IV — aplicarea, pe principii eclectrice a asistenţei parodontopatiei esenţiale prin îmbinarea modalităţilor de **asistenţă organică generală** cu asistenţa locală, prin **aplicarea metodei noastre operatorii** pe bază de biostimulatori **«Os-Minerale».**

Scanned with OKEN Scanner

FIȘA NR. 24

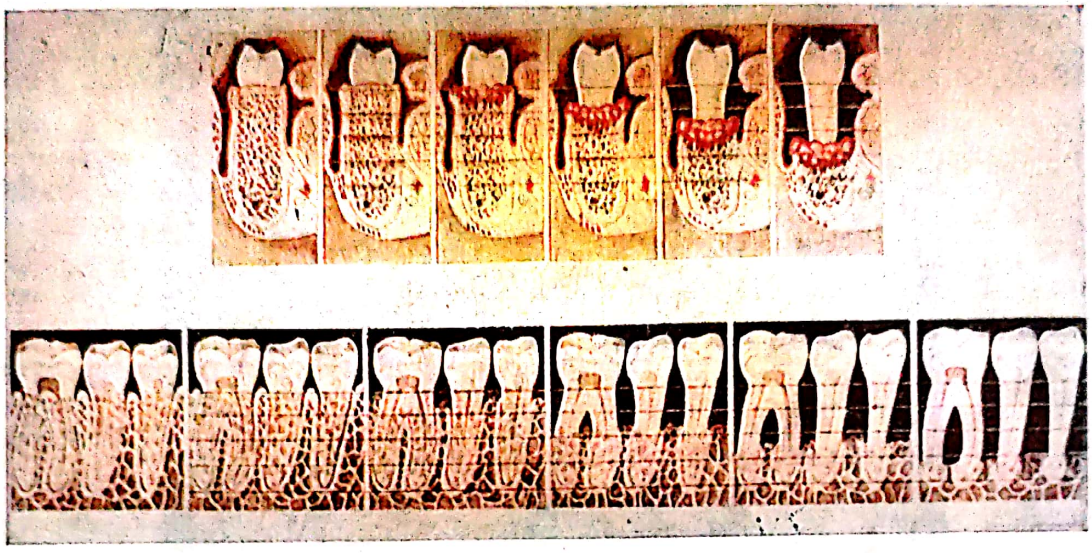

Fișa nr. 24. — prezintă sistematizarea, sub aspect anatomopatologic, a procesului disbiotrofic evolutiv al parodontopatiei esențiale.

Definirea celui de al II-lea parametru al concepției noastre.

Sistematizarea evoluției procesului disbiotrofic din parodontopatia esențială în 4 stadii evolutive.

Schema de sus, reprezintă **aspectul anatomopatologic evolutiv** al procesului distructiv (văzut frontal, printr-un plan care ar trece prin septul inter-premolari inf. dr.).

Schema inferioară reprezintă **aspectul radiologic** al parodontului în evoluție disbiotrofică, stadiile anatomopatologice sînt raportate la cele radiologice.

Această sistematizare are o deosebită importanță, mai ales practică în **precizarea stadiului și a gravității** în care am surprins procesul patologic în evoluția sa, precum și în **stabilirea indicațiilor terapeutice** ca și a prognosticului, mai ales sub aspect operator, care trebuie să fie în strînsă corelație cu stadiul evolutiv.

Scanned with OKEN Scanner

FIȘA NR. 25

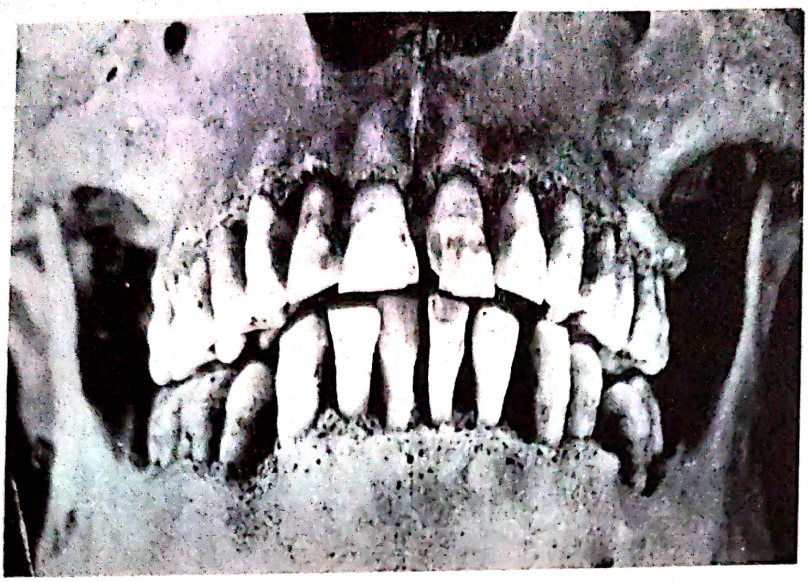

A

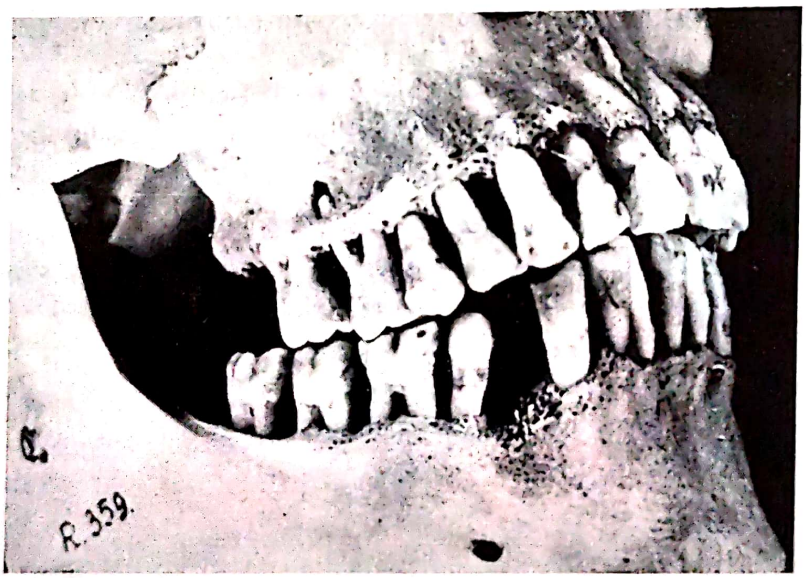

B

Fișa nr. 25. — prezintă aspectul scheletic al osteo-alveolizei disbiotrofice evolutive din parodontopatia esențială.

Imaginea scheletică a fotografiei unui craniu care redă, foarte concludent și evident, procesul osos al disbiotroficității pe care o provoacă la nivelul parodontului, prin factorii ei, maladia parodontopatică esențială.

În prima imagine A, se remarcă cît de accentuat este festonată zona marginală a osului alveolar, pe de o parte, iar pe de altă parte, mai ales la nivelul zonei 12, se vede evident osteoliza

crateriformă a peretelui intern al alveolei, datorită procesului proliferativ și infiltrativ spre peretele intern al alveolei și spre spațiul alveolo-odontal respectiv.

De asemenea, pe imaginea **B**, se remarcă un **element care prezintă o semnificație de o importanță** deosebită. Astfel, la nivelul zonei 44, se remarcă evident faptul că deși acest element (44) a fost de multă vreme extras, totuși zona osului respectiv, care, așa cum se știe, normal trebuia să se recontureze morfologic, acoperindu-se cu o corticală de reacție reparatorie, fenomenele disbiotrofice, datorită fenomenelor **apatiei vitale organice,** au împiedicat aceste fenomene de refacere. Astfel, se explică de ce zona respectivă a osului, a rămas spongioasă, cu aspect buretos. Aceasta demonstrează că afirmațiile făcute de-a lungul vremii precum că avulsiile masive ale elementelor odontale din focarele parodontopatice (bineînțeles) esențiale ar opri și vindeca maladia, **nu corespund adevărului.** Procesul nu se oprește, nu se vindecă, ci așa cum îl constatăm și la operații, cînd decolăm zonele cu extracții îndepărtate, își continuă evoluția osteolitică; **de aceea și purtătorii de proteze, chiar după aceste acte avulsionale masive,** sînt veșnic nesatisfăcuți de protezele lor, care devin mobile, la puțin timp după ce ele au fost făcute, oricît de perfect.

Scanned with OKEN Scanner

FIȘA NR. 26

Fișa nr. 26. — prezintă parodontopatia esențială, aspect radiografic de debut (zona frontală superioară).

Această imagine, **raportată la aspectul din imaginea** de pe fișa nr. 9, redă foarte clar **debutul** parodontopatiei esențiale. Se vede cum procesul disbiotrofic începe să distrugă osul alveolar.

Dispariția corticalei, prin ciupirea vîrfului **limbus**-ului septal și deschiderea structurii spongioase a osului alveolar spre spațiul pungii pioreice, pe care apoi, țesutul celular de granulație al inflamației cronice îl infiltrează și îl distruge, îl **lizează evolutiv și progresiv.** În acest mod se adîncește punga pioreică. Prin alterarea echilibrului pîrghiei odontale de stabilitate, în detrimentul celor 2/3 intraalveolare, care se reduce treptat, treptat, în favoarea segmentului extraalveolar, apare progresiv **mobilitatea** elementelor odontale, care se agravează pe măsură ce procesul disbiotrofic trece din stadiu în stadiu, pînă la cel final sau apical.

De asemenea, procesul celular cronic infiltrează țesutul spongios alveolar, implicit și spațiul periodontal intraalveolar. În funcție de acest proces infiltrativ, apar, uneori, precoce, odată cu debutul maladiei, alteori mai tardiv, în stadiile evoluate, **fenomenele de deplasare a elementelor odontale, în sens migrator, prin discrete diasteme,** alteori prin **migrări impresionante.**

Aceste fenomene de liză și de infiltrare, trebuie cercetate și reținute, atunci cînd sînt studiate imaginile radiografice corelate sau confruntate cu aspectele clinice « esențiale », deoarece în actele operatorii, atunci cînd, în vederea asanării focarului parodontopatic esențial, urmărim îndepărtarea țesutului patologic, trebuie să-l executăm cu deosebită meticulozitate și multă răbdare, pentru a îndepărta **absolut tot** țesutul celular care a infiltrat, în afară de fața profundă a lamboului mucos, zona marginală a osului alveolar, precum și spațiul alveolo-odontal.

Orice neglijență în acest act, poate fi urmată de o reapariție a unui focar inflamator și supurativ, ceea ce ar însemna un discret sau un grav esec al metodei operatorii.

Scanned with OKEN Scanner

FIȘA NR. 27

Fișa nr. 27. — prezintă un debut caracteristic de parodontopatie esențială, știrbirea corticalei cu estompare a limbus-ului interincisival superior.

Imaginea acestei estompări după dispariția corticalei septului, **element caracteristic al aspectului morbid** al osului parodontal, definește diagnosticul diferențial între acest aspect disbiotrofic, element patognomonic maladiei parodontopatice esențiale și **imaginea fenomenelor involutive ale atrofiei osului alveolar,** proprii epocii senescenței fie juvenile, fie fiziologice firești, ale organismului în care imagine (vezi fișele nr. **37, 38** și **39**), deși osul alveolar își are redusă înălțimea pereților săi, trădată grafic prin reducerea **limbus-**ului septurilor interalveolar, iar **clinic** prin dezbrăcarea sau denudarea, spre segmentul radicular al elementelor odontale, acesta **— osul alveolar —** își păstrează, își respectă **conformația structurală;** își reduce volumul și ponderea prin **fenomene involutive atrofice, dar își păstrează intactă corticala,** element structural care definește limitele conturului morfologic, anatomo-funcțional al osului alveolar, așa cum de altfel se întîmplă în toată economia organică cu sistemul scheletic.

Scanned with OKEN Scanner

FIȘA NR. 27 a

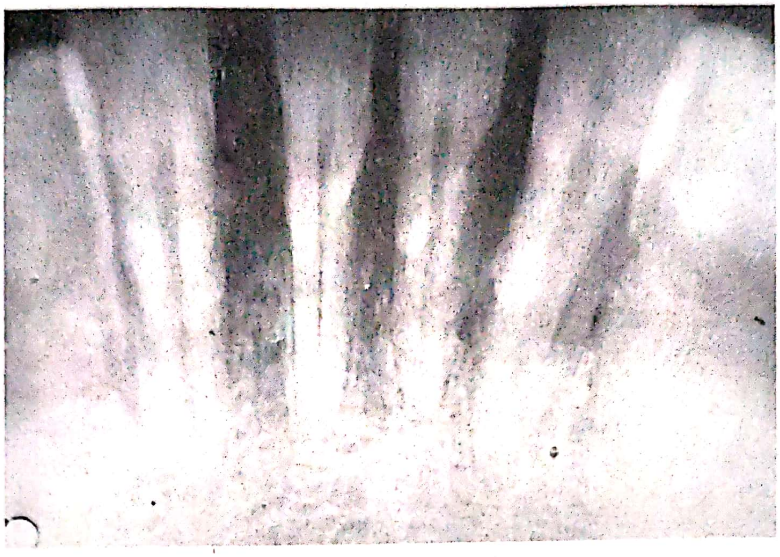

Fișa nr. 27 a. — prezintă **aspect radiografic caracteristic procesului distrofic evolutiv parodontopatic esențial,** zona fronto-mandibulară.

Aspectul de estompare al osului septal demonstrează precis că avem de tratat un aspect parodontopatic esențial și nu o manifestare « simptomatică » provocată de o iritație tartrică.

De asemenea, așa cum vom demonstra și cu alte imagini, acest aspect radiografic ne creează premiza că este o parodontopatie esențială, în adevăr, și nu aspect care să caracterizeze un stigmat de presenescență sau senescență, unde este vorba de **o atrofie involutivă** a osului alveolar, care se deosebește categoric de disbiotrofia evolutivă « esențială ».

Scanned with OKEN Scanner

FIȘA NR. 28

Fișa nr. 28. — prezintă parodontopatia esențială în plină evoluție. Aspect radiografic în stadiul I spre II (zona premolar-molar inf.).

Imagine de aspect evolutiv al parodontopatiei esențiale. Procesul disbiotrofic **evoluează vertical** în zona septurilor dintre cei 2 premolari și premolarul și molarul respectiv. Procesul infiltrativ și distructiv a lizat crateriform zona distală din septul interradicular al primului molar, ca și, ceva mai discret, septul dintre primii molari inferiori. Ținem să subliniem că studierea aspectelor pe imaginile radiografice, preoperator, cu reperarea precisă a leziunilor din focarele distrofice evolutive, are o foarte mare importanță, căci numai astfel, reperîndu-le în actul operator de asanare și îndepărtare a țesutului patologic, **vom asigura și vom favoriza fenomenele ulterioare** pe care trebuie să le realizeze, în sensul remineralizării și recondensării în focarele respective, biostimulatorii de omo-implante din « os-minerale », introduși în septurile focarelor parodontopatice esențiale.

Scanned with OKEN Scanner

FIȘA NR. 29

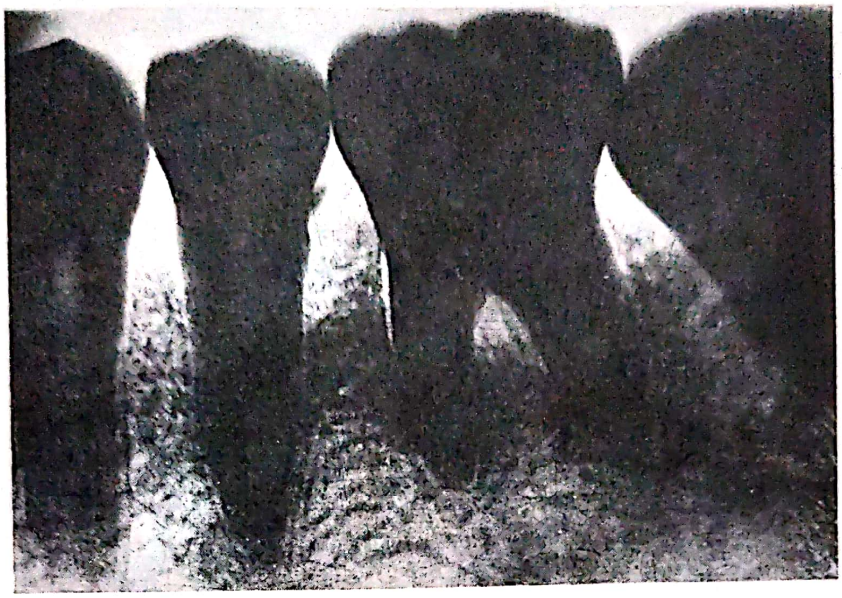

Fișa nr. 29. — prezintă parodontopatia esențială evolutivă în stadiul II evolutiv (zona molară-premolară inf.).

Imagine radiografică cu aspect de estompare, caracteristică, a **limbus**-ului interalveolar, care deja a infiltrat și septul interradicular al primului molar. Studiind cu atenție aspectul imaginii, se constată că procesul celular cronic și infiltrativ s-a produs și în spațiul alveolo-odontal al primului molar, lărgindu-l, datorită cărui fapt au și început discrete deplasări migratorii.

Aceasta se produce prin fenomenele de presiune, de împingere lentă dar continuă și progresivă, pe care o provoacă dezvoltarea țesutului de granulație a inflamației cronice din procesul disbiotrofic esențial.

Scanned with OKEN Scanner

FIȘA NR. 30

Fișa nr. 30. — prezintă parodontopatia esențială evolutivă (stadiile II spre III și III spre IV).

Imagine radiografică a aspectului disbiotrofic mult evoluat. Estomparea accentuată a septului interpremolar și în special al celui interradicular al molarului ne demonstrează radiologic procesul de infiltrație a structurii spongioase a osului alveolar, care deși foarte avansat, datorită faptului că procesul celular nu a infiltrat și spațiile alveolo-odontale, nu a provocat în nici un sens **fenomene migratorii** care să agraveze mobilitatea deja suficient de accentuată a elementelor odontale, în mare măsură denudate prin procesul osteo-alveolitic corespunzător.

Aceste fenomene pun probleme de eficiență terapeutică, de prognostic mai ales, cu multă rezervă, care trebuie interpretate prin **prisma probei timpului.**

Scanned with OKEN Scanner

FIȘA NR. 31

Fișa nr. 31. — prezintă aspecte clinice de parodontopatie esentială evolutivă.

Imaginea prezintă tot ce se poate vorbi despre elementele care definesc sau caracterizează tabloul clinic al **parodontopatiei esențiale evolutive.**

Mucoasă gingivală inflamată și sîngerîndă; pungi pioreice cu produs pioreic rău mirositor, mobilitate odontală, migrări odontale, cu diastemă maxilară interincisiv mult lărgită, tartru abundent la nivelul incisivilor inferiori, 41 deja eliminat; edentație parțială prin evoluția distructivă osteo-alveolară a procesului disbiotrofic etc.

Examenul radiografic ne-a arătat existența, în osul alveolar, a unui proces disbiotrofic evolutiv, intercalat în stadiile I spre II și II spre III.

Aspectul clinic, coroborat cu aspectele din imaginile radiografice (care, fiind obișnuite, nu le-am mai anexat) a definit diagnosticul de « esențial » — în diverse stadii evolutive intercalate, adică zone mai puțin distruse alternînd cu zone cu distrucții mai masive.

Față de acest diagnostic, cazul a fost asistat în conformitate cu principiile modalităților noastre de tratament general și cu aplicarea metodei noastre operatorii, pe bază de biostimulatori din « os-minerale ».

Scanned with OKEN Scanner

FIȘA NR. 31 a

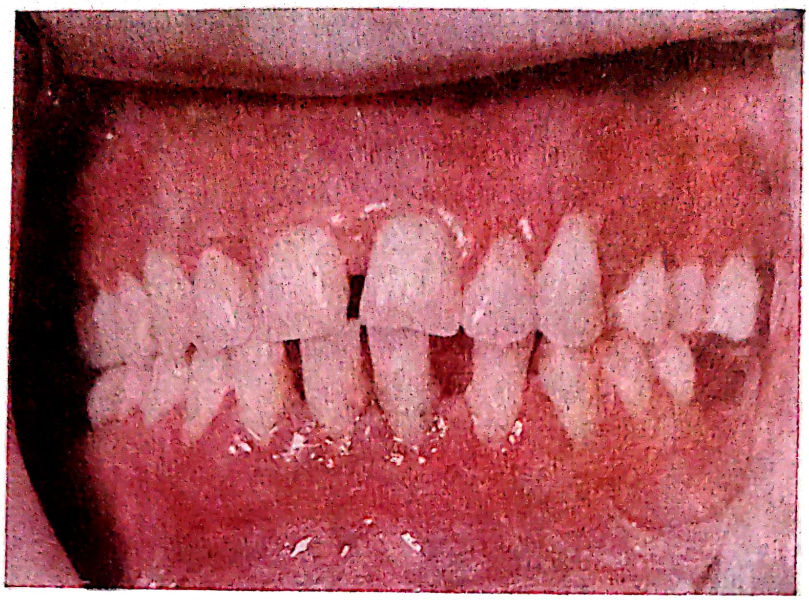

Fișa nr. 31 a. — parodontopatie esențială, aspect clinic, pe baza căruia și fără un examen radiologic odontoparodontal, se poate pune un diagnostic, cu precizie — prin aspectul hipotrofic și oedematiat al gingiei marginale, cu o discretă secreție sub-gingivală, deosebit de fetidă; un element net patognomonic care ne arată că avem în față o manifestare parodontopatică esențială, — este apariția **migrărilor odontale** și cu spații inter-odontale anormale.

FIȘA NR. 32

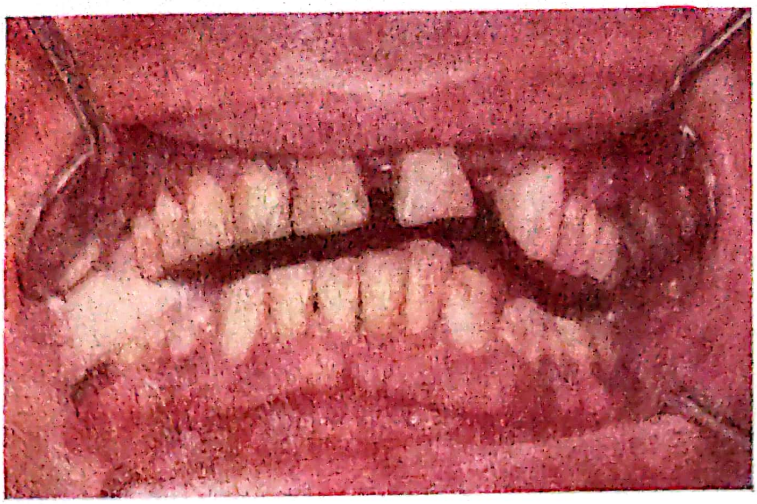

A

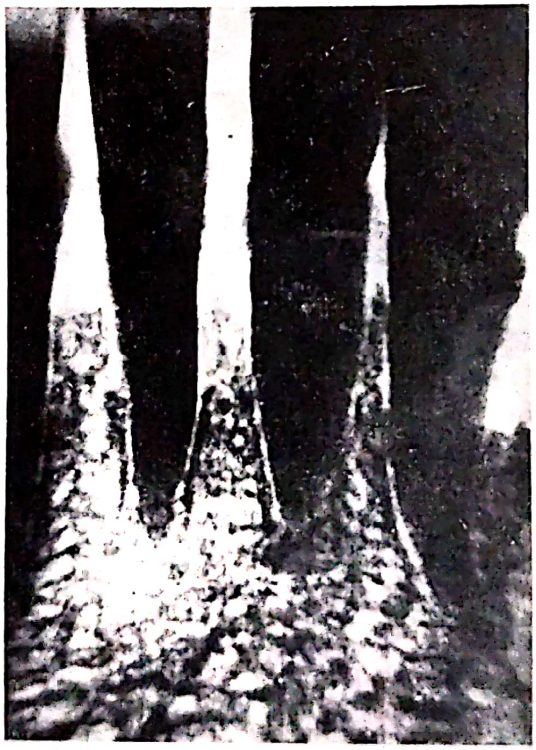

B

Fișa nr. 32. — prezintă aspecte parodontopatice esențiale.

Pacientul este dirijat la Centrul de parodontologie « Bucur », pentru examen și eventual pratament parodontologic, deoarece prin gingivita pe care o avea, era suspect de manifestări arodontopatice esențiale evolutive.

Scanned with OKEN Scanner

Imaginea A. — Într-adevăr la examenul clinic, așa cum arăta, pacientul prezenta o inflamație a mucoasei gingivale, mai accentuată în zona grupului frontal inferior.

De notat: 22 a fost extras cu o zi mai înainte, deoarece era fracturat, în stare de rest radicular. Pentru a fi mai evidentă fotografierea, i s-a menținut ocluzia întredeschisă, printr-un rulou de vată, pus, așa cum se vede, interodontal.

Aspectul gingivitic, ușor sîngerînd și tartrul existent, impuneau diagnosticul diferențial între o parodontopatie simptomatică și una esențială, deci efectuarea unui examen radiografic, singurul care, așa cum se vede pe imaginea B a putut preciza diagnosticul.

Imaginea B. — Aspectul **estompat al conturului marginal** al osului alveolar, bine evidențiat prin dispoziția vîrfurilor **limbus-urilor** septale, cu absența oricărei schițări de reacție, de delimitare a procesului evolutiv definesc diagnosticul de parodontopatie esențială evolutivă în stadiul I, I spre II. Desigur, conform principiului **eclectismului terapeutic**, pacientul a fost supus tratamentului în conformitate cu modalitățile de tratament ale concepției noastre, aplicate în parodontopatia esențială.

Scanned with OKEN Scanner

FIȘA NR. 32 a

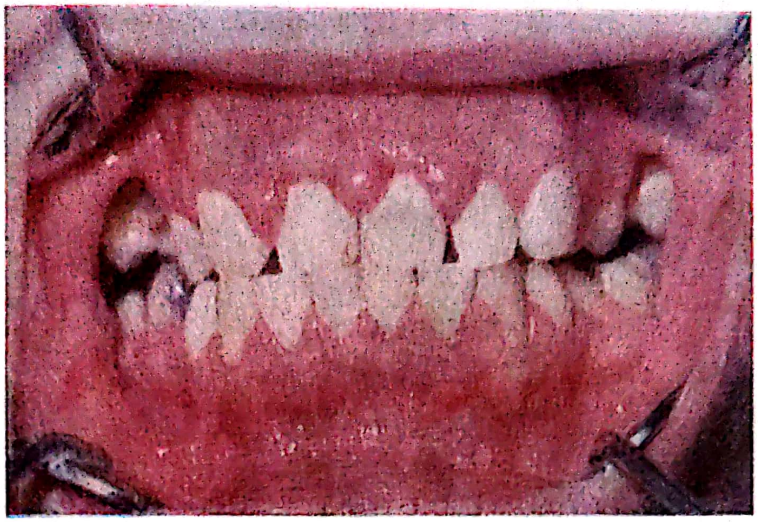

A

B

Fișa nr. 32 a. — parodontopatie esențială evolutivă în stadiile I și II.

Imaginea A. — aspect clinic (arcadele sînt menținute în inocluzie în vederea actului fotografic), cu hipertrofie hiperplazică a papilelor gingivale, mai ales pe arcada maxilară, — lizereu gingivitic hipertrofic la nivelul arcadei mandibulare, foetor, sîngerarea gingiilor la periaj și în actele masticatorii, gust de puroi în salivă etc.

Imaginea B. — aspectul radiografic al osului alveolar în bilanțul odontoparodontal, ne arată fenomene de osteoliză disbiotrofică evolutivă în stadiile I și II.

Scanned with OKEN Scanner

FIȘA NR. 32 b

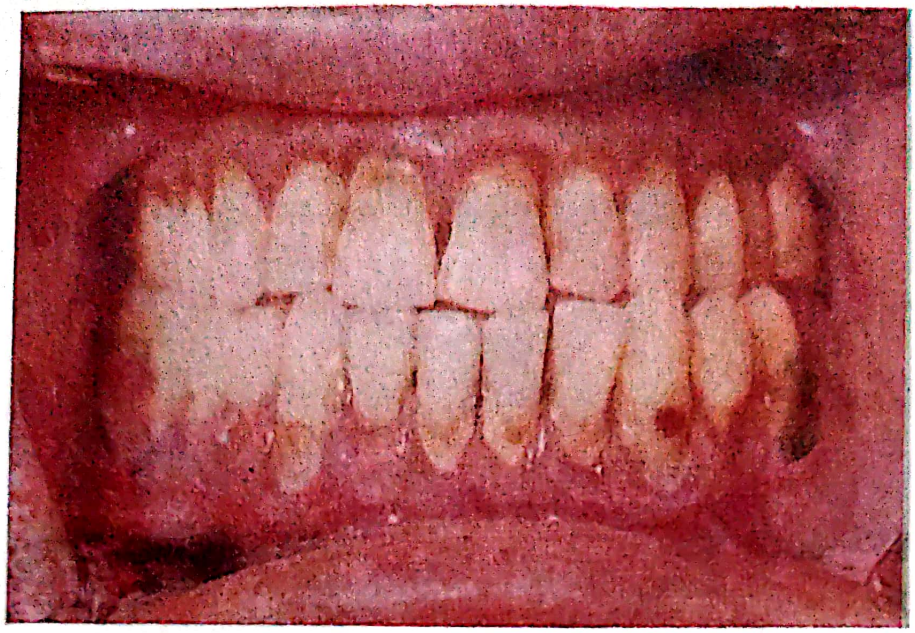

A

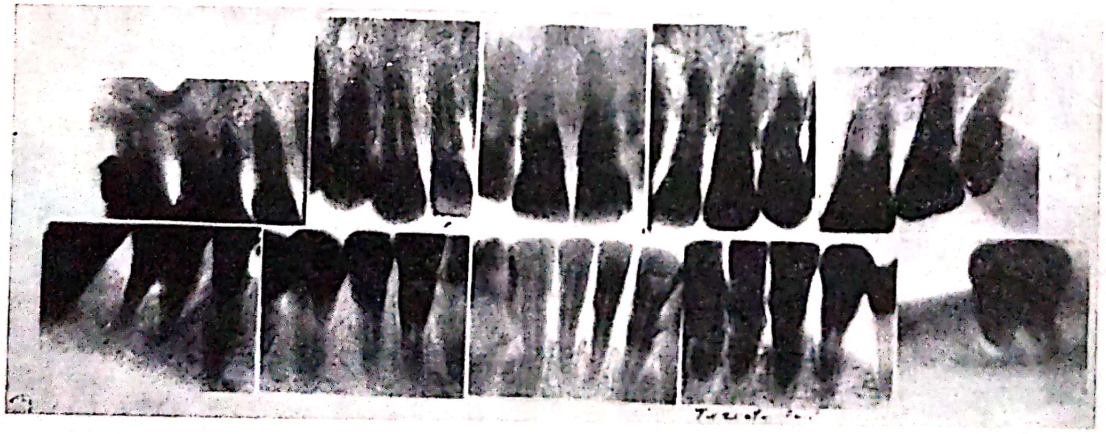

B

Fișa nr. 32 b. — parodontopatie esențială evolutivă în stadiile II și III.

Prezentăm această fișă deoarece așa cum se poate constata pe **imaginea A**, aspectul clinic prezintă aproape toate elementele caracteristice manifestării parodontopatice esențiale. Acest aspect clinic coroborat cu **aspectul de pe imaginile radiografice B** — pe care se constată evident fenomene disbiotrofice evolutive în stadiile II spre III, se definește certitudinea diagnosticului enunțat pe fișa pe care o prezentăm.

Scanned with OKEN Scanner

FIȘA NR. 33

A

B

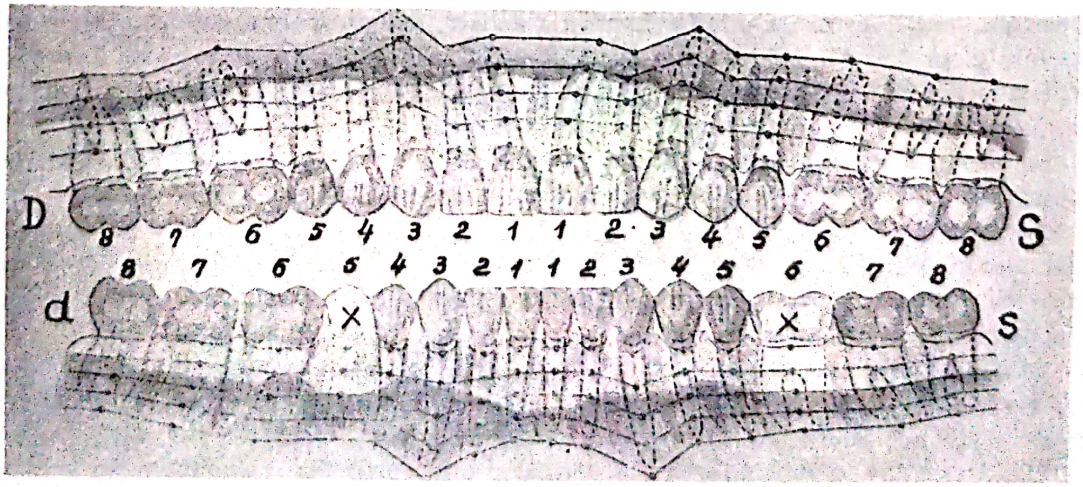

C

Scanned with OKEN Scanner

Fișa nr. 33. — prezintă aspecte parodontopatice esențiale evolutive.

Imaginea A. — aspect clinic al unei forme parodontopatice esențiale, foarte evoluată, așa cum arată graficul parodontopatic din imaginea C, făcut după radiografiile din imaginea B, în stadiul III spre IV.

Mucoasa gingivală (imaginea A) este inflamată, cu pungi pioreice, denudate la nivelul coletelor; migrări odontale de lateralizare, în special la nivelul frontalilor superiori și în sens ocluzal la frontalii inferiori, tartru subgingival în zona anterioară-inferioară; depozite de resturi alimentare la nivelul coletelor odontale, prin lipsa măsurilor de igienă, din cauza sîngerărilor abundente la periaj.

Imaginile B și C. — Pe baza aspectelor din **imaginile radiografice din B,** se întocmește **graficul parodontopatic din imaginea C,** care ne arată cum aspectul mucoasei gingivale și al proceselor sale interodontale maschează gradul foarte avansat al fenomenelor disbiotrofice, ce au distrus prin osteoliză și osteită, mai mult de 3 segmente din înălțimea pereților alveolari. Osteita s-a supraadăugat în focar, ca urmare a intervenției elementelor piogene abundente din cavitățile pungilor pioreice.

Conform **eclectismului ca principiu terapeutic,** fiind vorba de o parodontopatie esențială surprinsă în stadiul evolutiv III spre IV, indicația terapeutică, în aceste cazuri, constă în următoarele:

1 — pregătirea generală a terenului prin măsuri medicamentoase și neuro-hormonale etc., pentru reactivarea și redresarea funcționalității diverselor compartimente vitale, depistate în stare evidentă disfuncțională;

2 — pregătirea psihică a pacientului prin explicații asupra naturii maladiei sale, a urmărilor ei, ca și a necesității unei asistențe atît generală, cît și locală, bine dirijată și competentă;

3 — după asanarea antiseptizantă a cavității bucale și a mucoasei gingivale, se trece la aplicarea modalităților corespunzătoare realităților patologice, pentru fiecare arcadă, deoarece stadiile evolutive diferă în gravitate, în cazul de față, de la o arcadă la alta.

Arcada maxilară — cu proces disbiotrofic în stadiul III spre IV. Indicația terapeutică constă în **efectuarea alveolectomiei plastice regularizante cu protezare imediată,** după extracțiile elementelor odontale. Adică: preoperator, luarea amprentei arcadei maxilare cu dinții în alveole, determinarea ocluziei arcadelor cu dinții pe ele, pregătirea amprentei în laborator, pe care se radiază dinții care vor fi extrași; apoi, în raport cu ocluzia luată, se confecționează proteza respectivă. Proteza terminată în laborator, se trece la **actul operator propriu-zis.** Acest act constă în: anestezie locală, extracția dinților arcadei maxilare, compromiși; apoi, cu o freză mare montată la piesa dreaptă la Unit, se îndepărtează **sistematic și progresiv,** tot țesutul patologic de pe fața profundă a lambourilor, ușor decolate, pentru a pune în evidență zona marginală osteo-alveolară în proces de osteoliză și osteită evolutivă.

Se chiuretează foarte meticulos tot țesutul osos în rarefacție disbiotrofică; se avivează cu mușcătorul de os ciocurile alveolare care proemină pe conturul marginal al osului astfel curățat; se dezinfectează suprafața operată, cu o soluție de eter iodat 5%, apoi pe locul bazei fostelor septuri interalveolare, **se forează conducte în care sînt introduse biostimulatori de omoimplante din « os minerale », în vederea stabilizării procesului evolutiv și a favorizării unei recondensări osoase, pe marginea osului maxilar.**

Se spală cîmpul operat după modalitatea descrisă, cu o soluție concentrată de antibiotice, pentru curățirea resturilor de țesuturi detașate și cheaguri, după care se repun lambourile pe suprafața osului operat, fixîndu-le prin cîteva puncte de sutură.

Odată operația terminată, se aplică imediat proteza pregătită. Este **protezarea imediată,** sub care se vindecă plaga operatorie, supraveghind evoluția acestei vindecări, prin scoaterea

Scanned with OKEN Scanner

protezei de 4—5 ori pe zi și spălarea cu substanțe dezinfectante (soluția Rivanol 2‰ sau alte produse cu rol dezinfectant), atît a cavității bucale, cît mai ales a plăgii operatorii.

După 6—8 săptămîni, se face **a doua protezare;** este vorba de **proteza secundară,** care după 7 pînă la 8 luni de la operație, cînd apreciem că s-a consolidat prin recondensare conturul marginal maxilar, datorită biostimulatorilor introduși, se aplică **protezarea definitivă,** care va avea toate condițiile unei stabilități statice și funcționale de lungă durată.

Asistența arcadei mandibulare, care aflîndu-se în stadiul evolutiv II spre III, este tratată după modalitățile metodei noastre operatorii. Adică, conservarea elementelor odontale, asanarea focarelor disbiotrofice evolutive, urmată de introducerea biostimulatorilor din « os-minerale », în vederea **stimulării recondensării osului alveolar în sensul favorizării calusurilor periodontale.** Metodele operatorii descrise mai sus sînt explicate detaliat în lucrarea « Parodontopatia esențială ».

Scanned with OKEN Scanner

FIȘA NR. 34

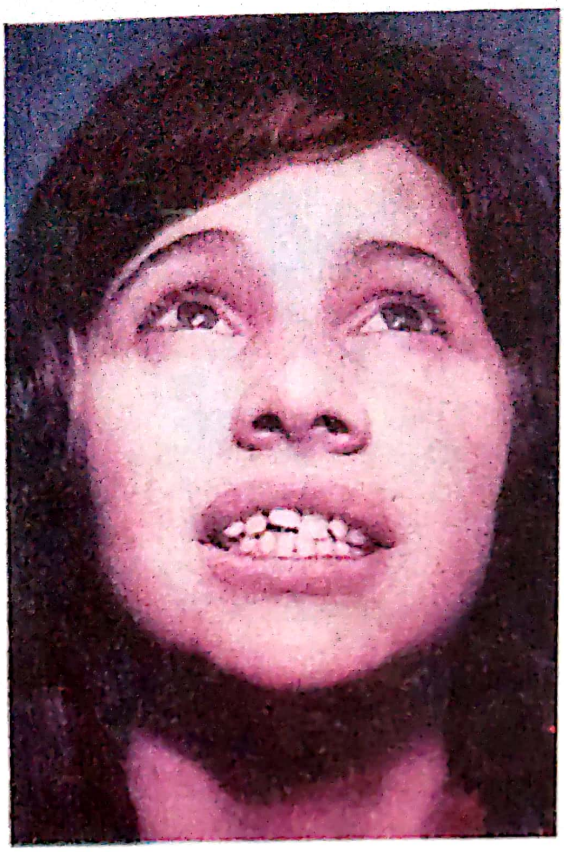

A

B

Scanned with OKEN Scanner

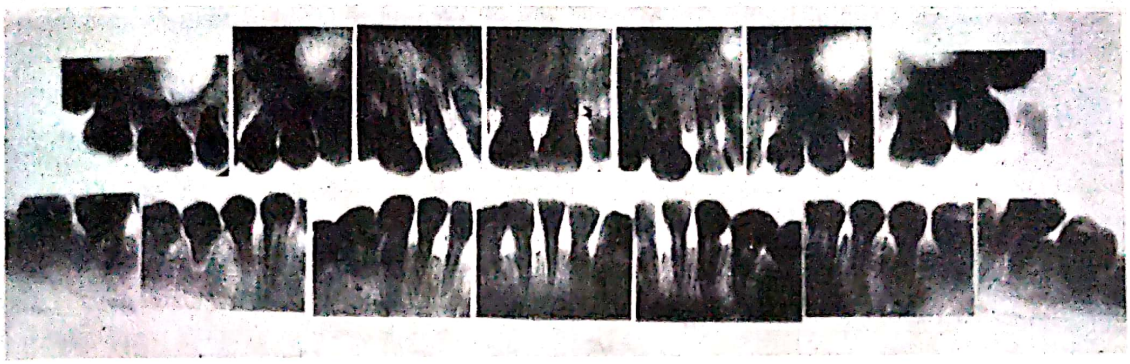

C

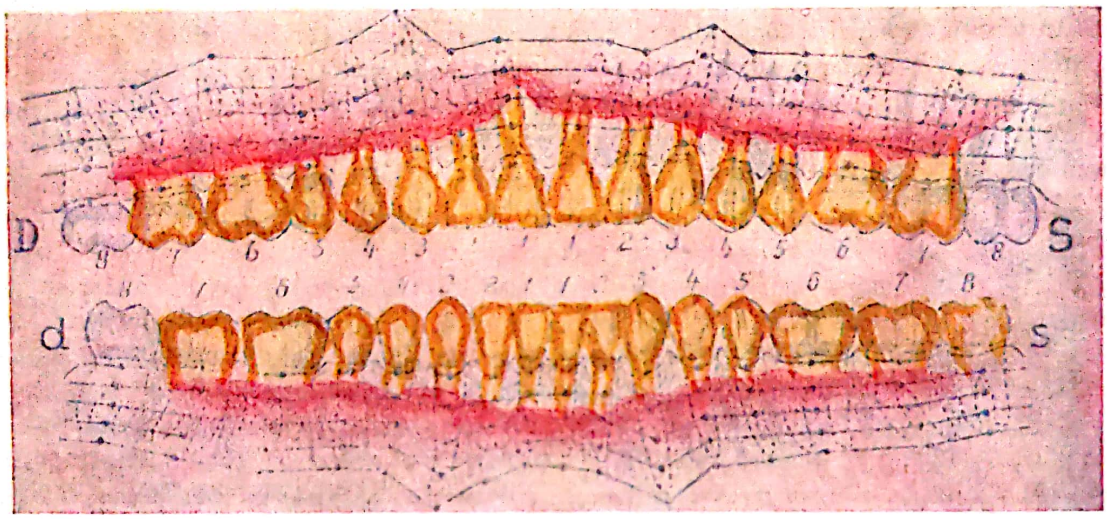

D

Fișa nr. 34. — prezintă diagnosticul de parodontopatie esențială pe fond ereditar.

B. C., 18 ani, elevă (Brașov), însoțită de mamă (37 de ani), vine la consultație, foarte îngrijorată, pentru manifestări parodontopatice cu aspect esențial, extinse la ambele arcade, dar mai accentuate în zonele frontale — însoțite de o halenă foarte urît mirositoare. Îngrijorarea este foarte mare, mai ales din partea mamei, care ne relatează că și tatăl ei, ca și ea, au suferit de această boală, cu protezare totală din tinerețe. Într-adevăr, examenul clinic, odontoparodontal, pune în evidență cîteva elemente care ne indică că suferă de o parodontopatie esențială evolutivă. Astfel, **odontal,** în afară de existența tuturor elementelor odontale în ambele arcade și fără leziuni în integritatea lor, reținem un stigmat patognomonic — migrarea elementului 11, asa cum evident îl demonstrează **imaginile A și B.** Acest element prezintă deja o ușoară mobilitate.

Parodontal — mucoasa gingivală congestionată pe toată întinderea arcadelor, mai accentuată și chiar hipertrofiată în zonele frontale, mascînd sub ele pungi pioreice, din care prin compresiune și exprimare apar, deasupra marginii, mici granule sero-purulente, foarte fetide.

Imaginea C. — bilanțul radiografic în serie pe grupe odonto-parodontale. Studierea imaginilor radiografice ne demonstrează concludent, așa cum de altfel se poate vedea, **aspecte disbiotrofice în plină evoluție,** mai accentuate (stadiul II evolutiv) în zona grupului frontal superior,

mai puțin evoluate (studiul I evolutiv) în zona grupului frontal inferior și mai discrete în restul arcadelor.

Imaginea D. — aspectul graficului parodontopatic esențial, întocmit după imaginile radiografice din C.

Deci, elementele **din anamneză,** prin antecedentele ereditare apropiate (mama) și mai îndepărtate (bunicul din partea mamei), coroborate cu **aspectele clinice** odonto-parodontale (unde triada patognomonică este evidentă: foetor, manifestări disbiotrofice evolutive și migrare cu mobilitate odontală) și completate cu aspectele disbiotrofice evolutive ale parodontului osteoalveolar evident avansate, mai ales în zona grupului frontal superior, conturează tabloul unei **parodontopatii esențiale în plină evoluție,** pe fond **ereditar** atît apropiat (mama), cît și îndepărtat (bunicul). Considerăm că problema acestei incidențe, pe care în activitatea noastră procentual am găsit-o foarte ridicată, trebuie reținută și să i se acorde o importanță mai deosebită, atît sub aspectul asistenței medicale premergătoare actelor operatorii, cît și în vederea consolidării în timp a eficienței fenomenelor pe care le realizează, în focarele parodontopatice, biostimulatorii din « os-minerale » prin procesul de osteocondensare. Este o problemă căreia, așa cum am arătat și în capitolul respectiv din lucrarea « Parodontopatia esențială », în activitatea noastră îi acordăm o grijă și o preocupare deosebite, aceasta tocmai datorită caracterului ereditar, constatat în unele cazuri.

Scanned with OKEN Scanner

FIȘA NR. 34 a

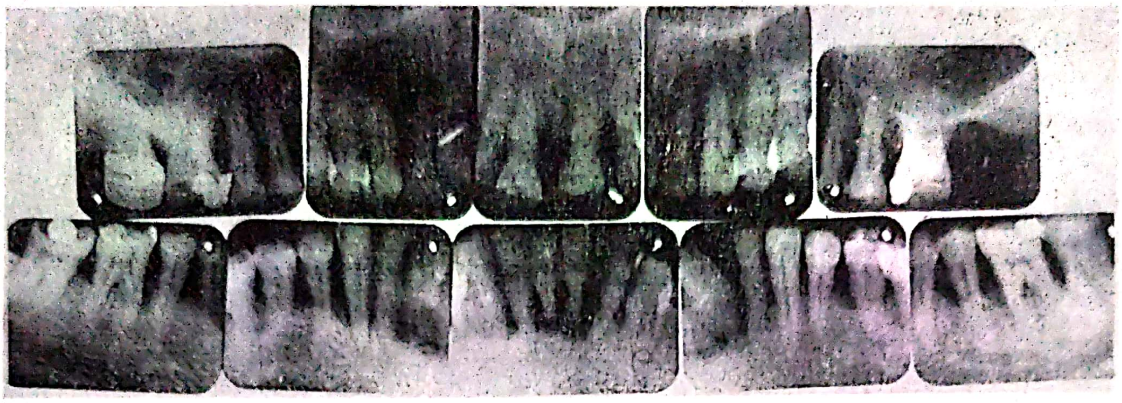

Fișa nr. 34 a. — Prezentăm acest bilanț odonto-parodontal al unui aspect parodontopatic esențial, **în special** pentru a ilustra rolul tartrului dentar atunci cînd acesta se suprapune, procesului patologic, în focarul osteolitic disbiotrofic în evoluție.

Stadiul parodontopatic esențial se află în stadiul III — IV evolutiv, pe ambele arcade.

La nivelul grupului frontal mandibular se pot constata evident două stări:

— **prima** — imagini de depozite de tartru la nivelul coletelor odontale;

— **a doua** — osul alveolar la nivelul zonei unde se află depus tartrul, este aproape complect dispărut, pe cînd în restul arcadelor, procesul osteolitic se află în stadiul III.

Dacă la acest nivel osul a fost atît de distrus, aceasta se datorește faptului că supraadăugîndu-se peste focarul evolutiv disbiotrofic, concremente de tartru, acest tartru prin iritația pe care o provoacă în focar, **va brusca fenomenele disbiotrofice** și în acest fel va grăbi evoluția osteolizei spre expulzarea elementelor odontale.

Scanned with OKEN Scanner

Corelaţiile patologice între manifestările parodontopatice şi sindromul diabetului zaharat

Incidența procentuală deosebit de crescută a coincidențelor întîlnite în activitatea noastră parodontologică între morbiditatea parodontopatică și aceea a diabetului zaharat, — ne face să considerăm necesar ca acum după ce am prezentat iconografie cu manifestări parodontopatice simptomatice, precum şi iconografie cu aspecte « esențiale », — să le consacrăm cîteva considerații mai pregnante de analiză interpretativă ca și de definire a unor indicații sau atitudini sub aspect terapeutic.

În volumul „Parodontopatia Esențială", în limitele unui aliniat, am expus unele considerații în legătură cu problemele legate de «**coincidențele**» manifestărilor parodontopatice cu sindromul diabetului zaharat.

Pe baza unor elemente din fișele iconografice, care sînt evidențiate prin imaginele fișelor 34 b, 34 c și 34 d, alăturate, căutăm să arătăm mai insistent, unele aspecte patologice mai caracteristice care apar ca fenomene de corelație între aceste două sindroame patologice, cu manifestări particulare.

Aşa cum specificam în capitolul respectiv, între manifestările parodontopatice esențiale şi manifestările diabetice, depistate ca o coincidență patologică pe același caz, pot exista două eventualități de corelație.

Aceste corelații ar putea consta:
— corelații de concomitență — și
— corelații de dependență sau sub-dependență.

Scanned with OKEN Scanner

a) **Corelațiile de concomitență** sînt reprezentate de stări diabetice și parodontopatice esențiale, cînd acestea depistate fiind, apar și evoluează la același caz, sub acțiunea aceloraşi factori — predispozanți, favorizanți sau determinanți, factori care ar putea fi agravați de stresurile condițiilor mediului de viață sau activitate, ale celui în cauză. În astfel de împrejurări, procesul disbiotrofic parodontopatic prezintă o evoluție mult mai intensă și cu un prognostic terapeutic care trebuie să fie enunțat cu foarte multă rezervă, chiar și atunci cînd i se aplică un tratament, în sensul modalităților concepției noastre, ori cît ar fi acesta de perfect aplicat și supravegheat.

Aceasta se datorește, tocmai **fondului general al terenului organic,** care deja se găsește sub acțiunea unor **disfuncții și alterații vitale,** favorizate și stimulate de fenomenele dismetabolismului glucidic.

Acest dismetabolism, în vederea unei asistențe parodontopatice esențiale eficiente, impune cu prioritate ca să acordăm preocupări anti-diabetice corectorii, cu totul deosebite, căci numai în acest mod s-ar putea realiza condițiile unei asistențe terapeutice eficiente, aplicată prin metoda noastră cu biostimulatori « **OS-MINERALE**».

Cunoscînd eventualitatea corelației de concomitență parodontopatia esențială — diabet, — atunci cînd consultăm un caz, cu parodontopatie esențială, care ne solicită asistență, din cauză că aproape totdeauna sindromul diabetic nu debutează și evoluează cu caractere simptomatice alarmante, acești pacienți nu știu, nu au cum să-și dea seama că ar suferi și de diabet, — sîntem absolut obligați ca în vederea pregătirii acestor pacienți pentru operații, trebuie să li se testeze printre alte probe para-clinice atît glicemia ca și glicozuria. Aceste probe care sînt obligatorii pentru absolut toți parodontopații esențiali, în vederea întocmirii fișei și protocolului terapeutic, nu rareori ne fac să avem surpriza să le depistăm și o manifestare diabetică cu glicemii uneori deosebit de crescute.

În fața acestor situații — parodontopatia esențială — diabet, dacă practic problemele sînt clare — se tratează sindromul diabetic pînă la reechilibrarea glicemiei, deci redresîndu-se terenul organic din stările disfuncționale și de alterații vitale dismetabolice glucidice, sub aspect teoretic însă, se pune o problemă foarte greu de lămurit, dar și foarte importantă mai ales prin implicațiile ei.

Deoarece și manifestările parodontopatice esențiale, o epocă îndelungată a evoluției lor, ca și manifestările diabetice — evoluează fără simptome alarmante, este greu, foarte greu de stabilit, cel puțin cu aproximație, data debutului lor și mai ales, care dintre ele ar fi debutat prima, față de cealaltă.

Scanned with OKEN Scanner

De aceea, fără a mai face eforturile rezolvării unor astfel de enigme, noi examinînd astfel de cazuri și depistîndu-le ambele manifestări ca atare, cunoscînd deja că avem de-a face cu un teren organic, evident cu stări dismetabolice, eficiența terapeutică și prognosticul terapeutic, așa cum am menționat mai sus, trebuie enunțat și promis cu foarte multă rezervă. În mare măsură acest prognostic este în funcție **numai** de seriozitatea, conștiinciozitatea și grija de a se trata, din partea celui în cauză, adică a însuși pacientului.

Corelația de concomitență a diabetului cu eventuale manifestări **parodontopatice dar simptomatice**, manifestări care sînt atribuite la o multitudine de cauze bine cunoscute și în raport cu circumstanțele de viață și activitate a pacientului, — interpretarea și rezolvarea acestora, (așa cum am arătat prin fișele iconografice, modalitățile cum se rezolvă parodontopatiile simptomatice) nu reprezintă probleme deosebite din punctul de vedere al asistenței lor. Diabetul este rezolvat conform normelor de asistență anti-diabetică, iar asemenea parodontopatii (tartrice, toxice, toxi-inflamatorii, micro-traumatice, etc.) sînt rezolvate după modalitățile de asistență localicistă cunoscute, cu deosebită eficiență.

b) **Corelații diabet-parodontopatii prin dependență, sau mai precis prin subdependență.** În această categorie se găsesc manifestări parodontopatice, care apar și evoluează uneori mai lent, mai grav, sau mai manifest, ca urmare, ca o complicație a stării diabetice și **în raport direct cu gravitatea dismetabolismului glucidic,** fie cînd acesta este simplu, fie cînd acest metabolism este agravat și cu fenomene dislipemice (dislipidice).

Nu vom insista asupra caracterelor de manifestare, în astfel de împrejurări, a sindromului diabetic, deoarece preocupările respective aparțin disciplinei « maladiilor de nutriție », — ci numai ne vom limita în a arăta și sublinia, unele elemente clinice și mai ales radiologice, care particularizează **manifestarea parodontopatică** apărută în tabloul patologic al diabetului zaharat, — elemente care vor avea o strînsă corelație cu atitudinea și modalitățile de tratament ale stării parodontopatice.

Diabetul, ca urmare a stărilor sale dismetabolice, are efecte evidente și deja de multă vreme cunoscute, asupra troficității organice. Plăgile operatorii ale diabeticilor se cicatrizează anevoie și cu multă întîrziere. Leziunile tegumentare sau mucoase, la fel. Diabeticii sînt cei mai predispuși la abcese, supurații fistulizate, furuncule, etc.

Această predispoziție de alterație vitală hipotrofică, favorizează fenomenele patologice apărute la nivelul mucoasei gingivale, prin circumstanțe cînd flora sapro-

Scanned with OKEN Scanner

fită căpătînd proprietăți de virulență piogenă, lezează marginal mucoasa gingivală. Odată această leziune debutată, dacă diabeticul nu este avertizat de această eventuală complicație, pentru care, pentru prevenirea ei, trebuie să-și facă o meticuloasă și supravegheată igienă buco-gingivo-odontală, după toate normele terapeutice, — procesul lezional și inflamator, din stadiul de lizereu gingivitic, se agravează și lent și progresiv se aprofundează spre spațiile sau fundurile de sac gingivo-odontale. În aceste spații sau funduri de sac, flora bacteriană devenită virulentă, mai găsind și resturi alimentare neîndepărtate pe lîngă țesuturile mortificate, va crea **o stare pioreică gingivo-odontală tipică,** (jenă la masticație, sîngerare la periaj, gust salivar de puroi, o halenă dezagreabilă — dar **nu de caracterul fetid și de putrefacție al celei din aspectul «esențial»), sînt elemente care caracterizează parodontopatia simptomatică** favorizată și provocată datorită condițiilor de teren anormale de evoluția manifestărilor diabetice.

Subliniem că atunci cînd diabetul se află grav în evoluția sa, cînd glicemia este foarte crescută, apar fenomene de lipemie, cînd haleina îmbracă un iz de acetonă, de unt în rîncezire.

În astfel de împrejurări, parodontopatia pe care o considerăm simptomaticăr adică secundară unei stări diabetice, — după modul cum debutează și evoluează, legată și atribuită unui factor cunoscut — diabetul, — o etichetăm ca o parodontopatie simptomatică provocată și cu relații de sub-dependență de fenomenele dismetabolice diabetice.

Aspectele clinice de parodontopatie simptomatică diabetică, prin sub-dependență, atît cît imaginele fotografice ni le pot reda, sînt imprimate pe imaginile din fișele iconografice 34 b, 34 c și 34 d.

Dar, dacă aspectele parodontopatice esențiale, care evoluează concomitent cu o manifestare diabetică, fie că ea a debutat înaintea sau după debutul manifestării diabetice, ambele evoluează subordonate aceloraşi factori, avînd aspecte clinice și biologice particulare fiecărei manifestări. Din punct de vedere însă radiografic, pe imaginele radiografice, parodontopatia esențială, îmbracă caracterele osteolitice — osteitice disbiotrofice parodontopatice esențiale, caracter patognomonic, bine definit, numai acestei maladii, așa cum a fost arătat și subliniat în capitolul espectiv, împreună cu celelalte elemente caracteristice parodontopatiei esențiale.

În parodontopatia simptomatică, prin sub-dependența fenomenelor diabetice, — dat fiind faptul că fenomenele lezionale gingivitice evoluează prin fenomene inflamatorii aprofundîndu-se spre fundurile de sac sau spațiile gingivo-odontale, ele vor leza, ici și colo, sau pe toată întinderea arcadelor, mai lent sau mai grav,

Scanned with OKEN Scanner

marginea conturului osului alveolar, pe de o parte, favorizînd apariția ici și colo a unor mici abcese sub-gingivale, cu cortegiul lor simptomatic suficient de neplăcut (febră, dureri locale, leucograma crescută, adenopatie loco-regională, etc.), iar pe de altă parte procesul supurativ microbian virulent, se insinuează în spațiile alveolo-odontale, determinînd acele alveolite (care de foarte multe ori sînt constatate în tabloul patologiei diabeticilor), care alveolite prin mobilizarea elementelor odontale respective, prin durerile alveolitice, prin tensiunea pioreică intra-alveolară, care duce la adevărate abcese periodontale sau peri-maxilare uneori febră, adenopatie loco-regională, etc., determină îndepărtarea elementului sau a elementelor odontale respective, bineînțeles sub protecția antibioticelor.

Leziunea marginală a osului alveolar la nivelul elementelor odontale fronto-mandibular, unde pereții alveolari sînt deosebit de subțiri în conformația lor, duce repede la dispariția acestor pereți, prin osteită, ceea ce face ca elementele odontale să fie prea timpuriu expulzate, — așa cum ne-o demonstrează evident aspectul din imaginea radiografică din fișa iconografică 34 B.

În zonele molaro-premolare, însă, acolo unde pereții osteo-alveolari sînt mai groși în conformație, osul alveolar față de agresivitatea virulenței microbiene **— nefiind de tipul osului disbiotrofic din parodontopatia esențială, adică cu caractere de apatie vitală —** osul alveolar **reacționează,** manifestă fenomene de blocare și de delimitare a procesului inflamator, printr-o zonă reacțională mai accentuată sau mai discretă, de **osteocondensare,** — așa cum se poate constata evident pe imaginile B de la nivelul zonelor molaro-premolare din fișele iconografice 34 b și 34 d.

Acest caracter radiografic al parodontopatiei simptomatice prin sub-dependență diabetică, în preocupările de asistență, recondensarea structurii osului alveolar, deși manifestarea o interpretăm ca « simptomatică », totuși o tratăm ca « esențială » după toate normele respective.

Dar după ce operațiile au fost făcute, nu trebuie nici un moment să se uite, să se neglijeze, fie că este vorba de o parodontopatie simptomatică, sau « esențială », că fondul organic fiind diabetic, acesta trebuie cu grijă și conștiinciozitate tratat cu prioritate pe tot restul vieții.

Scanned with OKEN Scanner

FIȘA NR. 34 b

A

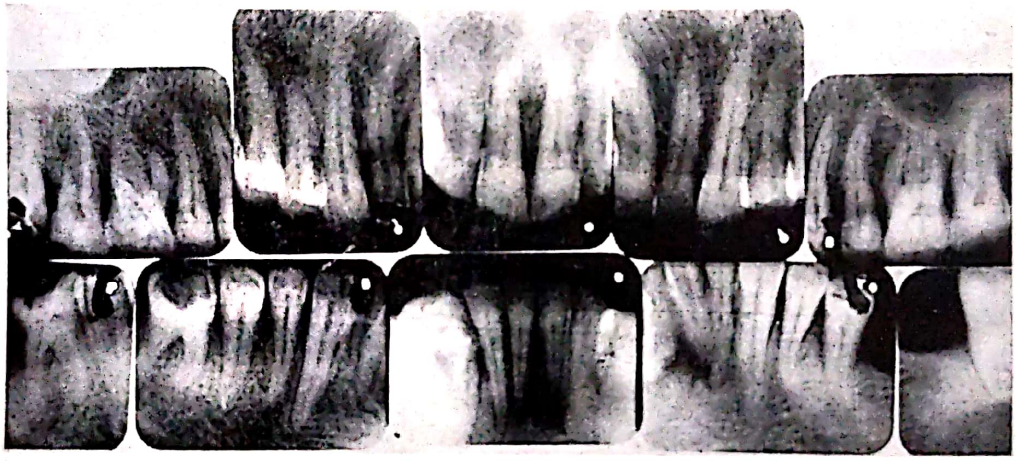

B

Fișa nr. 34 b. — Parodontopatie simptomatică prin sub-dependență diabetică, la un pacient de 38 ani cu glicemia 2,25%.

Imaginea A. — prezintă aspectul clinic al unei manifestări diabetice cu un ușor lizereu gingivitic, oedem inflamator al mucoasei gingivale în zona molaro-premolară și mai ales în zona frontalilor mandibulari; mucoasa gingivală sîngerîndă la examenele exploratorii, de asemenea, pe toată întinderea arcadelor, își are detașate conexiunile ligamentare de coletul elementelor odontale. La compresarea cu un tampon de vată, a marginei gingivale, mai ales în zona frontală mandibulară apare o bulă purulentă alb-gălbuie. Cavitatea bucală exală o haleină dezagreabilă, dar nu de intensitatea și caracterul foetorului de putreziri organice, din tabloul manifestărilor « esențiale ». Elementele odontale prezintă o ușoară mobilitate care este mai accentuată la

nivelul frontalilor mandibulari, care de abia se mai menţin în arcada odonto-mandibulară, — radiografia de mai jos, ne va explica de ce.

Imaginea B. — ne arată un uşor grad de degradare a marginei osului alveolar, pe toată întinderea arcadelor, care degradare însă la nivelul frontalilor mandibulari, a ajuns pînă la apexul elementelor odontale, ceea ce face să procedăm din cauza mobilităţii exagerate, la îndepărtarea acestor elemente.

Această degradare a osului alveolar NU îmbracă caracterul de estompare verticală ca în disbiotrofia evolutivă « esenţială » şi nici de **atrofie involutivă** a senescenţei. În aspectul parodontopatic subordonat unor fenomene dismetabolice diabetice, degradarea osului alveolar, aşa cum putem constata prin studierea imaginelor radiografice respective B — îmbracă un aspect de **osteită marginală** care evoluează cu oarecare uniformitate, avînd şi o oarecare reacţie a osului alveolar faţă de acţiunea distructivă a fenomenelor dismetabolice glucidice. Aici nu, dar în alte cazuri această rezistenţă se prezintă ca un **fenomen de reacţie de blocare şi de delimitare osteocondensatorie** a procesului distructiv. De aceea această degradare a osului evoluează **foarte lent**, deşi deseori cu multe abcese osteitice sub-mucoase sau cu abcese alveolitice, evoluţie care dăinuieşte mulţi ani pînă la mobilizarea şi expulzarea elementelor odontale.

Scanned with OKEN Scanner

FIȘA NR. 34 c



Fișa nr. 34 c. — aspectul osului alveolar mandibular al unui pacient suferind de diabet, în vîrstă de 43 ani, cu glicemia 1,75%.

Se poate constata și pe această imagine panoramică, degradarea marginală a osului alveolar **nu** cu osteoliză în estompare, ca în disbiotrofia evolutivă « esențială » și nici ca în atrofia involutivă existentă în fenomenele de pre sau senescență; ci cu un aspect de degradare cu oarecare **uniformitate** ceea ce denotă că acest proces, este provocat și întreținut de fenomene trofice de alterare marginală gingivală, agravată și aprofundîndu-se lent și progresiv spre parodontul marginal osos, ca urmare a fenomenelor dismetabolice glucidice cu acțiune hipotrofică asupra conformației marginale și structurii terminale neuro-vasculare a osului parodontal.

Scanned with OKEN Scanner

FIȘA NR. 34 d

A

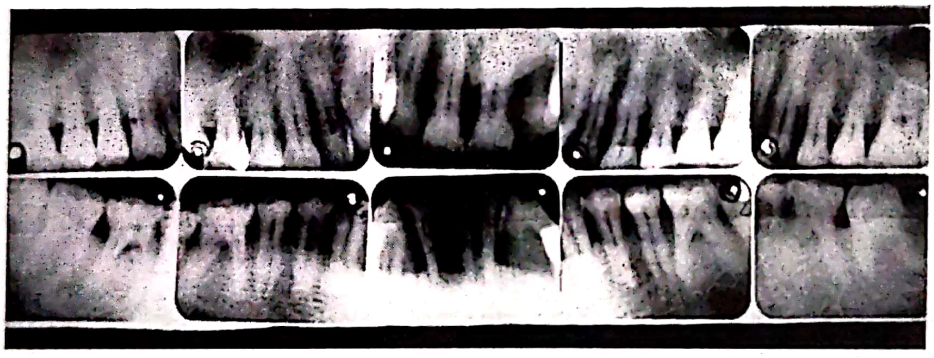

B

Fișa nr. 34 d. — parodontopatie simptomatică prin sub-dependență diabetică, la un pacient de 47 ani, cu glicemia 2,20 mg %.

Imaginea A. — aspect clinic al mucoasei gingivale cu marginele discret ulcerate, sîngerînde, oedematiate și decolate de coletul elementelor odontale, prin procesul inflamator și piogenic existent în spațiile (pungile) gingivo-odontale, devenite pioreice, pline cu o secreție purulentă alb-gălbuie; din cavitatea bucală exală o halenă nu atît de urît mirositoare ca foetorul caracteristic de putrefacții organice, din disbiotrofia evolutivă « esențială ».

Elementele odontale fără migrări, dar ușor mobile în general, iar la nivelul grupului frontal mandibular, procesul distructiv osos este foarte avansat, unde deja un element odontal (41) a fost expulzat, iar cei rămași (42, 31 și 32), sînt foarte mobili, ceea ce impun, datorită jenei pe care o provoacă, să fie îndepărtați, înaintea oricărui alt tratament.

Scanned with OKEN Scanner

Imaginea B. — ne prezintă aspectul radiografic al bilanțului odonto-parodontal respectiv. Pe această imagine se constată cu ușurință:

în primul rînd — degradarea osteitică a conturului marginal osteo-alveolar, cu caracter de oarecare **uniformitate,** pe toată întinderea arcadei parodontale, cu aprofundarea procesului distructiv, la nivelul grupului fronto-mandibular, unde pereții osoși alveolari într-atît sînt de distruși, încît elementele odontale 31, 32 și 42, de abia se mai mențin în arcadă;

în al doilea rînd, — studiind imaginea acestui bilanț se poate nu cu dificultate, constata elementul important al reacției **osteitice marginale,** mai ales în zonele molaro-premolare, unde osul alveolar prin grosimea sa opune o rezistență de delimitare și blocare a fenomenelor nocive, care au tendință să lezeze integritatea sa marginală. Această reacție, pe unele locuri, apare pe imaginile radiografice, ca un lizereu discret, de reacție condensatorie, din partea osului alveolar, — fenomen care în aspectul osteolitic « esențial » cu estompare structurală și osteită marginală de tip disbiotrofic evolutiv, unde fondul organic are o areactivitate, o abiotrofie sau o **apatie vitală patognomonică — NU se pot constata, pe marginea osului alveolar, asemenea fenomene,** element care deosebește categoric parodontopatia esențială de **parodontopatia simptomatică prin sub-dependență etio-patogenică diabetică.**

Și acest caz, așa cum am expus la începutul acestui sub-capitol, a fost rezolvat terapeutic — mai întîi manifestarea diabetică, reducîndu-se glicemia în limitele ei fiziologice, iar parodontopatia deși simptomatică, a fost tratată ca o parodontopatie esențială.

Notă importantă

Numărul mare de manifestări parodontopatice, la care prin examene clinice și testări bio-chimice (glicemia) s-a descoperit și stări diabetice, uneori deosebit de grave, ne-a determinat să stabilim mai definit **anumite norme practice de asistență** care să aibă o eficiență maximă.

Fie că aceste manifestări care se prezintă printr-o **interferență patologică parodontopatie-diabet complexă** au **corelații** de **sub-dependență** a disbiotrofiei parodontopatice cu fondul terenului organic cu dismetabolism glucidic, fie că interferența ambelor manifestări se află într-o corelație de **concomitență evolutivă** atitudinea terapeutică în astfel de circumstanțe, o considerăm ca cea mai indicată, după îndelungata și vasta noastră experiență, următoarea.

a. în principiu, manifestările parodontopatice, pentru a le opri evoluția lor spre dezastrul edentației, **trebuiesc tratate** după normele actelor tehnice ale metodei operatorii, cu aplicarea de biostimulatori. Adică, deși ele sînt considerate ca **simptomatice** atribuite unui fond organic cu dismetabolisme glucidice totuși este bine să fie tratate ca **esențiale.**

b. Atitudinea terapeutică însă să fie eclectică și cu discernămînt, aplicată și hotărîtă de pragul glicemiei, aceasta pentru a nu se da loc la eșecuri și suferințe inutile.

Astfel, pînă la **pragul glicemic** 1,50—1,80, maximum 2 mg la % cazul este bine să fie rezolvat anti-parodontopatic — bineînțeles cu indicația categorică ca el să fie în continuare asistat și supravegheat anti-diabetic.

Peste acest prag, cazul să fie temporizat a fi operat, pînă ce îi este reechilibrată glicemia. Dacă această reechilibrare, cu tot tratamentul aplicat prin regim și insulino-dependență, nu se realizează atunci i se prescrie numai o igienă buco-odonatlă, bine supravegheată și aplicată, completată cu apa de gură medicinală OSSIDENTA, care prin componentele ei, mai ales în astfel de cazuri, ajută deosebit la întreținerea unei guri curate și bine dezinfectate.

Scanned with OKEN Scanner

Capitolul 5

Aspecte parodontale fiziologice şi morfologice anormale, care pot crea probleme de interpretări eronate în diagnosticul diferenţial cu leziunile simptomatice şi cele esenţiale

În acest capitol prezentăm cîteva exemplificări de cazuri, care prin aspectele oarecum anormale, care se constată la nivelul arcadelor odonto-parodontale, pot da loc la unele confuzii de interpretare, urmate evident de unele implicații mai ales de ordin terapeutic, care sînt de nedorit și pentru pacient, ca și pentru activitatea și prestigiul celui căruia i se adresează un asemenea caz.

Scanned with OKEN Scanner

FIȘA NR. 35

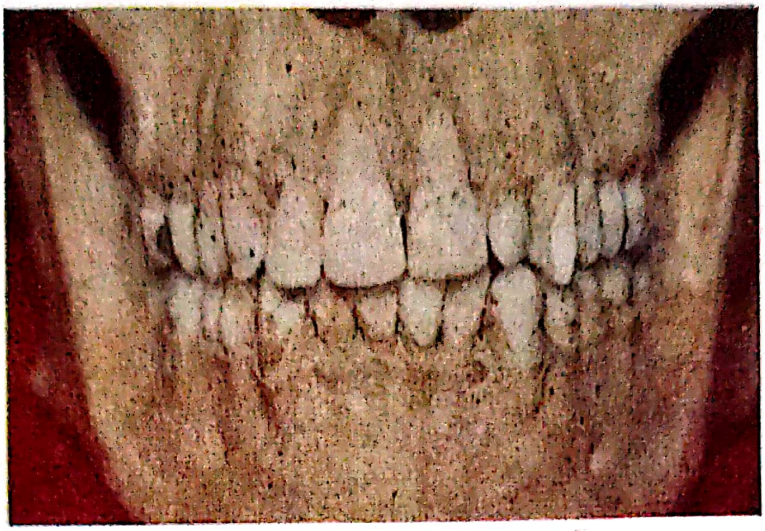

Fișa nr. 35. — prezintă un aspect osos al resorbției peretelui osteo-alveolar, datorită predispoziției morfologice prognatice

Imaginea alăturată ne demonstrează scheletic evident și concludent, cum o stare predispozantă prin conformația osteo-alveolară maxilară prognatică a putut duce la resorbția aproape integrală a părții vestibulare a peretelui osos alveolar, de la nivelul elementelor odontale 11 și 21.

Restul sistemului osteo-alveolar al ambelor arcade, morfo-structural, se prezintă normal.

Considerăm un noroc de a fi găsit, prin studierea multor sute de cranii, această coincidență scheletică, pentru confirmarea problemei noastre, care are o importanță științifică deosebită. Căci ea ne explică cum, prin simpla stare predispozantă de conformație morfologică, fenomenul dezbrăcării segmentelor radiculare poate avea loc prin **simplă resorbție,** în afara intervenției unui proces patologic evolutiv, de tip parodontopatic esențial.

Studierea imaginii din fișa alăturată demonstrează concludent această eventualitate, pe care nu o considerăm patologică, ci consecința unei conformații anormale de proeminență morfologică prognatică a rebordului osteo-alveolar.

Scanned with OKEN Scanner

FIȘA NR. 35 a

A

B

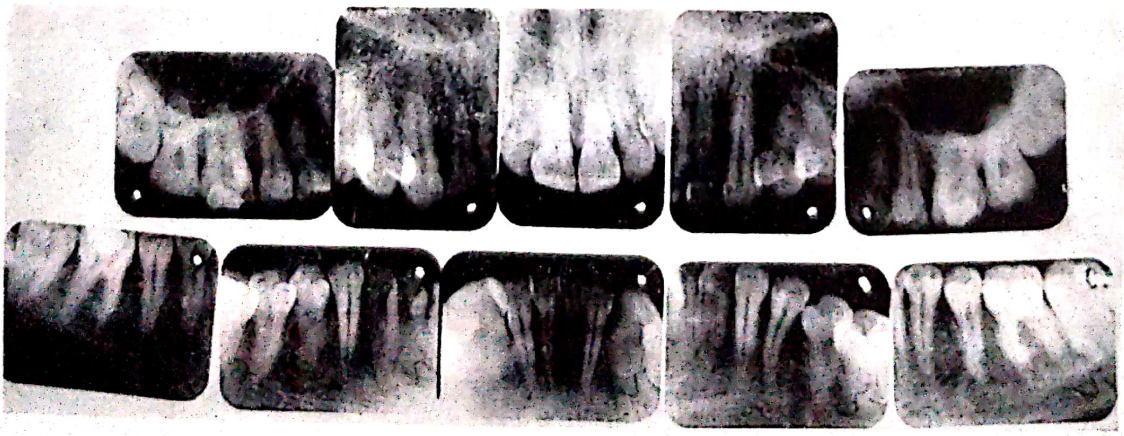

C

Scanned with OKEN Scanner

F i ș a nr. 35 a. — un aspect de alveoliză juvenilă hipotrofică, vestibulară la o persoană în vîrstă de 20 ani. Studentă, conștientă de întreținerea igienei bucale și aplicarea moderată a periajului odontal.

Nimic în antecedentele heredo-colaterale sau personale. Nimic nu s-a depistat în testele biologice ca și clinice.

Și totuși această denudare a unor elemente odontale, imaginea A și B, pe care le considerăm ca **alterări de conformație morfologică,** — se datoresc situației elementelor odontale cu bose morfo-osoase, situate la curburile arcadelor odonto-parodontale, care inerent, sînt expuse precoce la astfel de denudări. Mai ales cînd organismele respective, datorită unor condiții anormale de viață, sînt supuse unor **fenomene hipotrofice,** favorizate la rîndul lor, de unele alterații anabolice și disfuncționale în activitatea neuro-vegetativă, care în vederea unei asistențe, trebuie testată și eventual reechilibrată, pentru a opri procesul de alveoliză în evoluția sa agravantă, proces căruia nu i se poate aplica nici o modalitate de remediere.

Imaginea B. — ne arată integritatea osului parodontal (peretele vestibular fiind mascat de segmentul radicular, atunci cînd el ar exista).

Scanned with OKEN Scanner

FIȘA NR. 36

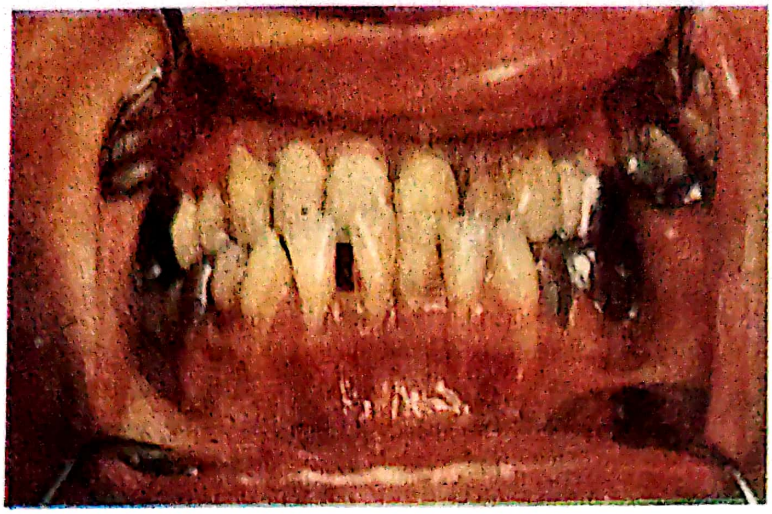

A

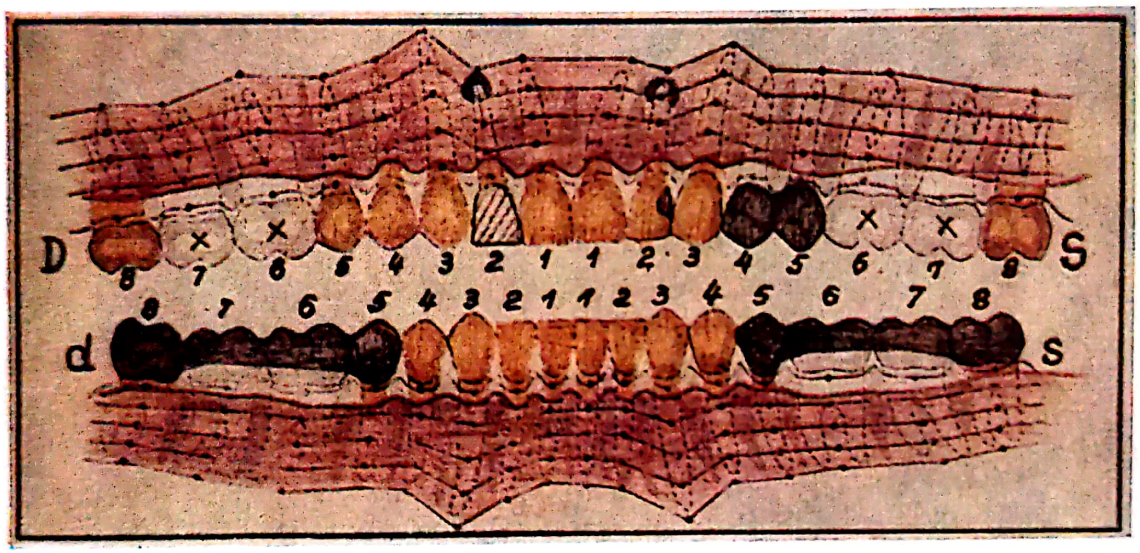

B

Fișa nr. 36. — prezintă aspecte parodontice cu fenomene de resorbție al peretelui vestibular, datorită unei predispoziții morfologice de progenism osteo-alveolar.

Imaginea A. — prezintă aspectul clinic al unei stări de **progenism morfologic predispozant** al zonei mandibulare frontale odonto-osteo-alveolare. Și această pacientă în vîrstă de 35 de ani, bipară, somatic aparent sănătoasă, ne este trimisă pentru consultație și tratament, ca suspectă de manifestări parodontopatice esențiale evolutive, suspiciune datorită numai denudării unor elemente odontale din grupul frontal mandibular.

Așa cum se constată din **imaginea A,** pacienta, datorită progenismului, prezintă arcadele în segmentul frontal cu **ocluzie odontală inversă,** adică încrucișată; o dezbrăcare a coletelor mai ales la nivelul 42, 41 și mai discretă la 31 și 32. Puțin tartru la nivelul 41, 31; discret lizereu gingivitic tartric la acest nivel.

Scanned with OKEN Scanner

Mucoasa gingivală în stare normală permite, prin transparența ei, să se vadă zone întinse ale segmentelor radiculare 42, 32 și 33, zone care prin predispoziția morfologică progenică, sînt denudate prin resorbția peretelui alveolar anterior. Facem și examenul radiografic.

Imaginea B. — reprezintă **graficul parodontal,** întocmit după aspectul imaginilor radiografice, care așa cum rezultă din studierea acestui grafic ne arată, în proiecție, integritatea morfologică a osului alveolar, resorbția peretelui vestibular fiind mascată de segmentul radicular respectiv.

Concluzie: aspectul clinic, lipsa leziunilor și manifestărilor parodontopatice evolutive progenismul cu ocluzie inversă accentuată și resorbția peretelui vestibular alveolar în zona frontalilor inferiori ne fac să definim acest aspect morfo-funcțional odonto-alveolar, în ansamblul său, **ca o stare predispozantă morfologică prin progenism și resorbție parțială vestibulară** a osului alveolar, cu ocluzie inversă accentuată.

Ca tratament — deoarece starea ocluzo-articulară a grupelor frontale este accentuată, ceea ce jenează, în afară de aspectul estetic, funcțiile buco-odontale — am aplicat conform principiului ecletic, **șlefuirea selectivă sau funcțională** pînă ce ea a realizat corectarea viciilor odontale pe care le determină, punînd astfel la adăpost aceste grupe odontale, de unele **microtraume funcționale** care ar fi amenințat, în timp, stabilitatea statică și funcțională a elementelor odontale respective.

Bineînțeles cu prescrierea unei igiene bucale bine supravegheată.

Scanned with OKEN Scanner

FIȘA NR. 37

Fișa nr. 37. — prezintă un aspect radiografic al atrofiei involutive osteo-alveolare

Cu această fișă și următoarele, deschidem discuția unei probleme deosebit de importantă, necesar de a fi știută, prin implicațiile și confuziile la care poate da loc. Este vorba de drama edentației juvenile.

Frecvent, printre cazurile cu manifestări parodontopatice, se prezintă la consultațiile noastre persoane în vîrstă, care ni se plîng că li se dezgolesc dinții, devenind din ce în ce mai mobili, cu tendința să iasă singuri din alveole, și, dacă nu cumva (în limbajul lor) cauza ar fi o parodontopatie, dînșii nesocotind vîrsta pe care o au, cînd asemenea fenomene sînt inevitabile! Dar, ne vin și persoane tinere, în plină maturitate somato-funcțională, la vîrsta de 30—35 de ani, care sînt îngrijorate pentru faptul că au constatat că li se retrage gingia și li se dezbracă dinții treptat, treptat, fără alte fenomene patologice (inflamații, carii etc.). Sub obsesia îngrijorătoare că-și vor pierde dinții prea de timpuriu, vin să ne consulte și ne solicită asistență parodontologică salvatoare.

Apreciem că, mai ales pentru această ultimă categorie, această îngrijorare este îndreptățită. Numai, că și aici, fenomenele trebuie privite cu un discernămînt plin de obiectivitate. Una este ca elementele odontale să dispară unul cîte unul de pe arcadele odontale, la o epocă de viață corespunzătoare vîrstei înaintate, și alta este, cînd în plină maturitate, fără nici un semn de îmbolnăvire, te vezi cum îți pierzi dinte după dinte, fără să poți să faci ceva pentru a opri dezastrul edentației timpurii.

Organismul ajungînd la epoca senescenței propriu-zise (subordonată și poverii anilor, dar mai ales stress-urilor, condițiilor de viață și activitate), este supus legilor imuabile firești, naturale,

Scanned with OKEN Scanner

la început mai discret și apoi mai pregnant; sînt fenomenele morfo-funcționale de scleroze tisulare și osteo-resorbtive, care se manifestă printr-un aspect caracteristic **atrofic-involutiv.**

În astfel de împrejurări, organismul pare că se ratatinează, reducîndu-și morfologic și ponderal forma, **dar respectîndu-și contururile conformației sale morfo-funcționale** (gulerele și cămășile devin mai largi, mînecile hainelor devin mai lungi, manșetele pantalonilor călcate de tocul pantofilor etc.). Este bătrînețea cu tot cortegiul manifestărilor ei! Sînt fenomene firești, ireversibile.

Dar, asemenea fenomene cînd ele survin la persoane care se găsesc în plină maturitate somato-fiziologică, **ele nu mai trebuie considerate firești și inevitabile, ci trebuie să îngrijoreze,** căci sînt deja fenomene patologice. Asemenea aspecte atrofice involutive, cu respectarea corticalei **limbus**-ului septal interalveolar, ca în **imaginea alăturată,** au o deosebită **precocitate, mai ales la nivelul conformației osului alveolar** (am expus problema în raportul nostru la un mare Congres român de geriatrie — Deva, 1964) ele constituie **stigmate de alarmă,** indicînd, prin apariția și gravitatea involuției atrofice a osului alveolar cu **limbus**-urile sale, că organismele respective îmbătrînesc înainte de vreme, că ele, în afară de predispoziția filo- și ontogenetică, nu fac față prin fenomene automate de compensare și adaptare condițiilor de viață și activitate în care trăiesc.

Punerea în evidență, cu grijă și meticulozitate, a acestui aspect atrofic involutiv, pe imaginile radiografice, este de foarte mare importanță. Căci **numai** pe caracterele aspectului radiografic ale osului alveolar și **limbus**-urilor respective printr-un discernămînt corect al aspectelor clinice și radiografice, **se poate diferenția** o manifestare parodontopatică esențială, mai ales cînd aceasta evoluează apioreic, de **fenomene ale unei senescențe juvenile.**

Numai avînd în minte și puse alături una lîngă alta imaginile radiografice ale aspectelor **normale** ale **limbus**-urilor septale interalveolare (a se vedea fișele nr. 9 și 10) cu cele **disbiotrofice evolutive,** cu dispariția corticalei și aspect de estompare mai mult sau mai puțin evoluat (a se vedea fișele nr. 26, 27 și 28) și cu aspectul atrofic involutiv al imaginii alăturate, numai cu ajutorul acestor imagini, definind caracterul aspectului **involutiv** față de **cel normal** și **cel patologic esențial** sau uneori **simptomatic,** putem evita orice confuzie, atunci cînd afirmăm existența unei manifestări care să necesite o operație. Operația, dacă ar fi făcută prin biostimulatori introduși în septurile parodontului, în astfel de aspecte atrofice involutive, **nu ar realiza mare lucru, atîta timp cît nu s-au luat măsuri concerete și eficiente pentru îndepărtarea sau cel puțin ameliorarea circumstanțelor de viață și activitate,** fenomene care au favorizat apariția disfuncțiilor și proceselor organice ale îmbătrînirii prea timpurii.

Conform principiului eclectismului terapeutic, astfel de cazuri, cu stigmate ale fenomenelor pre-senescenței, sînt îndrumate spre supraveghere și planificare a condițiilor de viață, de muncă și de asistență, în institutele cu preocupări gerontologice, **iar local** igienă bucală obișnuită, completată cu apa de gură medicinală « OSSIDENTA », care, prin acțiunea ei dezinfectantă, sclerozantă și dezodorizantă, ajută la întreținerea igienei bucale în condiții optime.

Scanned with OKEN Scanner

FIȘA NR. 38

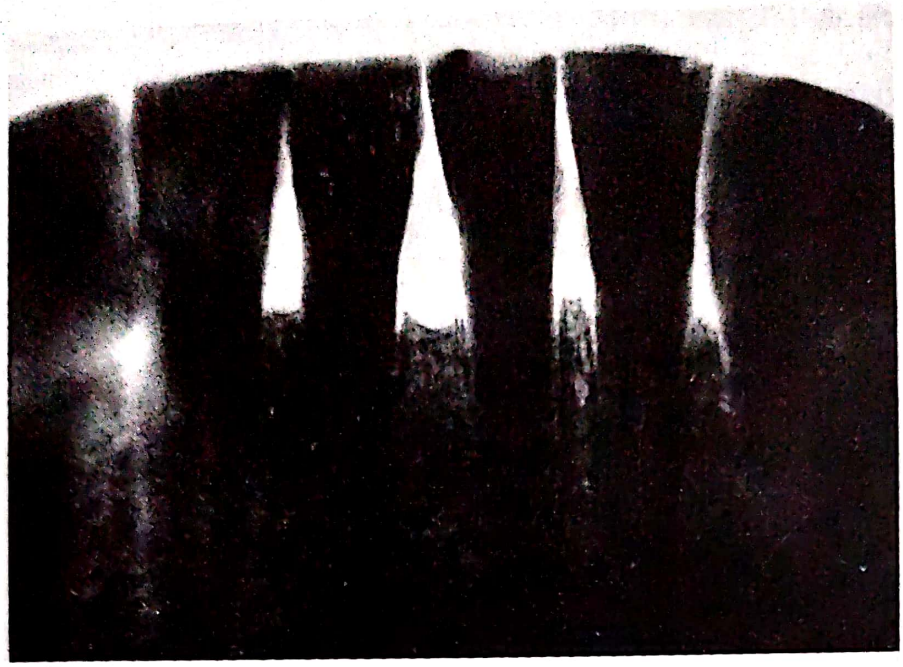

Fișa nr. 38. — prezintă aspecte atrofice involutive

Ceea ce se evidențiază pe această imagine, de altfel ca și pe celelalte cu aspecte atrofice involutive, este caracterul acestei involuții, de **orizontalitate.** Atrofia osului și a **limbus**-urilor sale, involuează în **plan orizontal,** interesînd, în ansamblul lor, tot sistemul marginal osteo-alveolar maxilo-mandibular, caracter care deosebește acest aspect al involuției atrofice de aspectul **evolutiei disbiotrofice,** unde procesul patologic distruge prin liză și osteită (atunci cînd intervine elementul piogen în focar), în sensul unei estompări, marginea osteo-alveolară cu **pregnanță verticală,** adică alternări de zone lezate cu zone osteo-alveolare fie intacte, fie în debut, fie total dispărute.

Scanned with OKEN Scanner

FIȘA NR. 39

Fișa nr. 39. — prezintă un alt aspect de atrofie involutivă — zona maxilară a premolarilor și molarilor.

Imagine cu aspect caracteristic, de reducere morfo-funcțională a înălțimii nișei osteo-alveolare, evidențiată concludent de aspectul atrofiat al **limbus**-urilor interalveolare. Deși atrofiate, adică reduse, aceste **limbus**-uri au forma lor normală, ele **respectă conturul morfologic cortical** al organului respectiv (parodontul osteo-alveolar).

Numai prin acest caracter radiologic reușim să diferențiem aspectul clinic de dezgolire a zonei radiculare de la nivelul coletului și sub colet; acest aspect trebuie atribuit unor fenomene de senescență înainte de vreme. Atrofia involutivă a osului alveolar, în aceste împrejurări, se consideră **un stigmat de alarmă** a acestei senescențe și **nu se atribuie unui proces disbiotrofic evolutiv.**

De la astfel de considerații vor porni și preocupările de asistență pe care le impune **eclectismul terapeutic:** asistență medicală și gerontologică, iar, local, asistență parodontopatică elementară pentru manifestări simptomatice.

Scanned with OKEN Scanner

FIȘA NR. 40

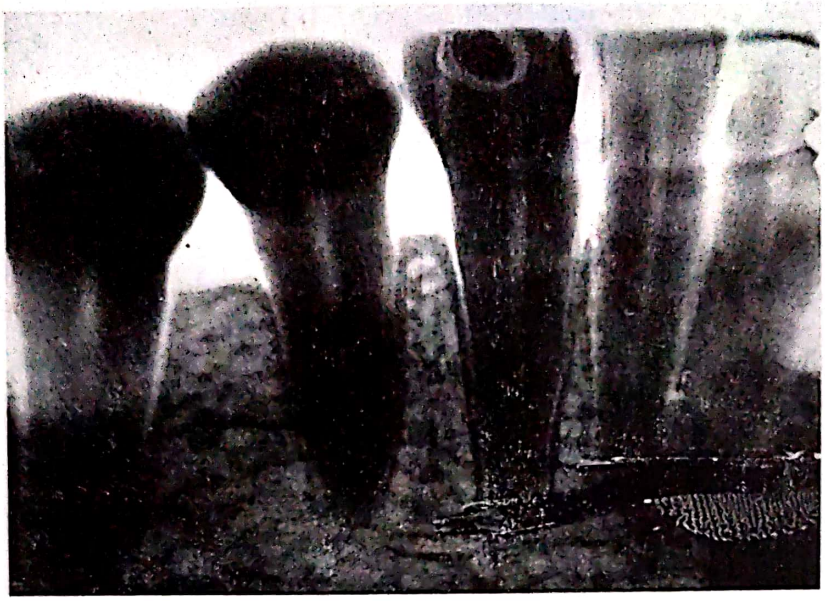

Fișa nr. 40. — prezintă un alt aspect atrofic involutiv

Imagine cu aspect de atrofie involutivă, cu caracter orizontal și evidentă respectare a corticalei la nivelul **limbus**-urilor interalveolare; corticala, prin structura sa compactă, delimitează conturul morfo-funcțional al osului alveolar respectiv.

Scanned with OKEN Scanner

FIȘA NR. 41

A

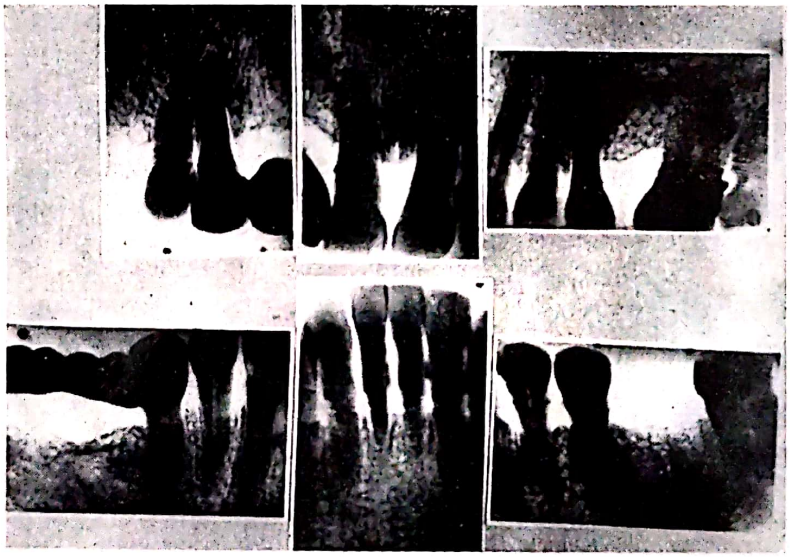

B

Fișa nr. 41. — prezintă aspecte clinice și radiografice de senescență precoce

Pacientul B. G., 50 de ani, este trimis la Centrul de parodontologie «Bucur» pentru consultație și tratament corespunzător. În antecedente, pacientul fiind bolnav pulmonar, ani de zile a suportat un tratament foarte drastic cu **tuberculostatice.**

Imaginea A. — aspect clinic de denudare accentuată a elementelor odontale, mai ales în zonele frontale; depozite de tartru la nivelul frontalilor inferiori, cu un discret lizereu gingivitic; foetor ex ore absent. La prima vedere ne-a creat impresia unei manifestări evolutive parodontopatice esențiale. Urma ca examenul radiografic să confirme sau să infirme supoziția clinică.

Scanned with OKEN Scanner

Imaginea B. — aspectul radiografic ne arată nivelul orizontal al marginii osului alveolar, cu evidentă respectare a conturului marginal; absența oricărui stigmat disbiotrofic evolutiv (descris în fișele cu aspecte parodontopatice esențiale). Aceste elemente ne-au făcut să afirmăm existența fenomenelor de atrofie involutivă datorită unei senescențe survenită insidios și timpuriu, prin acțiunea de bruscare pe care au determinat-o stările incitatorii și a condițiilor de viață și suferință, cît mai ales prin acțiunea nocivă a chimioterapiei cu tuberculostatice, care ani de zile i-au fost administrate pentru o leziune primară bacilară pulmonară.

De aceea, am refuzat să supunem pacientul la o operație cu biostimulatori, tocmai pentru motivul că nu era nimic de recondensat, îndrumîndu-l spre serviciile cu preocupări de asistență generală, endocrinologică, geriatrică etc.

Local, i s-a făcut detartraj și s-au dat îndrumări asupra igienei bucale, completată cu folosirea apei medicinale « OSSIDENTA ».

Scanned with OKEN Scanner

FIȘA NR. 42

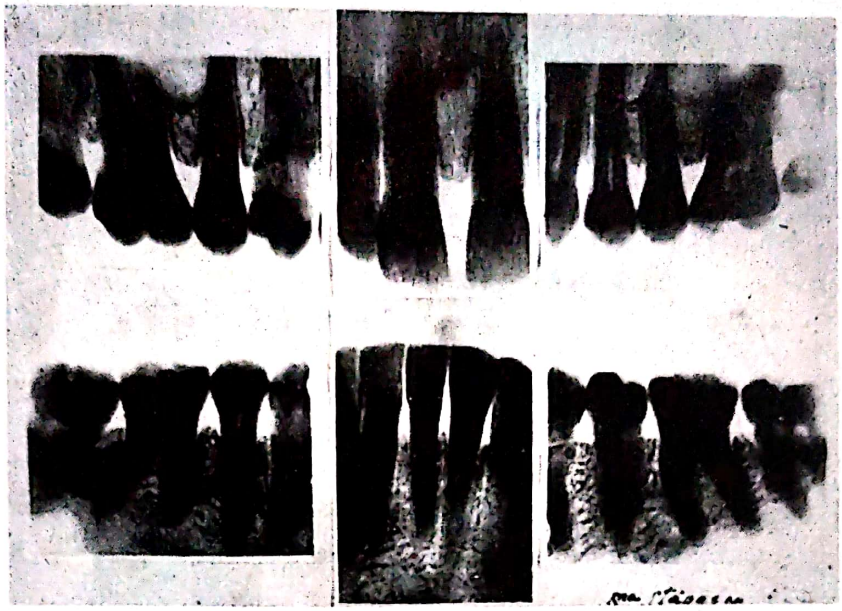

Fișa nr. 42. — prezintă aspecte radiografice de atrofie involutivă de ansamblu, cuprinzind ambele arcade.

Imaginea pune în evidență un **aspect radiografic atrofic involutiv** pe toată întinderea ambelor arcade odonto-parodontale, care ne demonstrează concludent caracterul **orizontal și uniform** al fenomenelor atrofice ale osului alveolar.

Această imagine aparține unui caz care ni se pare că are o importanță cu totul deosebită sub aspectul patogeniei apariției și evoluției fenomenelor atrofice involutive, care, îngrijorînd pacienta cum că își pierde dinții înainte de vreme, au determinat-o să ne solicite consultație și asistență.

Iată cîteva date din anamneza cazului, pe care le reținem, considerîndu-le în corelație patogenică cu fenomenele parodontale respective.

S. Al., 38 de ani, căsătorită nulipară, bine dezvoltată somatic.

Antecedente personale: cu foarte multe emoții trăite și cu suferințe fizice, mai ales prin cele 5 operații pe care le-a suportat în ultimii 6 ani (fibrom uterin, nefrectomie, fractura femurului prin accident rutier tratat prin osteosinteză etc.); ca urmare a acestor traume fizice și psihice a rămas cu o insomnie care o obligă să doarmă numai cu somnifere.

Endocrinologic, prezintă fenomene disfuncționale tiroidiene pentru care se află în asistența Institutului de endocrinologie.

Local buco-odontal — igienă bucală bună; prezintă integritatea sistemului odontal, cu ocluzie ortognatică; absența oricărui fenomen lezional-inflamator al mucoasei și papilelor gingivale. Denudarea elementelor odontale, la colet, lentă, dar mai accentuată în evoluție în ultimii 2 ani, fenomen care o face să se gîndească la manifestări parodontopatice, despre care știe că duc la edentație timpurie, pentru care se alarmează și vine să ne solicite sfatul și eventual asistența terapeutică.

Așadar, un caz cu fenomene stress-ante grave, datorite unor condiții ce acționează incitator asupra unui organism. Acest organism aparent bine echilibrat și dezvoltat în conformația sa somato-funcțională, deci aflîndu-se în maturitate organică, ar avea condiții organice apte

Scanned with OKEN Scanner

pentru **fenomene automate prin care să compenseze și să echilibreze pînă la un punct acțiunea incitatorie nocivă pe care o provoacă traumele** (mai sus menționate) prin intensitatea ca și prin durata acțiunii lor. Dar cum aceste influențe au acționat în timp, așa cum s-a întîmplat cu repetatele șocuri emotive și suferințele fizice ale celor 5 operații în ultimii 6 ani, desigur că **automatismul organismului** respectiv, deși intrase în maturitate cu un **potențial vital apt** pentru fenomene de compensare, reechilibrare și acomodare la noile condiții de viață, **începe încet, încet să cedeze,** să dea loc mai întîi la fenomene disfuncționale, apoi organice, mai discrete, apoi din ce în ce mai evidente, din categoria fenomenelor care, prin caracterele biologice și morfostructurale de tip atrofic involutiv și alterări tisulare ale sistemelor vitale, aparțin epocii de senescență.

În acest mod ne explicăm apariția la pacienta examinată a **stigmatelor de alarmă** a fenomenelor senescenței timpurii, materializată prin fenomenele atrofice involutive ale sistemului osteo-alveolar, redat evident în imaginile radiografice alăturate.

Ca asistență, pe principiul care se orientează eclectic activitatea noastră, i s-au prescris pacientei: multă grijă pentru condițiile de viață și desfășurare a muncii sale la locul de muncă, în optime condiții, cu evitarea maximă a stărilor emotive și a suprasolicitărilor fizice, asistență de înaltă competență endocrinologică și consultarea unor specialiști din domeniul gerontologiei.

Bineînțeles și pentru viitor, igienă bucală atentă, care dealtfel o constatăm că este de cea mai bună calitate. De asemenea, control periodic în instituția noastră pentru a-i urmă i stabilitatea fenomenelor atrofice, apărute în sistemul parodontal al arcadelor sale odonto-alveolare.

Scanned with OKEN Scanner

FIȘA NR. 43

A

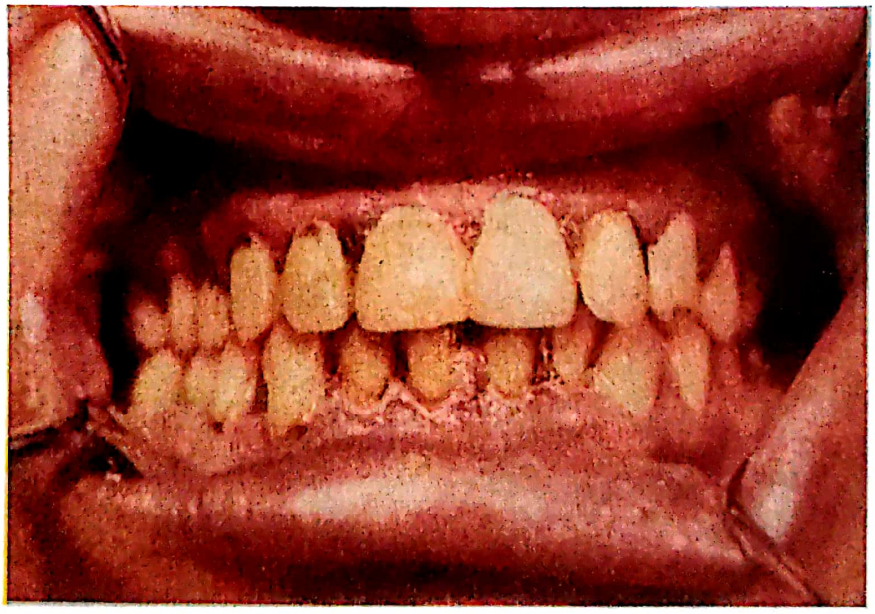

B

Fișa nr. 43. — prezintă hiperplazia marginală a mucoasei gingivale și a papilelor respective inter-odontale, de natură gravidică

Imaginile alăturate, A și B, aparțin unei gravide în luna a 6-a. **Imaginea A** reprezintă aspectul preoperator, hipertrofic prin proces hiperplazic al mucoasei gingivale, care datează de aproximativ 2—3 săptămîni.

Scanned with OKEN Scanner

Imaginea B, — reprezintă aspectul arcadelor după gingivectomia efectuată, chiar în această stare gravidică, din luna a șasea.

Aspectul imaginii A, impresionează nu numai prin gravitatea procesului hiperplazic care se remarcă evident și concludent pe această imagine, dar și prin gravitatea manifestărilor, în special sîngerările pe care le provoacă în diversele acte funcționale buco-odontale. Nu aspectul hiperplazic, ci manifestările legate de acest proces au fost acelea care au obligat gravida să vină să ne solicite asistență cu orice risc (ținînd seama de stadiul sarcinii). Aceasta, pentru că nu putea lua nimic în gură, fără ca să nu-i pornească o hemoragie abundentă din gingii și mai ales papile, atît de hipertrofiate prin procesul hiperplazic și pe care cu nimic din tot ce a încercat, nu le-a putut remedia.

Iată o împrejurare patologică parodontală, în care, conform principiului eclectic terapeutic, singura modalitate care putea rezolva astfel de manifestări, era operația care exciza acest proces hipertrofic-hiperplazic, adică **gingivectomia,** sau mai precis **papilectomia** urmată de o asistență buco-odontală, dintre cele mai atente, cu măsuri de igienă preventivă, dezinfectantă, sclerozantă etc.

FIȘA NR. 44

A

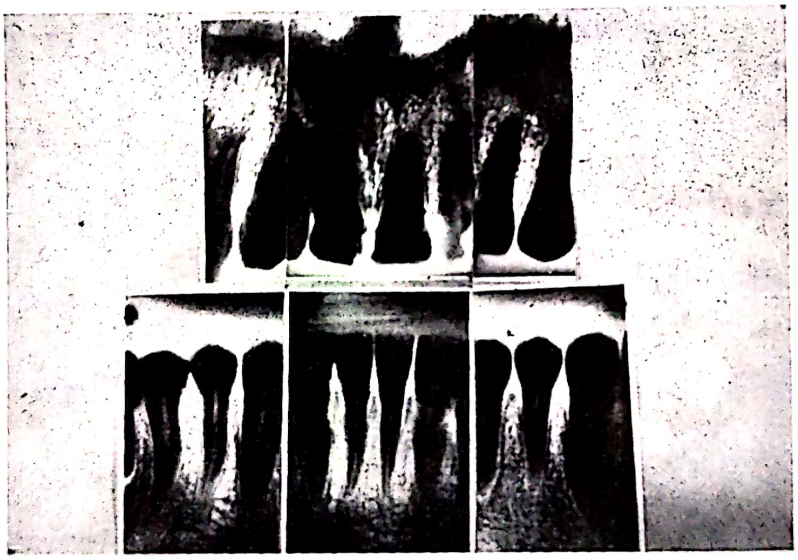

B

Fișa nr. 44. — prezintă dezgolirea elementelor odontale de suportul lor gingivo-osteo-alveolar, în urma periajului excesiv sau abuziv.

Atît cazul din această fișă, ca și cele din fișele următoare, nr. 45—46 și 47 a, ne-au fost trimise ca suspecte de parodontopatie esențială evolutivă, pentru a fi consultate și tratate în consecință.

Așa cum se va vedea mai jos, acest caz, ca și multe alte cazuri care ne sînt dirijate din rețeaua stomatologică din diferite unități locale sau din colțuri îndepărtate ale țării, impresio-

nează prin aspectul dinților dezgoliți în zona coletelor, în special pe fața vestibulară. Asemenea cazuri, dirijate nouă, nu au fost analizate ca mod de apariție și evoluție, prin prisma discernămîntului clinic și etiologic coroborat cu examen radiologic, enunțat și descris în prima parte a lucrării noastre, ci au fost apreciate numai după aspect și dirijate pentru rezolvare, la Centrul de parodontologie.

Într-adevăr, în toate cazurile, se constată evident un aspect care prin caracterul denudat al zonei coletelor, ar putea, la prima vedere, să creeze impresia unor manifestări, care nefiind legate de vreun factor cauzal oarecare, ca: tartric, inflamator sau microtraumatic disfuncțional, prin dezechilibru cluzo-articular etc., să fie considerată « parodontopatie esențială ». Dar pentru a fi corect etichetat nu este suficient numai acest unic element. Pentru a eticheta just această categorie de manifestare, mai este nevoie de încă alte cîteva elemente patologice, care să se încadreze **în triada simptomatică patognomonică** parodontopatică esențială (triadă descrisă în lucrarea Parodontopatia esențială). Or, studiind cu atenție și cu mult discernămînt **imaginea A** constatăm o denudare parțială și pe zone mai expuse, ca situație și proeminență, traumelor periajului, cu absența oricărui lizereu inflamator din partea mucoasei gingivale, ca și absența oricărei halene. Pe de altă parte, aspectul din **imaginea B** indică integritatea conformației osului alveolar și a **limbusurilor** sale, fapt care **infirmă orice bănuială a unor manifestări de tip esențial.** Iar dacă interogăm pacientul de modul cum și cam de cînd a observat denudarea și cum își face periajul odontal, descoperim **că aplică un periaj excesiv,** abuziv, fapt care confirmă că nu poate fi vorba de un fenomen patologic propriu-zis, ci de un traumatism prin periaj asupra mucoasei gingivale marginale. Acest fapt se putea stabili chiar la prima vizită a pacientului, dacă s-ar fi insistat asupra circumstanțelor de apariție a acestor aspecte cu dinți descoperiți spre rădăcină și chiar cu abraziuni a unor întinse zone din suprafața smalțului, cimentului și a dentinei corespunzătoare, prin brutalitatea periajului, defectuos înțeles și aplicat.

Iată așadar aspecte parodontale, care trebuie reținute, căci altfel, ele pot da loc, așa cum se va vedea în fișa următoare (fișa nr. 45), la unele implicații regretabile, mai ales în zilele noastre, cînd condițiile industriei și tehnicii medicale au pus la îndemîna fiecărui practician, mijloace de depistare radiologice din cele mai perfecte, care folosite, pot elucida clar pe imagini corect executate, cele mai dificile probleme întîlnite în activitatea cotidiană a oricărui stomatolog.

Scanned with OKEN Scanner

FIȘA NR. 45

A

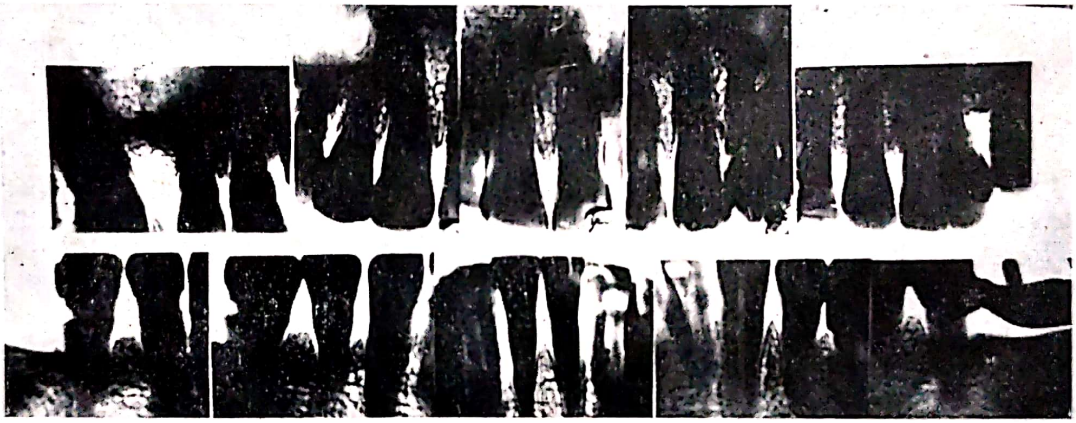

B

Fișa nr. 45. — prezintă un alt caz de denudare odontală, foarte întinsă și accentuată, provocată tot de un periaj greșit interpretat și aplicat.

P. L., 35 de ani, sportiv, este dirijat la noi pentru tratament al unor manifestări parodontopatice în plină evoluție.

Imaginea A — aspectul clinic: elementele odontale denudate și abraziate pe suprafețele vestibulare pînă pe segmentul radicular, începînd din zona coletelor, imediat sub limita smalțului odontal. Mucoasa gingivală de aspect normal, dar mult retrasă, dezgolind segmentul radicular vestibular pe suprafețe întinse de 2 pînă la 6 mm. Nici leziuni inflamatorii și nici halenă urît mirositoare. Totul normal, în afară de acest aspect de denudare, impresionant.

Imaginea B — bilanțul radiografic cu aspectele arcadelor osului alveolar. Așa cum se constată, sistemul osteo-alveolar este integru, normal pe toată întinderea arcadelor.

Scanned with OKEN Scanner

Deci, o denudare vestibulară, cu aspect normal al mucoasei gingivale, ca și a papilelor sale interodontale; zone întinse de erodare de ciment radicular, pînă în structura dentinei, devenită foarte sensibilă la variațiile termice, mai ales absența oricărui lizereu gingivitic, ca și a halenei urît mirositoare; **radiografic** — integritate morfo-structurală a parodontului osteo-alveolar. Ansamblul acestor elemente constatate ne duc spre bănuiala că la mijloc nu poate fi vorba de fenomene patologice, ci că pacientul își efectuează, pedant fiind cu frumusețea dinților săi, o igienă bucală, bazată pe un periaj executat pînă la un abuz excesiv. Pacientul fiind întrebat, ne relatează fapte deosebit de interesante, demne de reținut: avînd o dantură frumoasă prin culoare și înșiruire pe arcada odontală, mereu a fost preocupat de îngrijirea ei; s-a conformat regulilor celui mai tehnic periaj, folosind cele mai bune perii și dezinfectante (dentifrice). Fiind fumător, era nevoit să-și frece dinții ceva mai mult ca de obicei. Dar într-o zi, constatînd că la nivelul dinților frontali superiori și în dreptul caninilor inferiori, dinții încep să se dezgolească de mucoasa gingivală, consultă medicul specialist de la cabinetul sportiv. Acesta cum știa că parodontopatia ar avea la baza ei etiopatogenică o iritație tartrică și o inflamație gingivală, îi face detartrajul respectiv și îi prescrie o igienă bucală completată prin masaj și periaj odontal tehnic și metodic aplicat.

Pacientul sub obsesia că își va pierde frumoșii săi dinți, a pus în practică cu maximum de meticulozitate și insistență cele prescrise, în special în ceea ce privește periajul. Dar văzînd că dinții continuă să se dezgolească de mucoasa gingivală, consultă medici după medici, pînă cînd în cele din urmă este dirijat la noi pentru examen și tratament al manifestărilor « parodontopatice ».

Desigur, după examenul clinic al pacientului, pe baza aspectului redat în imaginea fotografică A, coroborată cu aspectul normal al integrității osului alveolar, redat de imaginea radiografică după care s-a întocmit **graficul parodontal** din imaginea B, completate și cu datele interogatoriului, am infirmat diagnosticul care-l îngrijora. L-am lămurit și asigurat că el NU are fenomene patologice, ci totul se datorește unei tehnici de periaj abuziv, pe care trebuie să și-l modereze, în sensul ca să utilizeze periajul, dar nu să abuzeze de el.

Iată deci, cum am enunțat și în fișa anterioară, la ce implicații poate duce un examen superficial, bazat pe elemente superficiale și neconcludente.

Scanned with OKEN Scanner

FIȘA NR. 46

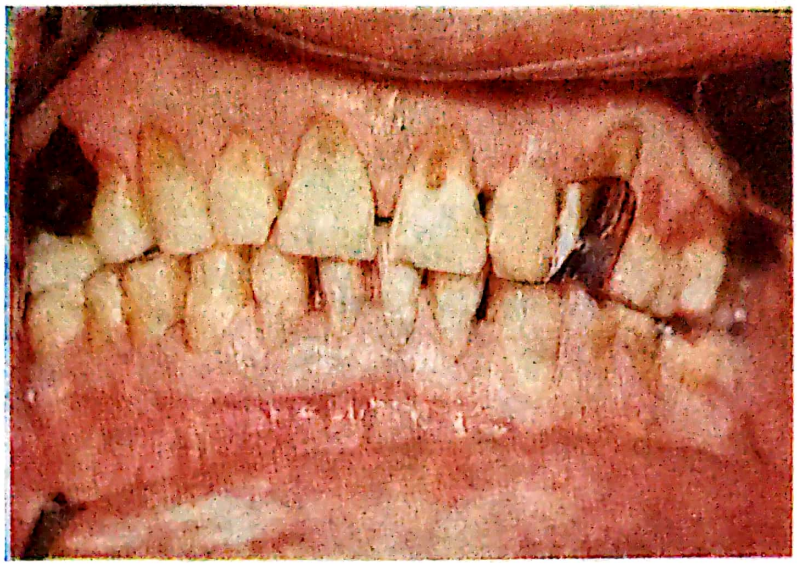

A

B

C

Fișa nr. 46. — prezintă un aspect impresionant de dezgolire și mai ales de eroziune vestibulară a smalțului odontal.

Scanned with OKEN Scanner

Imaginea A — aparține unui pacient în vîrstă de 54 de ani. Pentru a-și întreține igiena bucală după toate regulile prescrise de stomatologul curant, a practicat un periaj pe care-l considerăm nu abuziv, ci brutal! Profunditatea cavităților pe fața vestibulară a elementelor odontale, prin erodarea produsă de periaj, care la unele elemente a ajuns pînă la camera pulpară, confirmă aplicarea unui periaj brutal.

Pacientul, sfătuit de un specialist, ni se adresează pentru a fi tratat de parodontopatie, care, prin aspectul elementelor odontale denudate pe partea lor vestibulară, îl îngrijorează, ca nu cumva să-l piardă.

Deși prin situația și aspectul evident al acestor erodări neînsoțite de inflamație gingivală sau halenă urît mirositoare, aspect clinic coroborat cu declarațiile sale asupra modului cum își face periajul, nu mai lasă nici o îndoială asupra faptului că nu era vorba de manifestări parodontopatice, ci de erodări și deșosări prin traumatismul unui periaj mai mult decît abuziv. Pentru confirmarea diagnosticului și pentru a convinge pe pacient de realitatea afirmațiilor noastre, i s-au făcut radiografii în zonele respective, demonstrîndu-i-se integritatea sistemului parodontal osteo-alveolar respectiv. Imaginile radiologice B și C, prin aspectul integrității osului alveolar, vin să confirme cele, afirmate pe baza elementelor clinice.

Desigur, sfatul dat, a fost cel al unei rectificări a regulilor de igienă bucală și aplicarea unui periaj moderat, tehnic și util aplicat, nu abuziv și brutal.

Scanned with OKEN Scanner

FIȘA NR. 47

Fișa nr. 47. — prezintă un aspect al defectelor ocluzo-articulare

Imaginea alăturată prezintă aspectul clinic al mucoasei gingivale și papilelor sale interodontale în stare perfect normală.

Investigația radiologică ne-a arătat de asemenea aspectul normal al sistemului osteoalveolar.

Scanned with OKEN Scanner

FIȘA NR. 47 a

A

B

Fișa nr. 47 a. — Iată un alt aspect impresionant de **eroziune odontală vestibulară** — prin periaj absurd de excesiv provocat de grija ca pacientul să nu-și piardă dinții prin paradentoză (expresia pacientului). Așa a fost sfătuit, și așa s-a conformat! Cîtă greșală.

Scanned with OKEN Scanner

FIȘA NR. 48

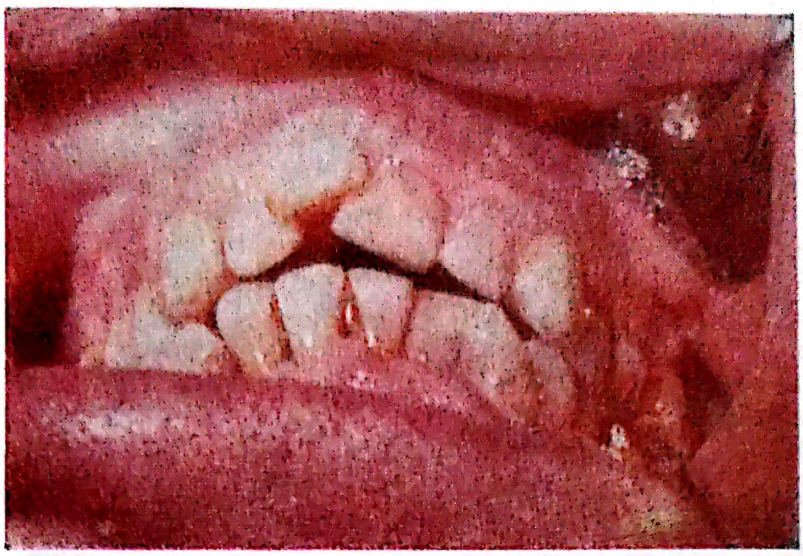

A

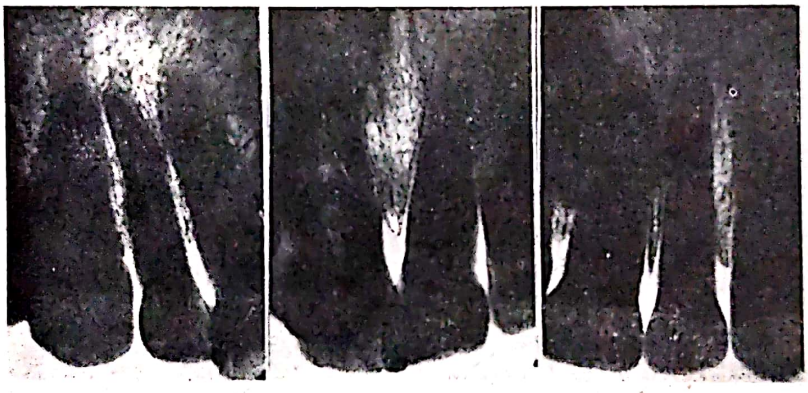

B

Fișa nr. 48. — prezintă un alt aspect odonto-ocluzal anormal

Imaginea alăturată A, ca și aspectele din imaginile fișelor nr. 47 și 49 sînt prezentate NU pentru a arăta curiozități ocluzo-articulare defectuoase. Astfel de aspecte constituie preocupările ortodonției. Le prezentăm, însă, în scop demonstrativ pentru adepții concepției teoriei localiciste, care susțin că unul din factorii parodontopatogeni, ar fi și dezechilibrul ocluzo-articular (problemă de altfel discutată cu ocazia prezentării fișei nr. 4 și 5). Prin aceste imagini atragem atenția asupra faptului următor: deși starea ocluzală interodontală se află în evidentă anomalie, totuși aspectul clinic al mucoasei gingivale (din imaginea fotografică), ca și studierea aspectelor din imaginile radiografice alăturate B **ne arată integritatea morfo-structurală a parodonțiului.** De unde și deducția logică, că atunci cînd constatăm la un parodontopat esențial, un dezechilibru ocluzo-articular, acesta (așa cum am subliniat în legenda fișei nr. 4) nu trebuie să-l considerăm cauza proceselor și manifestărilor respective, ci **consecința** evolutivă a proceselor disbiotrofice parodontopatice.

Bineînțeles, aceasta nu se referă la aspectul anomaliei de ocluzie, din fotografia alăturată.

Scanned with OKEN Scanner

FIȘA NR. 49

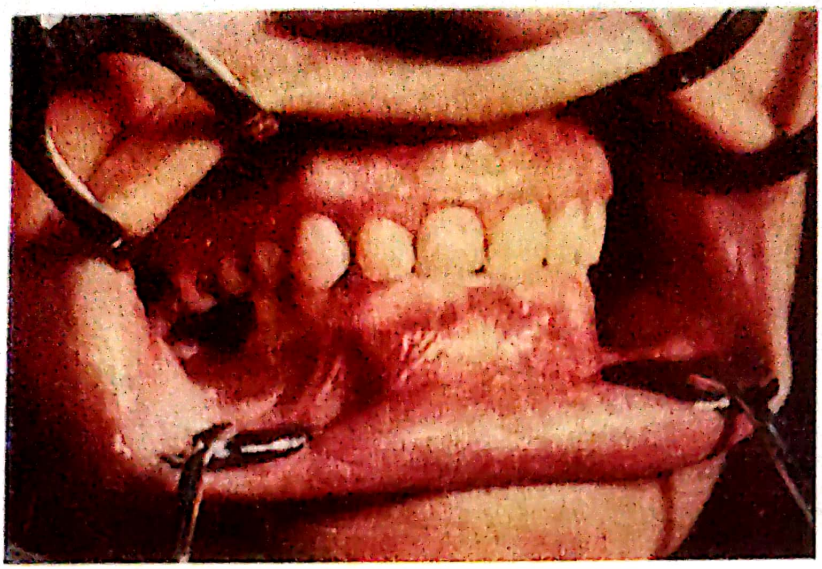

A

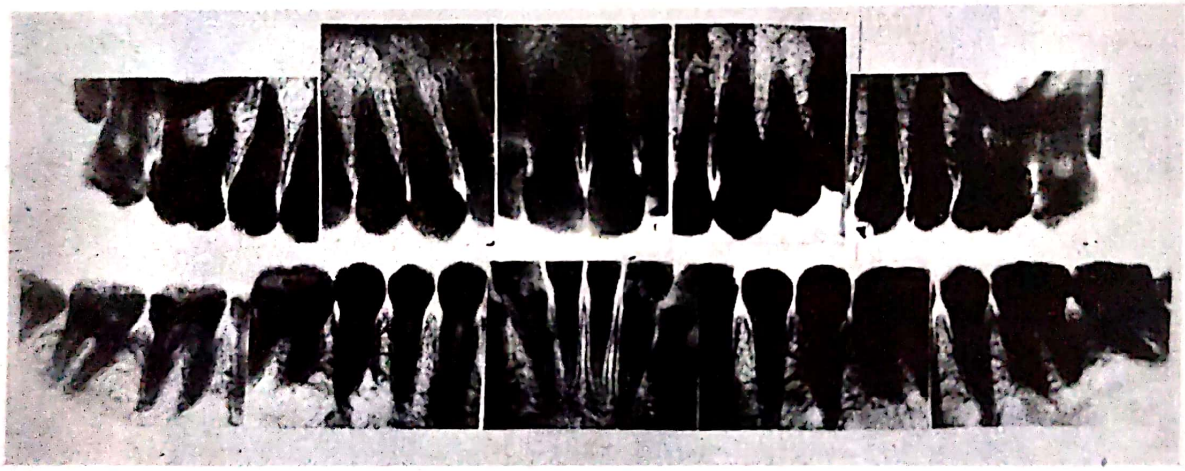

B

Fișa nr. 49. — prezintă un aspect de ocluzie frontală « profundă-acoperită »

Iată un aspect de ocluzie în zona frontală, atît de adîncă, încît incisivii maxilari, în actul ocluziei, traumatizează, în zona opusă, mandibulară, papilele și marginea mucoasei gingivale.

Din cauza traumatismului, mai ales, în actul prehensiunii alimentare și al masticației, mucoasa gingivală, numai la acest nivel, o găsim congestionată, iritată și chiar ici-colo, discret ulcerată.

Observația clinică din imaginea A, completată cu examenul radiografic al sistemului osteo-alveolar al ambelor arcade, imaginea B evidențiază **aspectul de integritate** morfo-structurală osteo-alveolară.

Scanned with OKEN Scanner

În concluzie, cu tot traumatismul exercitat asupra zonei frontale a parodontului mandibular, în stare statică și funcțională, totuși acesta nu a provocat leziuni mai complexe ale integrității structurii osului parodontal. Aceasta se reduce la o simplă leziune superficială a mucoasei gingivale. Deci au fost realizate **fenomene parodontopatice simptomatice**, de natură traumatică, și nicidecum aceste traumatisme, cu toată acțiunea lor îndelungată și persistentă, nu au provocat procese disbiotrofice osteo-alveolare evolutive « esențiale », așa cum insistă în teoria etiopatogenică partizanii concepției localiciste, cînd vorbesc de rolul microtraumatismelor ca factori parodontopatogeni.

Desigur că acest aspect cu fenomene simptomatice care jenează mult actele funcționale, prezentînd și un aspect de conformație interocluzală disgrațios, impune preocupări de remediere de natură ortodontică, prin elemente protetice de înălțare a ocluzei respective.

Scanned with OKEN Scanner

PARTEA A III-A

Asistenţa practică, metodologică, parodontologică

Scanned with OKEN Scanner

Capitolul 1

Metodica practică parodontologică generală

Odată expuse, teoretic, principiile cardinale ale metodologiei parodontologice în cap. 1 și 2 ale primei părți din această lucrare, iar în partea a II-a, elementele pe care se bazează iconografia ce ilustrează, explică și documentează, cu eventualități cazuistice exemplificative concrete și concludente, **concepția noastră orientativă în problemele parodontologice,** în cele ce urmează vom jalona modul cum **se desfășoară practic activitatea noastră parodontologică** și cum credem că ar fi bine ca ea să se practice, pentru a se realiza eficiența cea mai satisfăcătoare, atît pentru pacient, cît și pentru cel care este chemat să-și consacre eforturile acestor preocupări.

Pentru a ne găsi în contextul acestei lucrări, să presupunem că același pacient X, pe care l-am prezentat la începutul acestor expuneri, de această dată alarmat de perspectiva implicațiilor la care ar putea duce manifestările parodontopatice de care suferă, **s-a prezentat la consultațiile noastre, în Centrul de Parodontologie.**

Pe baza unei îndelungate experiențe și plină de observații și învățăminte științifice și mai ales practice, vom arăta jaloanele după care este condus acest caz, de la prima consultație și pînă la completa lui vindecare, **bineînțeles presupunînd și trecînd cu el prin cele mai importante și caracteristice eventualități ale patologiei parodonțiului, care, mai obișnuit și mai frecvent,** ar putea fi depistate sau întîlnite în activitatea de fiecare zi.

Scanned with OKEN Scanner

Vom arăta într-un mod concludent și sub toate detaliile cum este practicată **prima consultație**, pe care o considerăm **sumară și de orientare** și cum procedăm cînd pacientul revine la a doua consultație, după ce și-a făcut examenul **radiografic** al întregului sistem odonto-parodontal (bilanțul radiografic).

Prima ședință, a primei consultații. Odată pacientul așezat pe fotoliul dentar, i se iau cîteva date sumare pentru a fi înregistrate și consemnate în scriptele respective (vîrstă, profesie, locul de muncă, adresa de acasă și de la locul de muncă, telefoanele respective). Înainte de orice examen îl ascultăm să ne spună în ce constă necazul sau suferința care l-a determinat să vină la consultație, fie din proprie inițiativă, fie dirijat pentru consultație și tratament. Din cele ce ne relatează pacientul, în consensul concepției noastre, deducem că el suferă de o afecțiune parodontală, adică o parodontopatie. După modul de manifestare (așa cum am menționat în această lucrare) poate fi vorba de manifestări atribuite, uneori, unor **factori provocatori sau determinanți, cunoscuți**, constituind **categoria parodontopatiilor simptomatice**, începînd cu cele mai simple leziuni ale mucoasei gingivale, pînă la gingivitele cu complicații osteo-alveolare, uneori foarte grave. Alteori, ar putea fi vorba de **categoria parodontopatiei esențiale**, afecțiune care este atribuită **unor factori organici predispozanți, favorizanți, stress-anți și determinanți** necunoscuți — încă ipotetici și foarte mult discutați chiar de cele mai înalte foruri cu preocupări de studii și cercetări parodontologice. Am încercat în partea a II-a a acestei lucrări să ilustrăm și să demonstrăm ceea ce era de afirmat pe un număr de fișe iconografice, grupate pe categorii parodontologice distincte și concludente, întocmite cu explicații detaliate corespunzătoare, fișe care trec în revistă majoritatea manifestărilor parodontologice, dintre cele care pot fi mai frecvent întîlnite în activitatea oricărui parodontolog consacrat pentru astfel de probleme.

Prin examenul stomatologic odonto-parodontal care i se face pacientului, în mod sumar în această primă ședință, chiar de la prima vedere ne putem da seama dacă este vorba de o afecțiune a parodonțiului, manifestată sub multiple aspecte (denudare, lizereu gingivitic sau inflamație accentuată a mucoasei gingivale, cu sau fără pungi pioreice, deplasări migratorii, eventual dezechilibru interocluzal al arcadelor odontale etc.), fiecare manifestare cu implicațiile corespunzătoare odontale sau buco-odontale.

În cadrul acestei prime consultații, indiferent în ce ar consta leziunea sau manifestarea pentru care pacientul solicită să fie consultat, nu insistăm prea mult asupra unor subtilități exploratorii odonto-parodontale, asupra mobilității odontale și a gradului ei, asupra stabilirii echilibrului sau dezechilibrului ocluzo-articular în stare statică sau funcțională etc. NU, deoarece după acest **examen sumar**

Scanned with OKEN Scanner

și orientativ, dirijăm pacientul la cabinetul de radiografie, pentru a i se face așazisul **bilanț radiografic**, adică radiografiile întregului sistem odonto-parodontal, fie panoramic, fie radiografii în serie, pe grupe odonto-parodontale.

De îndată ce s-a făcut acest examen radiografic, pacientul revine pentru a **doua ședință**, în cadrul căreia de astă dată i se face examenul parodontologic, complet, cu consemnarea datelor din toate punctele de vedere, pe **fișe parodontologice speciale**. Această întocmire a fișei **se face numai atunci cînd cazul, prin natura leziunilor și manifestărilor respective, va trebui să fie luat în asistență parodontologică propriu-zisă.**

Cînd nu este cazul și aspectul problemei se poate lămuri sau rezolva imediat, chiar în aceeași ședință, prin una din modalitățile pe care le vom arăta în capitolul următor (detartraj), demontarea unei proteze, badijonaj dezinfectant etc., atunci nu i se mai întocmește fișa specială, ci rămîne numai cu înregistrarea în scriptele activității, menționîndu-se cele constatate și diagnosticul, precum și modul în care a fost rezolvat.

Ședința a II-a, ședința în cadrul căreia îndrumați de aspectul constatat pe imaginile radiografice, adică dacă este vorba de o parodontopatie esențială, se completează examenul clinic odontal în special cu explorarea parodonțiului.

În această ședință sînt consemnate în fișa parodontopatică, elementele reținute din anamneza cazului, punctată în audierea ei, ici și colo, cu precizări asupra datei de debut a manifestărilor, asupra condițiilor sau împrejurărilor în care au apărut unele elemente, dacă acestea sînt atribuite vreunui factor oarecare etc. De asemenea, se insistă investigator asupra modului cum au evoluat manifestările respective de la debut și pînă în momentul consultației, precum și asupra unor eventuale încercări de tratament etc. Acum se face examenul **clinic** parodontologic care, de astă dată, consemnîndu-se tot ce se constată patologic, va fi completat cu acte exploratorii asupra aspectului mucoasei gingivale și papilelor sale interodontale, denudarea sau nu a elementelor odontale, asupra stării ocluzale, asupra stabilității statice și funcționale a elementelor odontale, asupra existenței tartrului dentar, asupra eventualelor pungi pioreice, asupra profunzimii, topografiei acestor pungi, ca și a produsului lor de secreție etc. Aceste date sînt coroborate și cu **aspectele constatate pe imaginile radiografice** pentru care fapt aceste imagini trebuie, **prin tehnică desăvîrșită**, să ne redea perfect structura osului alveolar. Pe baza acestor date anamnezice, clinice și radiografice se pune problema diagnosticului, adică a punerii în practică a **principiului discernămîntului** de interpretare, încadrare și sistematizare anatomo-clinică a aspectului parodontopatic.

Scanned with OKEN Scanner

Astfel, se realizează în mod concludent stabilirea diagnosticului uneia din eventualitățile parodontopatice, ca și încadrarea manifestărilor respective, după natura cauzală și aspectul patologic, fie în categoria **parodontopatiilor simptomatice**, fie în **categoria parodontopatiei esențiale** — uscată (apioreică) sau umedă (pioreică). Cînd, prin elementele constatate, aspectul complexului odonto-parodontal, așa cum demonstrăm prin cazuistica din fișele iconografice din cap. 5 nu se încadrează în nici una din categoriile patologice «simptomatice» sau «esențiale», trebuie să-i definim, și acestui aspect, cadrul nosologic (așa cum am făcut la fiecare fișă), pentru a lămuri și liniști pacientul nostru care trăiește sub obsesia eventualității, așa cum i s-a spus, că-și va pierde dinții prea timpuriu. Lămurindu-l **vom preveni**, așa cum de foarte multe ori am constatat (fapt subliniat și în fișele respective), aplicarea diverselor modalități ineficiente de tratament.

În asemenea împrejurări, aspectele imaginilor radiografice, **sînt cele care ajută și confirmă diagnosticul prezumptiv** bănuit în prima ședință de **consultație orientativă.**

Cu toate că am mai subliniat în alt capitol rolul și valoarea imaginilor radiografice odonto-parodontale, **pentru stabilirea diagnosticului diferențial,** totuși pentru a ușura eforturile parodontologului considerăm că nu greșim prea mult, dacă reactualizăm problema atunci cînd prin confruntare punem una lîngă alta imagini ilustrative ale **celor 3 aspecte** importante radiografice: **aspectul normal, aspectul disbiotrofic și aspectul atrofic involutiv.** Prin posibilitatea de comparație pe care ele îl prezintă, se poate discerne evident ce este, cum se prezintă un **aspect normal parodontal,** în raport cu un **aspect parodontopatic esențial** și ambele în raport cu aspectul radiologic al **atrofiei involutive,** element **stigmat de alarmă al fenomenelor de senescență,** care deja și-au imprimat organic implicațiile disfuncționale în conformația morfo-funcțională a parodontului.

FIȘA NR. 50

A

A 1

A 2

Scanned with OKEN Scanner

B

B 1

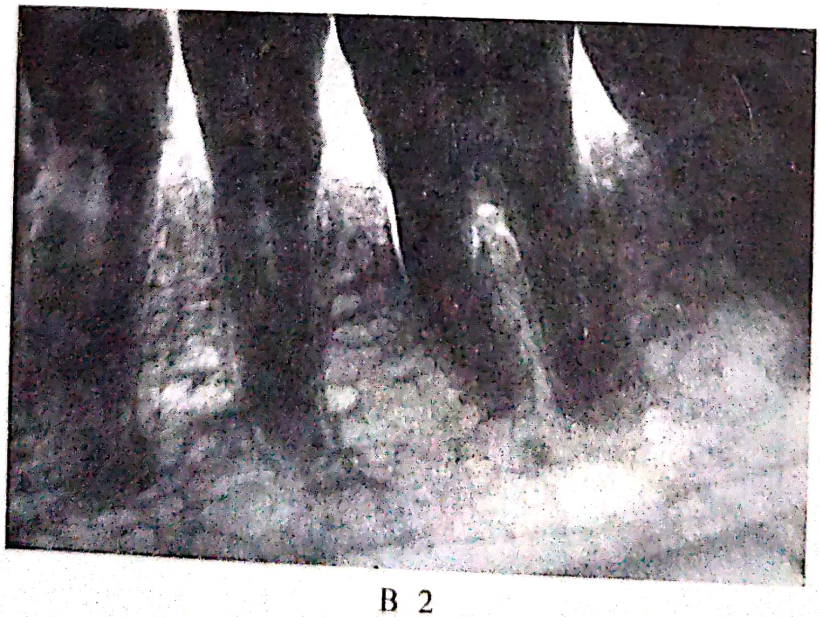

B 2

Scanned with OKEN Scanner

C

C 1

C 2

Scanned with OKEN Scanner

Fișa nr. 50. — prezintă aspecte radiologice de confruntare între aspecte normale, disbiotrofice esențiale și atrofice involutive

Imaginile A, A_1 și A_2 prezintă **aspectul normal** al parodonțiului osteo-alveolar în zonele frontale superioară și inferioară, ca și în zona premolaro-molară. **Limbus**-urile septurilor interalveolare au înălțimea normală: **corticala** osului este **intactă** pînă în vîrful septului.

Imaginile B, B_1 și B_2 prezintă aspectul osului alveolar în **procesul disbiotrofic evolutiv-esențial,** în zonele similare. Estomparea osteolitică a septurilor este un element patognomonic. Se constată lipsa oricărei reacții care să delimiteze tendința distructivă a procesului — **apatie vitală organică.**

Imaginile C, C_1 și C_2 prezintă aspectul **atrofiei involutive,** în zonele similare; stigmat osteo-alveolar al fenomenului de senescență timpurie.

Limbus-urile septurilor interalveolare sînt **reduse în înălțime, dar nu au conformația distrusă.** Osul alveolar își are redusă înălțimea și ponderea, dar contururile sînt respectate (corticala delimitatorie).

În concluzie, odată pacientul examinat parodontologic, confruntînd datele reținute din anamneză, sub aspect buco-odonto-parodontal, cu datele clinice generale și locale și mai ales cu aspectele din imaginile radiografice, putem aprecia și cadrul nosologic al afecțiunii sale.

Astfel, din acest punct de vedere, așa cum am arătat la începutul acestei lucrări, sînt 3 mari categorii de eventualități sub diverse manifestări în care avem posibilitatea să încadrăm pacientul. Aceste eventualități în ordinea incidenței morbidității respective, pot fi:

— ori este vorba de o **parodontopatie simptomatică,** atribuită unei cauze bine definite;

— ori este vorba de o **parodontopatie esențială evolutivă;**

— ori este vorba de un **aspect parodontal,** care nu are nimic comun cu stările patologice din primele două categorii, dar așa cum demonstrăm prin cîteva exemplificări cu fișe iconografice, în partea a II-a, cap. 5, așa cum se prezintă, la prima vedere, ele pot crea grave confuzii de interpretare, ceea ce poate duce la unele implicații de ordin terapeutic, foarte regretabile.

Vom expune în următoarele două capitole, 2 și 3, metodica practică de asistență a cazurilor depistate și încadrate **în categoriile parodontopatiei simptomatice și parodontopatiei esențiale.**

Scanned with OKEN Scanner

FIŞA NR. 51 (a)

FIŞA PARODONTOPATICĂ
ESENŢIALĂ

1. Numele şi prenumele .....
Vîrsta ..... Ocupaţia .....
Adresa ..... telef serv.
Data ..... „ acasă

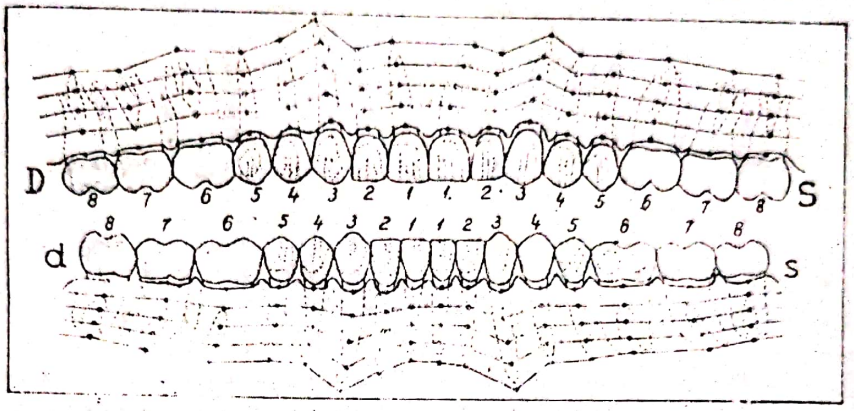

2. DIAGNOSTIC — aspectul clinic, stadiul evolutiv, etc. .....

3. ANAMNEZA — debutul şi modul de apariţie şi manifestare al primelor simptome (foetor, sîngerări spontane sau provocate gingivale, sensibilitate gingivală, dureri la masticaţie, nevoia de a strînge dinţii, cracmente în ATM), etc. .....

4. EXAMEN LOCAL

1. *Ex. Odontal* (în raport cu leziunile parodontale) : starea şi tipul ocluzal, migrări, denudări, mobilitate, lipsuri, leziuni peri-apicale sau coronare, elemente protetice, etc. .....

5. 2. *Ex. Parodontal* — aspectul gingiei marginale : culoare, retracţii, edemaţiată, hipertrofiată, hiperplaziată, ulcerată, sîngerîndă la atingeri, pungi purulente, etc. .....

6. 3. *Ex. Radiografic* — aspectul distrofiei, localizat, generalizat, vertical, orizontal, etc. .....

I. P. Tiparul — cd. 352/1971

Fişa nr. 51. — prezintă modelul fişei parodontopatice după care se desfăşoară activitatea parodontologică.

În întocmirea acestei fişe (a şi în continuare b pe pagina următoare, prin punctele enumerate de la 1 pînă la 15), s-a avut în vedere principiul simplificării, coordonat cu acel al înregistrării

FIȘA NR. 51 (b)

7 **EXAMEN GENERAL**

1. ***Condițiile Mediului și ale Mediului de viață și activitate***
Viața sedentară, agitată, existența traumelor psihice, stări psihastenice, surmenaj fizic, alimentația, viața sexuală, etc.

8. 2. ***Elemente predispozante organice generale*** după :
a. ***Antec. ereditare*** (tare moștenite, ca : obezitate, diabet, hipertensiune esențială, parasimpatie esențială, etc.

9. b. ***Antec. personale*** — sarcini, fracturi, infecție bacilară, alte maladii, surmenaj, insomnii psihastenii, etc.

10 3. Elemente survenite drept consecințe ale unor *corelații de concomitență* etio-patogenică : nevroze, stări demineralizante, endocrinopatii, diabet, etc.

11. 4. *Probe de laborator :* urină, singe (VSH, hemograma, ureia, probele hepatice, glicemia, *calcemia*, și fosfatemia), salivă (enzimele) etc. tensiunea arterială, electro-cardiograma, etc.

TRATAMENTE

12 TRAT. GENERAL (în corelație cu factorii prezumptivi sau depistați)

13 TRAT. LOCAL — *gingivo-alveolar și odontal*

a. *Trat. pre-operator :*
— instructaj asupra naturei maladiei, evoluției ei cât și asupra noțiunilor de igienă buco-dentară (periaj, paste și apa de gură, utilizarea și nocivitatea scobitorilor etc.) ;
— detartraj ;
— asanarea focarelor și leziunilor odontale;
— asanarea mucoasei gingivale lezate cât și a pungilor piorelce ;
— îndepărtarea elementelor protetice fixe : etc.

b. *Trat. chirurgical : — data și natura operațiilor aplicate*

14 OPERAȚIA ARCADEI SUPERIOARE
OPERAȚIA ARCADEI INFERIOARE
alte operații
TRAT. POST-OPERATOR
a. imediate
b. tardive

15 CONTROALE POST-TERAPEUTICE (în timp)
a. Clinice
b. Radiologice
c. Biologice

celor mai concludente date, legate de procesele disbiotrofice și manifestările respective clinice parodontopatice esențiale.

Scanned with OKEN Scanner

FIŞA NR. 52

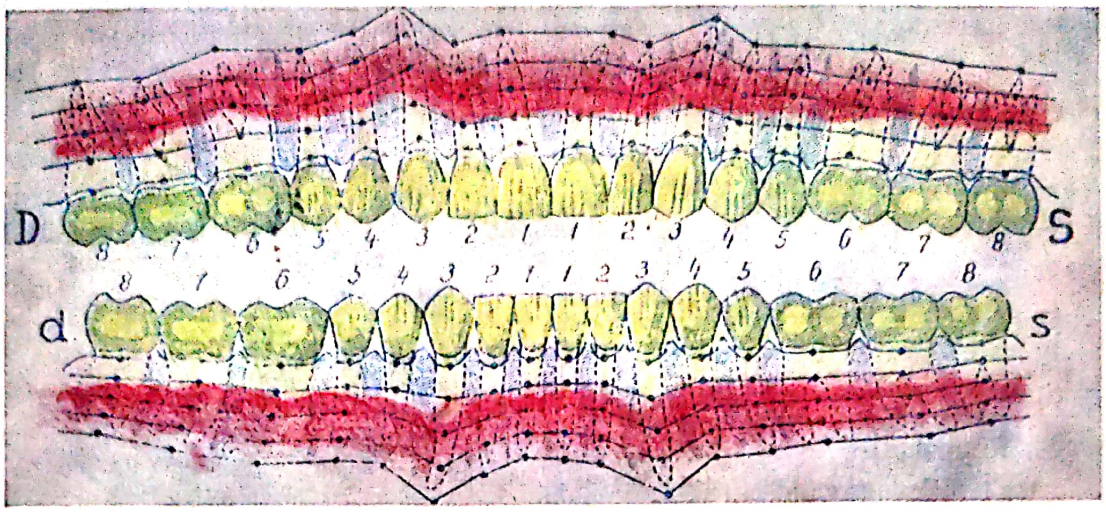

Fişa nr. 52. — Exemplu de grafic parodontopatic « esenţial », întocmit după studierea aspectelor disbiotrofice evolutive, de pe imaginile radiografice făcute în serie, pe grupe odonto-parodontale parodontopatice.

Odată întocmită această fişă, cu datele menţionate mai sus, dat fiind faptul că concepţia noastră consideră că la baza declanşării procesului disbiotrofic cu manifestările sale gingivo-osteo-alveolare cu implicaţii şi odontale (de migrare, mobilitate şi expulzare) şi de întreţinere a evoluţiei agravante a acestor manifestări, **se găsesc cu preponderenţă factori organici generali, atît predispozanţi, cît şi disfuncţionali şi dismetabolici, unde acţiunea stress-**urilor **mediului de viaţă şi activitate au o mare importanţă,** pacientul, în special în vederea unei asistenţe metodice şi eficiente, este dirijat la specialităţile în cauză, pentru **examene complementare** neuro-endocrine, cardio-vasculare, gastro-intestinale, probe de laborator etc. Desigur, cu ocazia acestor examene, constatîndu-se unele stări patologice, latente sau manifeste, pacientului i se va prescrie şi o asistenţă corespunzătoare.

Prezentăm în continuare **schemele de protocol,** după care **se orientează colaboratorii noştri, medicul internist şi cardiolog,** precum şi **neuro-endocrinologul,** în examinarea complementară a parodontopaţilor cu aspecte « esenţiale », în vederea depistării şi apoi a asistenţei unor fenomene patologice ale terenului organic respectiv, căruia i s-ar fi depistat vreo manifestare disfuncţională sau patologică deosebită, care în vederea unei asistenţe parodontopatice eficiente, în mod obligator trebuie administrată ca modalitate pregătitoare actelor operatorii, după metoda noastră.

Scanned with OKEN Scanner

FIȘA NR. 51 (b)

7 EXAMEN GENERAL

1. *Condițiile Mediului și ale Mediului de viață și activitate*
Viața sedentară, agitată, existența traumelor psihice, stări psihastenice, surmenaj fizic, alimentația, viața sexuală, etc.

8. 2. *Elemente predispozante organice generale* după :
a. *Antec. ereditare* (tare moștenite, ca : obezitate, diabet, hipertensiune esențială, parkinsonism, tie esențială, etc.

9 b. *Antec. personale* — sarcini, fracturi, infecție bacilară, alte maladii, surmenaj, insomnii, psihastenii, etc.

10 3. Elemente survenite drept consecințe ale unor *corelații de concomitență* etio-patogenică : nevroze, stări demineralizante, endocrinopatii, diabet, etc.

11. 4. *Probe de laborator* : urină, singe (VSH, hemograma, ureia, probele hepatice, glicemia, *calcemia*, și fosfatemia), salivă (enzimele) etc. tensiunea arterială, electro-cardiograma, etc.

TRATAMENTE

12 TRAT. GENERAL (în corelație cu factorii prezumptivi sau depistați)

13 TRAT. LOCAL — *gingivo-alveolar și odontal*
a. *Trat. pre-operator* :
— instructaj asupra naturei maladici, evoluției ei cît și asupra noțiunilor de igienă buco-dentară (periaj, paste și apa de gură, utilizarea și nocivitatea scobitorilor etc.) ;
— detartraj ;
— asanarea focarelor și leziunilor odontale;
— asanarea mucoasei gingivale lezate ca și a pungilor purulente ;
— îndepărtarea elementelor protetice fixe : etc.
b. *Trat. chirurgical* : — *data și natura operațiilor aplicate*

14 OPERAȚIA ARCADEI SUPERIOARE
OPERAȚIA ARCADEI INFERIOARE
alte operații
TRAT. POST-OPERATOR
a. imediate
b. tardive

15 CONTROALE POST-TERAPEUTICE (în timp)
a. Clinice
b. Radiologice
c. Biologice

celor mai concludente date, legate de procesele disbiotrofice și manifestările respective clinice parodontopatice esențiale.

Scanned with OKEN Scanner

Examenul clinic și paraclinic privind parodontopatia esențială în sensul concepției și metodei « Osipov-Sinești»

— protocoale, referate —

Examenul medical va cuprinde:

— tipul constituțional;

— antecedente personale — insistîndu-se în special asupra momentelor de **stress;**

— examenul clinic general.

În cadrul examenelor pentru **probele vegetative,** se va face:

Studiul reflexelor vegetative, care va cuprinde:

A. **Reflexele:**

a) reflexul oculo-cardiac,

b) reflexul sino-carotidian,

c) reflexul solar.

B. **Probe farmacologice:**

a) proba atropinei combinată cu ortostatism,

b) probe biochimice,

c) metabolismul bazal.

Examenul clinic general completat cu examene de laborator, va cuprinde:

— Electrocardiograma.

— Ionograma completată în mod obligatoriu cu calcemia.

— Hemograma, V.S.H., glicemia.

— Probe de disproteinemie, uree, bilirubina.

— Examen sumar de urină.

Examenul clinic și explorările neuro-endocrinologice privind parodontopatia esențială în sensul concepției și metodei « Osipov-Sinești»

Scopul: depistarea și eventual tratamentul endocrin al unor stări patologice de interferență clinică și relații etiopatogenice între unele endocrinopatii și tulburări parodontopatice esențiale, care au la baza lor procese evolutive disbiotrofice.

Examenele și explorările cuprind:

— **Tulburări neuro-vegetative** din cursul unor disfuncții endocrine.

— **Stări dismetabolice** din cursul unor disendocrinii (tulburări ale metabolismului glucidelor, lipidelor, protidelor și în special al celui mineral: calciu, fosfor etc.).

Scanned with OKEN Scanner

Metode: Cercetări clinice și paraclinice privind:

Glanda endocrină	Investigație
Hipofiza	Radiografia șeii turcești
Tiroida	Metabolism bazal Iodocaptare Colesterol
Paratiroida	Calciu ionic Calciurie Fosforemie Magneziemie Electromiogramă
Suprarenala	Ionogramă Hidroxisteroizii — de bază — după stimulare cu ACTH
Gonade	Examenul citohormonal Hormonii gonadotropi Fenolsteroizii Pregnandiolul
Cercetări neuro-endocrine	Electroencefalograma

Scanned with OKEN Scanner

Metodica practică în parodontopatiile simptomatice

Acest capitol, dacă ținem seama de considerațiile expuse în « Parodontopatia esențială », ca și în capitolele expuse anterior, în lucrarea de față, prin amploarea teoriilor de interpretare și a metodelor de tratament pe care le impun aspectele **manifestărilor parodontopatice simptomatice**, atribuite deci unor multiple și foarte variate cauze cunoscute, reprezintă însuși **obiectul preocupărilor parodontologice ale tuturor partizanilor concepției localiciste.**

Dată fiind valoarea incontestabil de prestigioasă a acestor partizani, existenți în toate marile Centre din lume, în care sînt discutate problemele parodontologice, cauzele de apariție, evoluție și manifestare, cît mai ales modalitățile de asistență, prin cercetări clinice, experimentale, referate, conferințe, colocvii, simpozioane, congrese, mese rotunde etc., aproape totdeauna, toate discuțiile **se refereau la capitolul manifestărilor simptomatice.** Căci manifestările parodontopatice simptomatice, prin morbiditatea procentuală foarte crescută, prin modul simptomatic sub care apar, atribuite totdeauna unor cauze evident cunoscute, prin evoluția și modul lor de manifestare clinică, radiologică etc., sînt cele care aduc succese terapeutice concludente, concrete și eficiente.

Manifestările care constituie **cadrul parodontopatiei esențiale**, în consensul concepției noastre, expusă cu detalii în « Parodontopatia esențială », se fundamentează, prin ipoteze plauzibile, **pe rolul predispozant, favorizant și determinant al factorilor organici generali, rolul predispozant al terenului organic la diverse stări patologice. Din cauza nesocotirii principiului discernămîntului de interpretare și sistematizare anatomo-clinică pe baza elementelor etio-patogenice, radiologice, biologice,**

anatomopatologice, ca și al **eclectismului terapeutic**, concludent și eficient rezolvat prin metoda noastră operatorie, toate încercările parodontologilor, toate teoriile lor **de interpretare, prin discuții de multe ori pline de ipoteze, ca și toate eforturile lor pentru a găsi modalități de rezolvare terapeutică eficientă sînt soldate cu eșecuri și dezamăgiri.** Aceste eșecuri se datoresc tocmai faptului că, în mare, la prima vedere, ambele aspecte — « simptomatice » și « esențiale » — s-ar confunda oarecum între ele, dacă sînt privite numai sub aspect clinic și superficial. Sub aspectul realității patologice, însă, prin analiza fiecărui element, așa cum am menționat și subliniat în alt capitol, **există totuși o deosebire categorică** între tabloul **parodontopatiei simptomatice** și a celei **esențiale**, fie el clinic, radiologic sau biologic.

De aceea, datorită profundului respect pe care îl port în conștiința mea, iluștrilor mei predecesori, care și ei la vremea lor au lucrat, dar în condiții precare, lipsite de posibilități de investigare clinică, radiologică, biochimică etc., ținem să subliniem că predecesorii noștri, au avut dreptate atunci cînd au emis **teorii localiciste** și ca urmare a acestora, au creat sub forma de tatonare, metode de tratament care pentru acele timpuri, păreau logice. Deoarece, însă, în unele împrejurări, asemenea metode erau aplicate mai mult la întîmplare decît fundamentat, **deci nu corelau cu realitățile patologice corespunzătoare**, desigur că nu realizau totdeauna ceea ce se aștepta de la ele. Astfel de succese, sau insuccese, se pot explica astăzi, prin faptul că ei examinau și diagnosticau o manifestare parodontopatică, numai prin mijloace elementare, atît prin **anamneză**, cît și prin observații clinice asupra evoluției leziunilor, confirmate și infirmate prin **probe terapeutice.** Actul așa-zisei « parodontoparametrii », pentru ei, dar nu și pentru contemporanii noștri, era o probă deosebit de importantă. Această probă de investigație se făcea pentru aprecierea gravității și stadiului distrucției osului alveolar ca și a profunzimii și eventual conținutului pungilor pioreice. Numai prin astfel de mijloace, în aspectele parodontopatice care pentru noi astăzi reprezintă categoria « esențială », considerăm că ei se puteau orienta în găsirea unor modalități de rezolvare, poate nu de vindecare, ca în aspectele simptomatice, căci acest lucru era exclus prin ceea ce făceau. Predecesorilor noștri li se poate ierta cu toată îngăduința atunci cînd fără să cunoască concludent substratul patologiei reale a parodontului, prin modalitățile de tratament pe care le preconizau, dacă nu realizau vreun succes oricît de neînsemnat, aceste tatonări nu erau nocive, nu declanșau consecințe dezastruoase, în afară de cazurile de operații mutilante, asupra mucoasei gingivale bolnave. Prin aceste acte operatorii, pe care ei le practicau, vizau excizia mucoasei gingivale bolnave și îndepărtarea prin chiuretare a tot ce era supurație sub marginile acestei mucoase inflamate și hipertrofiate prin hiperplazia procesului cronic pe care ea îl masca în spații subiacente, devenite pungi pioreice. Așa a fost creată, în afară de chiuretajul subgingival, printre multe acte chirurgicale, gingivectomia, căreia în special Gotlieb

Scanned with OKEN Scanner

i-a sistematizat indicațiile și timpii de aplicare practică, așa a fost sistematizată practic operația cu lambou zisă radicală Neuman-Widman și așa au fost create atîtea și atîtea acte operatorii care nefiind corelate cu realitățile patologice, deseori erau urmate de eșecuri.

Noi cunoscînd tehnica aplicării lor și chiar aplicîndu-le cu indicații **eclectice stabilite**, în unele cazuri, nu le **contestăm valoarea terapeutică**, dar aplicarea lor trebuie să se facă numai cu indicații precise. Și ele, la vremea lor, prin excizia și îndepărtarea structurilor patologice, cînd nu exista radiografia odontală, cu ajutorul căreia să se pună în evidență realitatea patologică a stării osului alveolar, spre a se discerne aspectele « esențiale » de acele « simptomatice », **realizau în unele cazuri** rezultate terapeutice evidente, adică acolo unde **nu era vorba** de procese și manifestări de natură disbiotrofică evolutivă gingivo-osteo-alveolară, ci de leziuni limitate numai la structura mucoasei gingivale. În cazurile în care însă, substratul patologic aparținea unui aspect « esențial », toți au constatat că urmările acestor acte operatorii, pentru că se limitau numai la excizia și îndepărtarea leziunilor gingivale inflamatorii și supurațiilor pioreice, erau iluzorii, deoarece la scurtă vreme după operație, fenomenele patologice reapăreau în forma și gravitatea preoperatorie. Această reapariție a manifestărilor parodontopatice se datora faptului că operațiile nu **rezolvau leziunea fundamentală**, subiacentă mucoasei gingivale bolnave, adică procesul osos alveolar în plină evoluție de degradare osteolitică, de natură disbiotrofică evolutivă, proces care, în evoluția sa, trece din stadiu în stadiu, pînă la mobilitatea, migrarea și, în cele din urmă, expulzarea elementelor odontale, rînd pe rînd, pînă la drama edentației prin fenomene parodontopatice esențiale.

Bazîndu-ne pe considerațiile de mai sus, în activitatea cotidiană nu am ignorat sau minimalizat ceea ce au afirmat sau realizat înaintașii noștri, **clasicii concepției localiciste**, ca și marele lor merit de a fi discutat mereu problema și a fi ținut, în toate manifestările prestigioase, mereu aprinsă torța de lumină și stimulare a noi preocupări de observare, de studii și cercetare în această problemă, pentru a se realiza eventuale noi căi de orientare interpretativă și sistematizare și a se ajunge la crearea a noi metode de rezolvare terapeutică, pe baze de noi principii de tratament.

În consensul acestei probleme de considerare și reconsiderare se situează și problema noastră cu realizările ei. Concepția noastră aparent s-ar părea **că se situează la antipodul concepției localiciste.** În realitate ea se află **științific și practic situată alături și în continuarea concepției localiciste, completînd golul în fața cărora se opresc ca ineficiente, toate teoriile și eforturile parodontologilor adepți ai concepției localiciste buco-odontale.**

Scanned with OKEN Scanner

În cele ce urmează, nu numai din respect faţă de ce au scris şi au expus în diverse ocazii, cu manifestări parodontologice, înaintaşii noştri, ca şi cei contemporani, dar şi pentru respectarea unui **principiu fundamental în munca de cercetare, de creare şi redactare a acestei lucrări de Metodologie ştiinţifică şi practică, de a nu compila,** lăsăm neştirbită curiozitatea cititorului care citind cele expuse de noi, să caute să răsfoiască şi să studieze, spre a se documenta, tratatele de parodontologie, precum şi toate lucrările ce s-au scris pînă în prezent, mai ales de unii parodontologi consacraţi prin înalta lor competenţă în materie. În acest mod se vor edifica ei înşişi asupra majorităţii modalităţilor de tratament, fie sub **aspect odontal** cum sînt: şlefuiri reechilibrante de ocluzii, protezări de înălţare şi reechilibrare de ocluzii, protezări restauratorii etc., fie sub **aspect parodontal:** aplicarea a numeroase modalităţi de tratament de la detartraj manual sau ultrasonic pînă la acte foarte diverse fizioterapice — masaje sub orice formă, infraroşii, ultrasunete, diatermie, cauterizări etc. sau acte **chimioterapice,** prin administrarea unei vaste game de medicamente pe care imaginaţia industrială de produse farmaceutice cu rol bactericid şi dezinfectant, sclerozant etc. le-a creat, care să fie aplicate prin pulverizaţii, prin badijonaje, prin infiltraţii în ţesuturile bolnave etc.; sau în cazul celor cu manualitate operatorie despre practicarea **unor metode de ordin chirurgical,** cum sînt: chiuretajele subgingivale ale pungilor pioreice, exciziile de ţesuturi gingivale inflamate şi hipertrofiate, prin gingivectomie, operaţia cu lambou, frenotomiile, vestibuloplastiile etc. Toate aceste modalităţi, aplicate separat sau îmbinate între ele, cu scop terapeutic sînt meticulos, detaliat şi iconografic prezentate şi expuse în toate tratatele de specialitate.

Singurul lor mic, dar esenţial, defect constă **în faptul că sînt aplicate fără a fi precedate de un judicios discernămînt de interpretare şi sistematizare,** pentru a se şti dinainte, pe principiul eclectismului, cînd şi unde trebuie sau nu trebuie aplicate. Acestor ignorări sau nesocotinţe se datoresc atîtea eşecuri de tratament, ceea ce a determinat pe autori să facă afirmaţii procentuale în diverse ocazii că «cutare» metodă a dat rezultate eficiente în atîtea la sută din cazuri şi «cutare» numai în atîtea la sută. Această prezentare în procentaj, bineînţeles, era în raport cu incidenţa morbidităţii parodontopatice întîlnită în activitatea autorului, care fără discernămînt şi eclectism terapeutic, aplică empiric şi la întîmplare, una sau mai multe din metodele de tratament descrise în partea I-a a acestei lucrări.

Înainte de a trece mai departe la preocuparea de a expune metodica preocupărilor noastre în practica parodontologică, găsim interesant şi foarte lămuritor, fără a cădea în păcatul compilaţiei, să redăm aici modalităţile de tratament în parodontopatii, după cum au fost redate (1943) de dr. H.J. Schmidt (Stuttgart-Degerloch) în revista Zahnärztliche Rundschau, Nummer 46/47, Berlin, 21 noiem-

Scanned with OKEN Scanner

brie 1943, sub titlul: «Privire generală a tratamentului paradentozei în practica zilnică» (Zusammenschau der Paradentosebehandlung in der täglichen Praxis — Ein Versuch).

Mijloace de curățire a dinților

Paste (curățitoare): Kolynos, Biox, Kaliklora, Chlorodont, Solont, Pebeco, Bombastus, Vademecum, Nivea.

Stimulente: Doramad, Paragol, Jod-Kaliklora.

Solvente ale tartrului dentar: Solvolith, Emsolith, Solidox.

Paste ce împiedică formarea tartrului: Pasta Norsico.

Prafuri: Lacalut, Carnodont, Meeresschlick.

Ape de gură:

Dezinfectante: Inspirol, Odol .

Stimulente: Paradentosan, Spagyro-Mundwasser, Vokalin.

Băi de gură și ceaiuri:

Rp. (după Jaeger): Fol. Melissae, Fol. Menth. pip. aa 25,0
Fruct. Anisii, Fruct. Coriandri aa 10,0
D.S. extern pentru băi de gură, intern ca ceai.
Rp. după Steiner: Hohlzahn, Urzică, Berberitza, Măcieș, Zinnkraut, Ringelblume
D. S. extern de 3 ori pe zi o linguriță la un pahar cu apă, ca infuzie.

Paste pentru masaje:

Ad-Muc-Paste, Inspirol, Dentiform, Kavosan, Cebion, Fibrochinin, Alveoloactiv, Rosa Canina-Teep, Cevidan-Gel, Carbo coffea, Carbo-Perdyna

Mijloace cauterizante:

Para-Muc, LPC-Paste, Goka-Milchsäure, Sulfuraeth.

Stimulente regeneratoare de țesuturi: Dunlop-Paste, Trikrezol-Formalin, Chlorzink, Levitbarpin.

Tratamentul prin substanțe gazogene:
După Dunlop, Cytozon, Chlorgaz-azot.

Prin injecții:

Stimulente: Vaduril, Cebion, Redoxon.

Injecții cu vaccin: Seroterapie după Ganslmayer No. 600, Antivirus după Besredka, Dermatropin, Dentschman-Serum, Novatropin, Autovaccinație.

Autohemoterapie: autohemoterapie simplă, autohemoterapie + raze ultraviolete, autohemoterapie + raze cu lampa Baktophos.

Tratamentul prin raze:

Höhensonne, Ulvir-Sonne, raze ultraviolete, diatermie, curenți de înaltă frecvență, lampa Perihel, masaj electric după Horvath.

METODE CHIRURGICALE:

Chiuretaje (Younger), gingivectomie (Gottlieb), alveoloplastie (Hylin), operație radicală (Neumann), **operația după Osipov-Sinești**, cauterizare (Römer), diatermie chirurgicală.

Scanned with OKEN Scanner

Medicamente adjuvante:

Vitamine: Cebion, Redoxon, Cantan, A. T. 10, Skottin, Sanastol, Vogan, Detativ, Levurinose, Benerva, Betabion, Betaxin, Vigantol.

Preparate de calciu: Calcipot, Trikalkol, Cal-Med, Calciophyl, Kalkfluorid, Radiostol

Preparate combinate: Vaduril, Paradenyl, Eusovit, Condossan, Mutosan.

Alimente suplimentare:

Alimente vegetale, legume, fructe, zeamă de fructe.

Cure alimentare:

Mîncare vegetariană, consistentă, variată, cure de post, dietă.

Dietetică după:

Hulin, Heinrich, Fuchs, Karsten (Z.R.-1938, Nr. 26), Hasseld (Dent. Cos. 1933, Nr. 5), Euler, Wehrmacht (Parad. 1938, Nr. 1), Steiner, Lempke (Z. R. 1940, Nr. 3), Davidoff (D.Z.W. 1939, Nr. 30), Adler (D.Z.W. 1938, Nr. 38), Bircher (Parad. 1941, Nr. 5), Sebba (Z. Stomat. 1937, H. 23).

Tratamentul tehnic:

Ligaturi: ligatură cu sîrmă şi fir de mătase. Pansament de buzunar, după Elkan. Şină cu scară de sîrmă după Mamlok-Grünbergers.

Pansament cu şină: după Falk.

Şină de sîrmă: Selbach.

Şină fixă: după Case-Sex-Burkhardt, Resch; Carmichael-Rank; Trueman-Witkowski; Rhein, Stein; Wustrov, Weigele.

Şine mobile: după Elbrecht, Schalow.

Şine inelare.

Şine prinzătoare, şine Pellkofer.

Alte mijloace adjuvante:

Tratamentul intestinal: Mutaflor (Hippokrates-1939, H. 43); usturoi (Z.R. 1940, nr. 45); clisme; post.

Băi integrale: Palestra — baie de molift, băi de flori de fîn; băi parţiale şi integrale; băi schimbătoare (cald-rece), băi de aburi, duşuri.

Sport: fugă, sport după Suren, excursii, mişcări libere, mişcări pentru respiraţie, înot.

Ape minerale: Izvorul Daimler, Cannstatt, Biskirchner Karlssprudel, Dürkheimer Maxquelle, apă de mare.

Masaje: automasaje după Suren; masaj sport după Suren; ciupituri parţiale şi ale întregului corp.

Influenţe psihice: veselie, rîs, bună dispoziţie la lucru; somn, lecturi bune; muzică; camarazi.

Vom expune, în continuare, raportîndu-ne la fişele iconografice cazuistice din partea a II-a a lucrării noastre, modul cel mai simplu şi schematic, aşa cum practicăm noi, aplicînd majoritatea metodelor localiciste de rezolvare a aspectelor **paradontopatice simptomatice,** mai importante şi mai frecvent întîlnite în activitatea noastră.

Vom începe cu aspectele parodontopatice simptomatice sau secundare cele mai simple, atribuite unor cauze cunoscute, adică unor inflamaţii parodontale,

Scanned with OKEN Scanner

trecînd apoi din aspect în aspect, din ce în ce mai complicate, pînă la manifestările cele mai grave care, în vederea rezolvării lor terapeutice, impun preocupări din cele mai laborioase și uneori suficient de complexe.

La baza **metodicii practice în parodontopatia simptomatică**, ca în toată patologia umană stau, așa cum am expus în prima parte a acestei lucrări, cele două condiții cardinale:

1 — **principiul discernămîntului de interpretare** și **sistematizare** în categorii parodontopatice și

2 — **principiul asistenței prin metode eclectice**, aplicate în strînsă corelație cu realitatea leziunii și aspectelor de manifestări patologice.

1. Pe considerentul **discernămîntului**, încadrăm în categoria **parodontopatiilor simptomatice** toate leziunile parodontale și manifestările respective, legate de factori cauzali cunoscuți sau definiți cum sînt:

a) **de natură toxică sau toxi-inflamatorie;**

b) **de natură inflamatorie**, fie prin nesocotirea elementarelor reguli de igienă bucală **(schmutz pyorrhoe)**, fie datorită unei septicități a mediului bucal, datorită diverselor circumstanțe, uneori **organice generale** — ca în stările diabetice, uremice, maladii febrile, discrazii, sarcină etc. — alteori **locale** — ca în distrucțiile multiple odontale neasanate, depozite de tartru, proteze conjuncte sau adjuncte defectuos executate sau aplicate și necurățate de resturi alimentare etc., așa cum căutăm în limita posibilităților editoriale să exemplificăm pe fișele iconografice din partea a II-a a acestei lucrări;

c) **de natură microtraumatică**, fie nevrotică cu scrîșnituri tip bruxism nocturn, ticuri, obiceiuri urîte, scobit nervos interodontal etc., fie **prin proteze conjuncte** (coroane, punți, dispozitive coronoradiculare etc.) defectuos concepute, executate sau aplicate, fie **prin proteze adjuncte**, care în special prin croșetele lor defectuos confecționate și plasate, traumatizează și lezează parodontul atît direct, cît și indirect prin intermediul elementelor odontale, fenomene demonstrate concludent pe fișele iconografice nr. 22 și 23;

d) alteori, așa cum vom arăta pe legendele unor fișe, intervin concomitent o complexitate de factori de natură diferită (citați deja în alt capitol) ceea ce face ca prin îmbinarea acțiunii lor, **care poate coincide și cu unele stări organice generale**,

Scanned with OKEN Scanner

să determine, deseori, manifestări din cele mai grave şi complexe, care din punctul de vedere al asistenţei, impun eforturi laborioase pentru a fi remediate.

2. **Principiul eclectismului,** în problemele de rezolvare terapeutică, a manifestărilor « simptomatice », are în primul rînd drept element principal şi aplicabil tuturor manifestărilor simptomatice aforismul: **sublata causa tollitur effectus,** adică primul obiectiv al asistenţei constă în îndepărtarea sau în rectificarea factorului care a favorizat şi determinat starea parodontopatică diagnosticată. Apoi, aşa cum am încercat să arătăm cu fiecare exemplificare pe fişe iconografice, căutăm, nu la întîmplare, ci după principiul discernămîntului, să încadrăm fiecare caz **într-un plan de tratament adecvat,** căruia îi aplicăm una din metodele deja cunoscute, create şi practicate în mod curent în activitatea cotidiană parodontologică, **care să fie în strînsă corelaţie** cu leziunea şi manifestarea corespunzătoare parodontopatică, provocată de factorul cauzal depistat prin anamneză sau prin examen clinic şi radiografic odontoparodontal.

Cunoscînd vastul material al literaturii de specialitate, care se referă la problemele parodontopatice, în special la cele de tratament, firul gîndirii eclectice de a găsi ca aplicabilitate şi eficienţă cea mai adecvată modalitate de tratament, ne conduce la rezolvarea terapeutică a fiecărui caz, aplicînd practic metoda a cărei eficienţă nu comportă nici un fel de discuţie îndoielnică. Autorii partizani ai **concepţiei localiciste,** dat fiind că trăim într-o contemporaneitate cînd omul, prin natura ritmului său de viaţă, este grăbit şi doreşte fără pierdere de timp să-şi rezolve necazurile sale, sînt preocupaţi, mai ales, să găsească şi să concretizeze, practic, nu numai cele mai eficiente modalităţi de rezolvare terapeutică, dar şi cele mai la îndemînă pacientului. Aici, în acest sens de rezolvare practică sînt dirijate preocupările parodontologice cu precădere, cele de ordin ştiinţific fiind situate de foarte multe ori pe plan secundar.

Noi, în activitatea noastră, schematic şi practic procedăm cu fiecare caz prin măsuri **generale** şi, de la caz la caz, prin **măsuri speciale.** Adică practicăm o modalitate de **asistenţă generală, comună în toate cazurile** şi apoi ne orientăm asistenţa în mod particular în fiecare caz, în raport cu natura şi caracterul fiecărei leziuni şi manifestări. Vom face expunerea noastră, cu riscul de a ne repeta, corelată cu exemplificările din capitolul 5, partea a II-a (fişele iconografice demonstrative).

Metodica practică prin modalităţi generale

a) Înainte de toate, pe cît posibil pe baza principiului enunţat, preconizăm **îndepărtarea factorului cauzal,** pentru a se înlătura efectele lui nocive. Apoi pentru

împrejurări cînd pacientul prin specificul profesiei sale, în ateliere și laboratoare cu emanații de produse toxice, în mine cu manipulări de minereuri cu conținut, în special de plumb, bismut, mercur etc., muncește deci în mediu toxic și nociv, pe baza legislației actuale a protecției muncii, se dau indicații pentru ameliorarea condițiilor de muncă și protejarea celui în cauză cu mijloace de protecție față de astfel de factori nocivi vieții și activității sale.

b) Îndepărtarea, în una sau două ședințe, a concrețiunilor tartrice fie manual, cu instrumentarul confecționat sub diferite forme în vederea acestui scop, fie cu ajutorul echipamentului ultrasonic. Oricît de atentă și îndemînatică ar fi această manevră de îndepărtare a tartrului, care este aderent de suprafața smalțului și cimentului radicular, marginea mucoasei gingivale ca și papilele respective interodontale, vor fi ușor lezate ulcerate. De aceea în afară de periajul polizant al suprafețelor rugoase rămase după îndepărtarea tartrului (atunci cînd el este efectuat cu instrumente manuale), actul detartrajului este completat cu badijonarea zonei gingivale respective cu o soluție care să aibă proprietăți astringente, dezinfectante și sclerozante. După o îndelungată experiență, alături de a altor confrați la care ne raliem, considerăm că formula medicamentoasă cea mai indicată pentru badijonarea mucoasei gingivale, în orice împrejurare, fie inflamatorii, fie toxiinflamatorii, fie ulcerative indiferent de cauză, o considerăm următoarea:

Rp. **Clorură de zinc** 20 g
Oleum menthae 3 g
Oleum anisi 1 g
Apă distilată 100 g
Ds. pentru badijonaje gingivale după indicații.

c) Aplicarea unui instructaj, demonstrat practic pe machete, asupra regulilor de igienă bucală cotidiană, prin care se dau pacientului îndrumări precise asupra practicii periajului corect odontoparodontal, completat cu considerații asupra materialelor necesare, cu rostul fiecăruia — periuțe, paste, ape de gură, soluții medicinale cu rol terapeutic etc.

d) Avertismente asupra semnificației și luării în considerație a oricărei leziuni care ar putea apărea la orice nivel al mucoasei bucale, gingivale, linguale sau labiale, leziuni care s-ar părea că persistă la tratamentele obișnuite sau eventual s-ar agrava, pentru care fără întîrziere să se prezinte la consultație. Acest punct este un valoros obiectiv în eforturile luptei contra cancerului, de depistare în stadiile precancer a leziunilor aparent neînsemnate.

e) În măsurile generale, ca o completare a asistenței particulare, **nu sînt de nesocotit**, atunci cînd condițiile de organizare și dotare o permit, în vederea stimulării și redresării vitale a mucoasei gingivale lezate:

Scanned with OKEN Scanner

— folosirea a cîtorva şedinţe de raze infraroşii sau ultrascurte, în cazurile de inflamaţii mai ales acute; acestea vor diminua suferinţele şi vor grăbi retrocedarea fenomenelor inflamatorii;

— **spray**-urile cu diverse substanţe dezinfectante sau cu ape minerale radioactive, în staţiuni balneare cu astfel de stabilimente;

— masaje gingivale prin pulverizaţii sub presiune a unei soluţii cu ozon, perhidrol etc., sau prin folosirea unor dispozitive vibratorii asupra mucoasei gingivale şi a papilelor sale interodontale.

Metodica practică specială şi particulară de la caz la caz

Vom începe cu prezentări iconografice ilustrative a unor exemple de aspecte simptomatice de la cele mai simple, pînă la cele mai complicate, specificînd prin numărul legendei fiecărei fişe, modalitatea de asistenţă aplicată în fiecare caz, conform principiului eclectic.

a) PARODONTOPATIA SIMPTOMATICĂ TOXI-MEDICAMENTOASĂ (fişa nr. 13)

Aşa cum se ştie, multe substanţe din compoziţia unor medicamente, pe lîngă alte căi de eliminare, se elimină şi la nivelul marginii mucoasei gingivale periodontale. Aceasta se datoreşte tocmai structurii terminale vasculare reduse la tunica endarterială. Această eliminare îşi va lăsa cartea de vizită nu numai a caracterului compoziţional, determinînd pe marginea mucoasei gingivale periodontale un lizereu specific elementului respectiv (saturnic, bismutic etc.), dar va altera şi troficitatea structurii marginale a mucoasei, tocmai din cauza trecerii prin structura sa a substanţelor toxice, diminuîndu-i astfel vitalitatea şi rezistenţa la astfel de substanţe toxice. De aceea, sub acţiunea toxică a elementului care se elimină prin mucoasa gingivală, la început impregnîndu-se cu elementul nociv, acesta se congestionează, se edemaţiază apoi se ulcerează şi va sîngera la cea mai uşoară atingere.

Aşa s-a întîmplat şi în eventualitatea cazuistică a exemplului materializat pe fişa menţionată. I s-au prescris şi administrat timp de 2 săptămîni zilnic, doze masive de cloramfenicol, provocîndu-i-se ceea ce ne arată **figura A din fişă.**

Aşa cum am menţionat în fişă, din punctul de vedere al asistenţei, i s-a întrerupt administrarea medicamentului respectiv, i s-au îndepărtat depozitele minime de tartru din zona frontală, i s-au făcut badijonaje gingivale de 2 ori pe zi **loco dolenti,** din soluţia cu clorură de zinc, iar ca tratament la domiciliu, i s-au prescris

băi bucale cît mai calde cu ceai de **camomilla**, repetate de 3—4 ori pe zi. După cîteva zile starea locală a revenit la normal (așa cum de altfel se poate deduce din **imaginea B**, după tratament).

b) PARODONTOPATIA SIMPTOMATICĂ INFLAMATORIE GINGIVITICĂ AGRAVATĂ ȘI CU OSTEITĂ MARGINALĂ

(fișa iconografică nr. 15)

Bolnavul care vine pentru a fi examinat, așa cum demonstrează imaginile fișei respective, prezintă un tablou simptomatic mai grav și mai complex parodontopatic, din care cauză mărturisim că prin elementele patologice, ele se puteau preta la o **confuzie de diagnostic diferențial** între manifestările simptomatice și cele esențiale, care, fără un discernămînt meticulos puteau să ducă la complexe și inutile modalități de tratament, adică să se aplice un tratament pentru o manifestare parodontopatică esențială deși nu era cazul, deoarece prin **proba radiologică** s-a confirmat că era vorba de o manifestare simptomatică.

Iată elementele principale reținute din fișa iconografică întocmită prin examenul pacientului: **anamneza:** febră 37°,8—38°,5, suferințele, cu dureri parodontale, au început cu circa 2—3 săptămîni în urmă; prin natura condițiilor de viață și muncă, pacientul își neglijează foarte mult igiena bucală, iar de cînd îl dor și îi sîngerează gingiile el nu mai practică nici un fel de igienă, ceea ce a făcut să i se agraveze și mai mult suferințele; adenopatie palpabilă și dureroasă, submandibulară.

Clinic: odontal — cîteva distrucții odontale în stare de resturi radiculare; 3 coroane din viplă defectuos adaptate la colet; absență a migrării și mobilității odontale; minime depozite de tartru pe fața lingual a zonei frontale inferioare; **parodontal** — mucoasa gingivală cu papilele interodontale a ambelor arcade inflamate și tumefiate, cu zone ulcerate și sîngerînde la atingere; o ușoară secreție seropurulentă pe toată întinderea lizereului gingivitic.

Așadar o serie de elemente patologice care, la prima vedere, ne fac să ne gîndim, cu multă probabilitate, la o parodontopatie esențială. Dar dacă acordăm importanța cuvenită unor anumite cauze din anamneză care, depistate și analizate clinic, vedem că justifică încadrarea cazului în aspectul «simptomatic». În astfel de împrejurări patologice intervine rolul hotărîtor și de importanță preponderentă a **probei radiografice** odontoparodontale, pentru a stabili diagnosticul și a defini încadrarea manifestării în categoria corespunzătoare, urmare căreia apoi să i se administreze și asistența eclectic stabilită.

Examenul radiografic: așa cum am încercat să demonstrăm în fișa iconografică, imaginile radiografice ne pun în evidență, indubitabil, existența unor **leziuni ale**

Scanned with OKEN Scanner

septurilor alveolare de tip osteitic marginal, cu **fenomene de reacție condensatorie — delimitatorie** a procesului nociv inflamator, care se deosebesc de aspectul de **osteoliză** (în estompare), lipsit de reacție vitală care să delimiteze focarul (element patognomonic al leziunilor « esențiale »).

Deci pe baza caracterului aspectului radiografic al septurilor osului alveolar, coroborat cu elementele anamnestice și clinice, stabilim că este vorba la acest caz, de o **manifestare simptomatică** de natură inflamatorie complexă, rezolvabilă prin modalități obișnuite și cunoscute și nu poate fi vorba de un aspect parodontopatic esențial care să necesite, datorită unei interpretări superficiale, în afară de o completare laborioasă a fișei, dar și de o serie de examene complementare neuroendocrine, interne, biologice etc., precum și de o modalitate de tratament mult mai complexă și inutilă, așa cum vom arăta în capitolul următor.

Sub aspectul rezolvării practice a asistenței, am procedat în acest caz în felul următor: extracțiile resturilor radiculare ale distrucțiilor odontale; demontarea coroanelor defectuos adaptate; detartraj, apoi badijonaje insistente și meticuloase cu soluția expusă mai sus (clorură de zinc și alte ingrediente). La domiciliu, pacientului i se prescriu băi bucale calde din ceai de **camomilla,** de 4—5 ori pe zi; începe să pună în practică igiena bucală după un instructaj bine explicat și demonstrat pe machetă. După 4 zile de tratament inflamația se ameliorează evident, pacientul își reia munca, iar după 12 zile, totul a intrat în ordine, după care i se dă pacientului, la ultima ședință, un instructaj detaliat asupra igienei bucale, care să fie completată seara și dimineața prin clătirea gurii cu o diluție din apa de gură medicinală « OSSIDENTA ».

Deci așa cum reiese din cele de mai sus și « proba terapeutică » la acest caz a confirmat diagnosticul « simptomatic » față de cel « esențial ».

Trebuie să subliniem cît s-ar fi complicat lucrurile dacă s-ar fi trecut cu superficialitate asupra semnificației unor elemente, fie clinice, fie radiologice, confundîndu-se aspectele parodontopatice simptomatice cu cele esențiale, diagnosticînd și deci tratînd una drept cealaltă!

c) PARODONTOPATIA SIMPTOMATICĂ, PRIN MANIFESTĂRI INFLAMATOR-IRITATIVE GINGIVALE DE NATURĂ TARTRICĂ

(fișele iconografice nr. 16, 17, 18 și 18 a)

Considerăm aspectele imaginilor din fișele menționate suficient de concludente. Fiecare fișă demonstrează rolul tartrului în provocarea unei parodontopatii, atît sub aspect **gingivitic,** cît și **osteitic** prin lezarea **limbus**-urilor interalveolare,

Scanned with OKEN Scanner

unde **reacția de recondensare delimitatorie a osului** confirmă caracterul « simptomatic», în raport cu cel « esențial», de estompare osteo-alveolară, unde în astfel de împrejurări, eventualitatea suprapunerii tartrului în focarul disbiotrofic gingivoalveolar, **ar brusca fenomenele evolutive,** iar îndepărtarea tartrului ar constitui **numai un act terapeutic paliativ** și de pregătire pentru actele operatorii, ceea ce în aspectele « simptomatice» atribuite acestor concrețiuni, simpla îndepărtare a tartrului și dezinfecția locală, urmate de igienă bucală supravegheată, rezolvă starea patologică în mod eficient.

d) PARODONTOPATIA SIMPTOMATICĂ DE NATURĂ PROTETICĂ
(fișele iconografice nr. 20, 21, 22 și 23)

Dacă clinic și radiologic se constată că este vorba de un traumatism al parodontului care provoacă mobilitatea elementului odontal și, **indirect,** lezează parodontul osteo-alveolar respectiv, leziune provocată de un defect de execuție și adaptare a unui element protetic conjunct (fișele 20 și 21), un microtraumatism al unui element protetic conjunct cu acțiune de suprasolicitare (fișa 22), un defect protetic adjunct defectuos conceput, executat și adaptat, care lezează **direct** structura parodontului, sau **indirect** aceeași structură, prin presiune odontală printr-un croșet greșit aplicat (fișa 23), aspectul se va încadra numai în **categoria parodontopatică simptomatică.**

Totuși, nu trebuie să nesocotim eventualitățile patologice în care asemenea microtraume de natură protetică intervin **suprapunîndu-se peste tabloul evolutiv al unei manifestări parodontopatice esențiale.** O astfel de eventualitate va brusca evoluția disbiotrofică, grăbind astfel dezastrul edentației parodontopatice. Socotim că asemenea eventualități au făcut ca mulți dintre confrații parodontologi să confunde sub aspect etiopatogenic, aspectele manifestărilor parodontopatice, afirmînd drept cauză etiopatogenică a parodontopatiei esențiale, **microtraumele** de natură protetică, cînd realitatea este alta și cînd asemenea microtraumatisme depistate în anamneza sau în examenul clinic al unei parodontopatii esențiale **trebuie considerate ca elemente de agravare** a evoluției disbiotrofice evolutive.

Am ținut să facem această subliniere, pentru a nu se da loc, așa cum de foarte multe ori am întîlnit, la confuzii de interpretare, care implicit au atras după ele implicații mai ales sub aspect terapeutic.

Sub aspect terapeutic și în cazurile din fișele iconografice prezentate sînt aplicate modalitățile generale de asistență locală parodontopatică, expuse mai sus, ca și acte speciale — așa cum am arătat în legenda fiecărei fișe iconografice întocmite, spre care facem trimiterea în vederea documentării. Adică, în primul rînd

Scanned with OKEN Scanner

îndepărtarea elementului protetic care a cauzat leziunea, detartraj (unde este cazul), precum şi prescrierea unei igiene bucale atente. Igiena bucală va trebui completată, în asemenea împrejurări, cu **băi bucale** cît mai calde posibil, nu numai cu substanţe cu rol dezinfectant, dezodorizant sau sclerozant, repetate de cîteva ori pe zi, ci şi cu ceaiuri, cît mai calde posibil, **revulsive şi stimulante.** Asemenea ceaiuri, de exemplu de **Flores Chamomillae,** prin căldura şi produsul lor **azulen** şi **apigenina,** activează circulaţia la nivelul zonei odontoparadontale, ceea ce va favoriza şi grăbi **fenomenele structurale biotrofice vitale şi de apoziţie minerală,** ducînd la recondensarea focarului parodontal osteorarefiat, urmat de restabilirea fixităţii statice şi funcţionale a elementului odontal. Asemenea fenomene de refixare odontală ne vor permite, după un interval de timp, aşa cum am menţionat în fişele respective, să reprotezăm zona arcadei maxilare sau mandibulare respective.

e) PARODONTOPATIA SIMPTOMATICĂ PRIN HIPERTROFIA HIPERPLAZICĂ A MUCOASEI GINGIVALE

(fişele iconografice nr. 19 şi 43)

Iată aspecte, cu **indicaţiile categorice ale gingivectomiei.** Sînt aspecte patologice ale mucoasei gingivale ce reprezintă eventualităţile parodontopatice, care se pot rezolva terapeutic **numai prin excizia procesului patologic hipertrofic-hiperplazic.** Facem menţiunea că în ambele aspecte — una, hiperplazie gingivală difuză, leucozică monocitară şi cealaltă biofiziologică (sarcină), exciziile mucoasei hiperplaziate au dat **rezultate relative.** Relative, deoarece la un interval de timp nu prea îndepărtat, mucoasa gingivală a început să se rehipertrofieze, fapt care ne-a obligat să frînăm dezvoltarea ei, prin cauterizări insistente şi repetate cu o soluţie concentrată de clorură de zinc, formulată mai sus.

În concluzie, din cele expuse în coroborare cu exemplificările iconografice, conturăm rezumativ discuţiile ştiinţifice, experimentale şi aplicaţiile practice în problemele parodontologice duse de adepţii **concepţiei localiciste.** În cadrul acestui material, aşa precum am arătat, se găsesc manifestări parodontopatice pe care noi le etichetăm ca « simptomatice », ele fiind etiopatogenic atribuite unor cauze complexe şi multiple, dar totdeauna bine cunoscute şi uşor evidenţiabile prin examene clinice şi radiologice, confirmate în cele din urmă prin probe terapeutice eficiente. În astfel de împrejurări, factorii organici generali **pot avea cel mult un rol agravant prin predispoziţia structurală, labilă şi susceptibilă, marginal terminală, a conformaţiei parodontului.**

În cadrul acestei concepţii localiciste, trebuie încadrate, ca să fie corect afirmat, tot ce s-a vorbit despre parodontopatii atît ca interpretare localicistă a

Scanned with OKEN Scanner

aspectelor de manifestare, cît și ca modalitate de rezolvare terapeutică corespunzătoare. Aici se găsesc situate toate ipotezele localiciste etiopatogenice afirmate și susținute de protagoniștii concepției respective — inflamatorii, toxi-inflamatorii, iritații prin tartru, microtraume, ticuri nevrotice, defecte protetice etc.

De asemenea, raportînd și preocupările de asistență la aspectele clinice atribuite factorilor cauzali locali, enumerați mai sus, aici în cadrul acestei teorii localiciste, se găsesc situate și aplicate toate modalitățile de tratament imaginate și create de-a lungul vremii, de autori parodontologi, de la cele mai simple și elementare principii și metode de tratament pînă la operația impresionant de mutilantă — gingivectomia, căreia, considerăm necesar să subliniem, că trebuie să i se fixeze precis locul și indicația de aplicare în practica parodontologică.

Așa cum am arătat în legendele fișelor iconografice, în manifestările simptomatice, în scop terapeutic, am aplicat și noi gingivectomia, **dar conform unor principii strict eclectice.** De asemenea, am aplicat și alte modalități de tratament ale partizanilor concepției localiciste (în limita posibilităților tehnice pe care le-am avut la îndemînă) în domeniul asistenței în această direcție, **dar totdeauna cu respectarea principiului de aplicare eclectică** (cauterizări, detartraj, masaj gingival, pulverizații, infiltrații, chiuretaj subgingival ș.a.).

În problema parodontopatiei esențiale, care, prin elementele ei clinice, etiopatogenice, anatomopatologice, radiologice, biologice, neurohormonale etc., **depășește cadrul concepției localiciste** — concepție care, așa cum am arătat, reduce totul la cauze și fenomene locale, cele generale considerîndu-le că ar avea doar ici și colo un rol mai mult agravant, iar în ceea ce privește partea de rezolvare terapeutică, **totul se oprește,** afirmîndu-se că este vorba de o maladie incurabilă.

Concepția noastră, **prin teoria etiopatogenică a factorilor organici generali predispozanți, disfuncționali și dismetabolici, bruscați de acțiunile stress-ante ale condițiilor de viață și activitate** caută să completeze — și chiar completează concret și concludent — golul în fața căruia teoriile localiciste rămîn dezarmate.

Materialul concepției noastre a fost expus în lucrarea « Parodontopatia esențială » iar sub aspectul metodicii sale practice, va fi expus în capitolul care urmează.

Scanned with OKEN Scanner

Capitolul 3

Metodica practică în parodontopatia esenţială

În acest capitol vom prezenta partea practică, în sens metodologic, a concepţiei noastre, atît sub aspectul complex al modalităţii de tratament general, endocrin etc., cît şi local prin expunerea practică a metodei noastre operatorii, partea teoretică fiind expusă sub toate detaliile ei în lucrarea « Parodontopatia esenţială ».

S-ar fi putut întîmpla ca pacientul nostru X pe care l-am prezentat ca model biologic cazuistic expus în primele pagini ale acestei lucrări, după examenul clinic, completat cu cel radiologic, să nu se încadreze ca să se rezolve în conformitate cu indicaţiile pentru parodontopatiile simptomatice, arătate în capitolul precedent. Ci, ca urmare a unui atent şi meticulos discernămînt al elementelor depistate şi consemnate din anamneza sa — să constatăm că este vorba de ceva mult mai complicat — o viaţă şi activitate trăită în condiţii plină de **stress**-uri la tot pasul, iar prin **examenul** clinic meticulos să depistăm un teren organic labil şi susceptibil, prin acţiuni **stress**-ante, la diverse stări disfuncţionale neuro-vegetative ca şi dismetabolice, respectiv şi disbiotrofice. De asemenea, din aspectul imaginilor radiografice a parodontului să deducem existenţa unor **fenomene de osteoliză în estompare marginală, pe fondul disbiotrofic evolutiv al apatiei vitale,** iar prin studierea examenelor complementare organice generale, cum ar fi cele de ordin neuro-hormonale, cardio-vasculare, gastro-intestinale, confruntate cu rezultatul probelor de laborator (hemogramă, V.S.H., calcemie, fosfatemie, glicemie etc.), să ajungem

să ne facem convingerea că pacientul nu este un caz cu manifestări simptomatice, ci un **caz exemplificativ**, tipic, care aparține **categoriei parodontopatiei esențiale.**

Deci avem în față, de astă dată, un caz cu o parodontopatie esențială. Să expunem metodica practică de rezolvare terapeutică a unui asemenea caz, ca și a celor similare lui, în activitatea noastră, și care modalitate o considerăm după experiența noastră îndelungată încununată de eficiență și plină de satisfacții, care poate fi practicată de toți cei care și-ar consacra preocupările studiilor de cercetare și de rezolvarea terapeutică a acestei probleme.

Metodologic, pacientul care fusese examinat sumar și orientativ, revenit la consultațiile noastre cu bilanțul radiografic odonto-parodontal, pe baza căruia i se confirmă diagnosticul bănuit după elementele sumare din anamneză și din cele depistate clinic, menționate mai sus, conchidem că suferă de parodontopatie esențială. Așa stînd faptele, se întocmește **fișa parodontopatică,** în care i se vor consemna toate datele clinice și radiologice legate de aspectul disbiotrofic evolutiv odonto-parodontal.

Pe baza studierii aspectelor din imaginile radiografice avînd memorizată «imaginea de proporționalitate», adică a împărțirii, pe bază de experiență oculară, în 4 segmente, înălțimea parodontului osteo-alveolar se va trasa, pe schema odontoparodontală din fișa parodontopatică, **graficul parodontopatic, parodontograma** adică delimitarea marginală a nivelului de estompare în care am surprins și depistat pe aceste imagini, osul alveolar, în evoluția degradării sale osteolitice disbiotrofice evolutive.

Deoarece manifestările patologice de ordin general, cardiovasculare, neuro-endocrine, neuro-psihiatrice, etc. se găsesc într-o corelație de morbiditate cu manifestările parodontopatice esențiale, deosebit de crescute procentual, — în vederea rezolvării unei asistențe cît mai eficientă, atît sub aspect local — parodontal, cît și sub aspect organic general, în vederea îmbinării acestor două modalități de asistență (local și general) într-un mod perfect coordonat, am solicitat colaborarea unor personalități medicale care prin competența lor în specialitățile respective, să ne ajute în realizarea acestor obiective majore de asistență.

Urmare acestui apel de colaborare, am găsit înțelegere, interes științific deosebit și sprijin în activitatea noastră, atît din partea distinsului coleg cardiolog dr. Gh. Tache, ca și din partea acad. prof. dr. St. Milcu, directorul Institutului de Endocrinologie, împreună cu colaboratorul său dr. Th. Spandonide.

Scanned with OKEN Scanner

Prezentînd problemele sub diverse aspecte, prin prisma corelațiilor pe care le pot avea manifestările parodontopatice esențiale, fie prin concomitență, fie prin interdependență sau sub-dependență, cu multiple manifestări ale patologiei organismului, dintre care problemele endocrinologice și cele cardiologice, ar avea o preponderență atît ca frecvență cît și ca gravitate, s-a ajuns la stabilirea unor norme de colaborare, care să fie cît mai eficiente în rezolvarea cazurilor parodontopatice esențiale.

Astfel, **sub aspect cardiologic** dat fiind frecvența unor stări cardiopatice, uneori deosebit de îngrijorătoare, dar care nu apar pe primul plan al celui în cauză care este parodontopat, decît numai atunci cînd asemenea eventualități cardiopatice au ajuns într-un stadiu grav, ceea ce ar face ca oricînd acestea ar putea să expună operatorul la o surpriză din cele mai neplăcute, — s-a stabilit ca, **nici un parodontopat** nu trebuie supus chiar la cel mai elementar act operator, decît numai după ce i s-a făcut **un examen-test cardiac** — clinic și E.K.G. (electro-cardiograma).

În acest mod, prin depistarea oricăror stări disfuncționale sau leziuni organice (hipertensiune, aritmii, leziuni valvulare, bloc de ramură, etc. etc.), acestea de către cardiolog, imediat vor fi supuse asistenței respective, și vor fi supuse actelor operatorii, numai după ce colaboratorul nostru cardiolog, prin tratamentul aplicat, va stabili indicația operației sau contraindicația ei.

Numai în acest mod, prin această prețioasă colaborare, chirurgul parodontolog, este pus la adăpost de orice accident nefast, intra-sau postoperator.

Pentru a arăta marea valoare a colaborării cardiologului în activitatea parodontologică, și pentru a documenta confrații care își vor consacra activitatea, mai ales chirurgiei parodontopatiei esențiale, am solicitat colaboratorului nostru să întocmească un referat detailat și documentat asupra problemelor cardiopatice care ar putea avea concomitență de corelație patologică, cu manifestările parodontopatice esențiale.

Colegul dr. Tache în colaborare cu dr. Oltea Ileana Tache și dr. Ion Chirman, au întocmit un referat cu titlul

Importanța testărilor cardiovasculare în chirurgia parodontopatiilor

Acest referat a fost prezentat și la Prima reuniune parodontologică românească din 23 sept. 1978, care a avut loc în Municipiul Focșani.

Cum acest referat considerăm că prezintă un material deosebit de valoros și important pentru practicienii parodontologi, înțelegem să-l prezentăm întocmai așa cum el a fost redactat de autori.

Scanned with OKEN Scanner

Actul chirurgical, indiferent de amploarea lui, comportă în sine un risc, care dacă în majoritatea cazurilor beneficiază de ajutorul imediat, restabilind echilibrul biologic, într-un număr din nefericire redus de cazuri, orice tentativă de reechilibrare, poate deveni ineficientă.

Organul care dă primele semne de neacomodare și care de cele mai multe ori ne creează probleme ce se pot sau nu rezolva, este CORDUL.

Chirurgia parodontopatiilor nu face excepție de la această regulă.

Acesta este primul imperativ a testării aparatului cardiovascular.

În al doilea rînd, testarea se mai impune și prin faptul că în chirurgia stomatologică se folosește anestezia locală cu Xilină sau Novocaină, la care în mod obișnuit se adaugă Adrenalina, substanță atît de necesară în prevenirea hemoragiilor.

Dar beneficiul care îl obținem prin acțiunea de vasoconstricție a vaselor, este contrabalansată în cazul unei afecțiuni cardiace de suprasolicitarea cordului prin:

— mărirea debitului cardiac
— mărirea forței de contracție cardiacă
— golirea cardiacă sporită pe seama sîngelui rezidual sistolic
— accelerarea frecvenței cardiace
— mărirea izolată a presiunii sistolice
— și în anumite cazuri se creează elementele necesare apariției centrilor actopici, care, la rîndul lor, pot genera tulburări de ritm de tip paroxistic, unele din ele incompatibile cu viața.

Din cauza efectelor simpaticomimetice, această catacolamină fiziologică, adrenalina are contraindicații majore în hipertensiunea arterială, angină pectorală, infarct miocardic, ateroscleroză.

În al treilea rînd, testarea aparatului cardiovascular de către specialistul cardiolog devine o măsură de precauție obligatorie, deoarece stabilind cu precizie starea fiziopatologică a cordului, vom fi în măsură de a alege momentul cel mai favorabil pentru intervenția chirurgicală.

În plus, la aceste motive se adaugă și faptul că odată cu testarea aparatului cardiovascular, pe lîngă datele clinice obținute vom fi beneficiarii unor date de laborator cu ajutorul cărora putem confirma însăși existența parodontopatiilor esențiale, existență confirmată prin aspectul electrocardiogramei, a cărei modificare va consta în alungirea duratei sistolice Q—T, alungire caracteristică stărilor de hipocalcemie constituind astfel un mijloc ajutător, pentru diagnosticul parodontopatiei esențiale.

Scanned with OKEN Scanner

Și tot ca adjuvant de diagnostic, am reținut, din observațiile clinice făcute în colaborare cu Centrul de Parodontopatie în cazurile de parodontopatie esențială, că în cadrul structurilor neuro-vegetative, vagotonicii și simpaticotonicii sînt predispuși la o frecvență cu mult mai mare de a face parodontopatii esențiale.

Explicația acestui factor de «risc mărit» constă în elementul de «stress» care are asupra organismului o influență cu mult mai crescută la aceste tipuri vegetative.

Precizarea tipului vegetativ, constituie un element auxiliar destul de prețios, în precizarea diagnosticului de parodontopatii, cu atît mai mult cu cît asupra acestor tipuri neuro-vegetative se poate exercita pînă la o anumită limită o terapie medicamentoasă ca factor ajutător al actului chirurgical.

*

În depistarea stărilor patologice ale cordului, în vederea atitudinii pe care va trebui să o luăm, electrocardiograma ne poate pune în evidență, pe lîngă aspectele normale și o sumă de aspecte patologice ca:

— Tulburările de irigație coronariană
— Blocurile de ramură
— Tulburările de ritm sporadice, paroxiste sau cu caracter permanent
— Sau aspect complet ieșit din comun, care ne pot sugera prezența unei cardiopatii congenitale.

În toate aceste situații, medicul cardiolog va avea obligația profesională de a aviza favorabil sau nu intervenția chirurgicală.

De fiecare dată, el va trebui să plece de la principiul că, eventualul succes al intervenției parodontopatice să nu fie umbrit de agravarea stării de sănătate a pacientului, prin accentuarea afecțiunii cardiopate preexistente, decelate clinic sau prin examenele de laborator.

Ceea ce nu înseamnă un imobilism total în avizarea oricărei cardiopatii prezente, ci o atitudine ce va diferenția de la un caz la altul în raport cu afecțiunea ce o prezintă și eventualul răspuns la terapia administrată în faza de pregătire a bolnavului.

Voi arăta în principiu atitudinea pe care considerăm că trebuie luată în fiecare caz în parte și care în genere a fost luată de noi în cazuri similare.

Vagotonice a căror bradicardie sinusală era sub 60 de pulsații pe minut și **simpaticotonice**, cu o frecvență de peste 90 de pulsații pe minut au devenit beneficiarii intervenției chirurgicale după prealabilul tratament vagolitic și simpaticolitic făcut de așa natură încît în cazuri de bradicardie frecvența să depășească 60 de pulsații pe minut, iar cazurile de tahicardie să fie reduse sub frecvența de 90 de pulsații pe minut.

Scanned with OKEN Scanner

În continuare vom prezenta atitudinea cardiologului, atitudine adoptată de noi în diferite cardiopatii, cardiopatii care prin natura lor devin probleme în asistența chirurgicală a parodontopatiei esențiale.

Astfel, în **blocurile de ramură** a căror cauză diferă începînd cu procesul de ateroscleroză coronariană asociat sau nu cu hipertensiunea arterială sau infarctul de miocard, sau care pot fi rezultatul unui proces de alterare miocardică produs de ischemia coronariană cronică, sau rezultatul unor intoxicații exogene sau endogene.

După cum la copii și tineri blocurile de ramură sînt consecința unor afecțiuni congenitale ale cordului, sau pur și simplu blocurile de ramură pot surveni ca o tulburare funcțională consecutivă unor tulburări de ritm, fapt ce le face să fie reversibile.

Atitudinea pe care am adoptat-o pentru fiecare din aceste cazuri a fost:

— ori de cîte ori am constatat că blocurile sînt consecința unui proces de ateroscleroză coronariană asociate cu sechele de infarct miocardic, contraindicația operatorie am considerat-o obligatorie;

— la tinerii a căror bloc de ramură reprezenta rezultatul afecțiunii congenitale, s-a căutat să se stabilească gradul de evoluție al afecțiunii congenitale și în raport cu datele obținute s-a avizat sau nu intervenția chirurgicală.

În cazul că afecțiunea congenitală a condus la fenomene acute cardiace — astm cardiac, edem pulmonar — sau la fenomene de insuficiență cardiacă cronică, intervenția chirurgicală a fost contraindicată.

În cazul în care s-a constatat o evoluție benignă sau blocul a constituit o descoperire ad-hoc, despre care bolnavul nu a știut nimic pînă la data examinării lui de către noi și nici nu a prezentat vreun simptom care să fi constituit un accident cardiac acut, de obicei s-a avizat favorabil, luîndu-se măsurile de rigoare și atrăgîndu-i-se atenția chirurgului asupra afecțiunii pe care o are bolnavul.

— Blocurile de ramură, ca rezultat a hipercalemiei, a supradigitilazării, al intoxicației cu chinidină sau procainamidă, precum și în blocurile de ramură survenite în hipertiroidie au beneficiat de intervenție chirurgicală numai după ce li s-a făcut tratamentul necesar specific, apelîndu-se cînd a fost cazul și la medicul endocrinolog.

— Toți cardiopații cu bloc de ramură reversibil după un tratament făcut de medicul cardiolog au devenit beneficiarii actului chirurgical în parodontologia esențială.

*

O altă categorie de bolnavi o reprezintă cei cu **tulburări de ritm cardiac.**

Printre cele mai frecvente tulburări de ritm se înscriu extrasistolele.

Scanned with OKEN Scanner

Caracterul de benignitate li se poate conferi numai după o examinare clinică foarte atentă.

În etiologia lor, influențele nervoase și în special tonusul vegetativ joacă un rol bine definit.

— Prin excitarea nervilor vagi și simpatici se pot declanșa extrasistole.

— Se pot de asemenea declanșa extrasistole pe cale reflexă, printr-o respirație forțată sau o excitație dureroasă plecată din alte părți ale organismului.

— Balonările gastrice, poziția de decubit, stările emotive, compresiunea intracardiacă pot produce extrasistole.

— Apariția extrasistolelor după vîrsta de 50 ani poate fi pusă în legătură cu un proces de scleroză miocardică sau cu variații în nutriția miocardului.

În tulburări endocrine — hipertiroidism, climax — ca și în administrarea unor substanțe toxice — adrenalină, nicotină, efedrină, digitală, etc. se pot declanșa extrasistole. De asemenea abuzul de cafea, ceai și alcool.

Cardiologului îi revine obligația de a da avizul cu privire la semnificația acestor tulburări de ritm și de a lua hotărîrea cu privire la avizarea actului chirurgical.

— Fiind aritmia cea mai frecventă, ce apare în circumstanțele cele mai variate, fiecare caz a fost cercetat, pentru a nu se exagera un fenomen lipsit de interes sau a se minimaliza un fapt cu semnificație deosebită.

— S-a stabilit dacă extrasistola însoțește sau nu o boală organică de inimă.

În cazul afirmativ s-a ținut seama de boala de bază, la care extrasistolele constituie un indiciu mai mult sau mai puțin grav de cointeresare miocardică.

Severitatea atitudinii s-a îndreptat către extrasistolele atriale față de cele ventriculare, deoarece ele traduc în cele mai dese cazuri o alterare miocardică.

Totodată nu ne-a scăpat nici un moment faptul că intensificarea lor poate constitui un semn premonitoriu de fibrilație atrială, după cum și faptul că apariția după efort constituie mărturia unui proces miocardic.

— Extrasistolele ventriculare care își mențin aceeași morfologie sînt în majoritatea cazurilor fără importanță.

Apariția extrasistolelor ventriculare polimorfe indică deseori o leziune miocardică avansată sau o iminență de fibrilație ventriculară.

Atitudinea noastră a diferit în raport cu stabilirea benignității extrasistoliei.

— Dacă în urma examenului nostru pe care l-am voit cît mai complet și coroborînd datele anamnestice, clinice, precum și circumstanțele în care apar, am ajuns la concluzia că nu reprezintă nici o importanță patologică, am avizat pozitiv intervenția chirurgicală.

— În cazul în care extrasistolele însoțeau o boală cardiacă și ele erau expresia unei cointeresări miocardice, avizarea s-a făcut cu mare circumspecție, după cum urmează:

Scanned with OKEN Scanner

— dacă extrasistolele se accentuau la efort sau mai ales după efort, avizul era negativ;

— dacă extrasistolele dispăreau după efort sau nu își modificau frecvența, păstrîndu-și totodată aspectul morfologic electrocardiografic, avizul era pozitiv, menționînd și aducînd la cunoștință chirurgului situația de fapt făcînd totodată tratamentul antiaritmic specific.

— Ori de cîte ori întrevedem posibilitatea ca pe fondul unei extrasistolii atriale — de apariție a fibrilației atriale — avizarea intervenției chirurgicale era negativă.

Apariția extrasistolelor ventriculare polimorfe, a căror geneză ține de leziuni miocardice avansate constituind în foarte frecvente cazuri preludiul fibrilației ventriculare, a constituit de fiecare dată o contraindicație a intervenției chirurgicale.

★

Atitudinea noastră în **fibrilația atrială.**

Fibrilația atrială ca rezultat a unei afecțiuni organice a inimii, fie însoțind o valvulopatie, fie fiind o tulburare cu caracter permanent pe fondul unei miocardoscleroze a constituit întotdeauna o contraindicație absolută.

În formele paroxistice, ca rezultat al diferitelor tulburări endocrine și în special hipertiroidie sau însoțind diferite colici ori de cîte ori nu s-a putut stabili un substrat organic miocardic, avizarea a fost favorabilă cu mențiunea de a se face tratament antiaritmic preoperator, în ziua operației și după operație cîteva zile ca măsură de precauție.

În toate celelalte tulburări sporadice de ritm, în care se includ și formele paroxistice, din necesitatea de a nu dezavantaja bolnavii parodontopați făcîndu-i să nu beneficieze de una din metodele terapeutice, cazurile au fost privite cu toată seriozitatea necesară, cu atît mai mult cu cît, însăși unul dintre componenții anesteziculuí — adrenalina — ar putea declanșa criza.

În situația cînd se decelerează din anamneză sau printr-o fericită coincidență clinică, aceste forme de tulburări de ritm, pe lîngă faptul că s-a acționat direct pentru jugularea crizei, tratamentul s-a continuat pentru preîntîmpinarea lor.

Avizarea s-a făcut ținîndu-se seama de:

1. Felul tulburării paroxistice:
   a) tahicardie paroxistică supraventriculară
   b) tahicardie paroxistică ventriculară
   c) fibrilația atrială paroxistică
2. De durata tulburării paroxistice.
3. De răspunsul la medicația aplicată în vederea jugulării.

Scanned with OKEN Scanner

4. Și ca factor deosebit, atunci cînd a existat posibilitatea decelării cauzei care a generat tulburarea care a avut ca substrat organic o cardiopatie ischemică cronică sau sechelele unui infarct miocardic, contraindicațiile au constituit atitudinea noastră.

— Ori de cîte ori am decelat o cauză endocrină — hipertiroidie-climax — sub tratament endocrin și antiaritmic pre- și postoperator am avizat intervenția chirurgicală.

— Nu s-au bucurat de avizare tahicardiile paroxistice ventriculare, pentru a înlătura dureroasa surpriză ca sub acțiunea intervenției să se declanșeze și să treacă în fibrilație ventriculară.

— De asemenea fibrilațiile atriale paroxistice a căror apariții se însoțesc uneori de microembolii a căror localizare nu o putem bănui și care pot duce la accidente deosebit de grave, au constituit întotdeauna o contraindicație.

Tulburări de conducere atrio-ventriculare

Aceste tulburări constau în:
— Blocul frust sau de gradul I.
— Blocul incomplet sau de gradul II.
— Blocul complet sau de gradul III.
Atitudinea noastră în aceste împrejurări a fost:

În blocul frust, atitudinea noastră a fost rezervată deoarece nu aveam suficiente elemente care să ne indice întinderea leziunilor miocardice și felul evoluțiilor acestor leziuni.

Am ținut seama că tulburarea de conducere nu reprezintă o leziune miocardică strict localizată, ci de cele mai multe prin leziune interesează întreg miocardul.

Ori de cîte ori am ajuns la concluzia că tulburarea de conducere este consecința unei scleroze vasculare și rezultatul unei tulburări de irigație, deci sînt create premisele instalării unui bloc de gradul II, contraindicația intervenției chirurgicale s-a impus.

— În cazul în care am concluzionat că blocul este cauzat de un proces inflamator care a cedat la tratamentul specific, am avizat favorabil intervenția chirurgicală.

În blocurile de gradul II atitudinea noastră a fost similară cu cea pe care am avut-o în blocurile de gradul I.

În blocul complet, sau de gradul III, plecînd de la faptul că în oricare dintre circumstanțe ar fi apărut blocul, el este în genere rezultatul unui proces de miocardită sau de miocardoscleroză întins, pentru a preveni apariția insuficienței cardiace, sau a dramaticului sindrom Adams-Stockes, întotdeauna am contraindicat intervenția chirurgicală.

Scanned with OKEN Scanner

Cardiopatiile coronariene ischemice cronice cu sau fără crize de angor pectoris

Le-am exlus de la beneficiul actului operator în parodontopatiile esențiale, ținînd seama că afecțiunea se datorează sclerozei coronariene în cea mai mare parte, scleroză a cărui răspuns la adrenalină este negativ, fapt ce poate duce la accentuarea cardiopatiei sau la declanșarea unor tulburări de ritm ce pot pune în pericol însăși viața pacientului.

Aspecte clinice

Dacă electrocardiograma ne-a fost de un real folos, în vederea decelării cu precizie a unei game întregi de afecțiuni cardiace, dîndu-ne posibilitatea de a aviza sau nu favorabil intervenția chirurgicală, în parodontopatiile esențiale reducînd la maxim indicele de erori, clinica își aduce și ea aportul ei direct, dîndu-ne indicații deosebit de prețioase asupra stării funcționale a cordului, situîndu-ne în situația favorabilă de a preîntîmpina greșeli pe care oricînd am putea să le regretăm.

Hipertensiunea arterială

Hipertensiunea arterială este un sindrom, în care elementul dominant constă în creșterea presiunii arteriale peste limitele considerate fiziologic, însoțită de o simptomatologie foarte variată și de cele mai multe ori în raport cu evoluția ei.

În cazul în care constatăm prezența valorilor tensionale peste valorile normale, încercăm să stabilim dacă hipertensiunea este secundară, adică dacă îi găseam cauza esențială, adică fără o cauză cunoscută încă.

Stabileam stadiul de evoluție al tensiunii arteriale și tulburările secundare pe care le-am produs la nivelul vaselor cerebrale, renale sau coronariene.

Formele de hipertensiuni maligne le-am exclus tratamentului chirurgical

Toate celelalte forme de hipertensiune esențială sau secundară, au beneficiat de avizare favorabilă, în măsura în care alterările vaselor cerebrale, renale sau coronariene nu puneau în pericol viața bolnavului și numai după ce, în urma unui tratament adecvat, valorile tensionale ajungeau în jur de 160 mm sistolica și 100 mm diastolica, ținînd seama că adrenalina influențează tensiunea sistolică și numai în mod excepțional diastolica.

— În cazul decompensării cardiace în mod obligatoriu avizarea se făcea numai după reducerea decompensării și în raport direct cu întinderea leziunii ce a dus la decompensare.

Endocarditele cronice

În cadrul endocarditelor cronice se înscriu valvulopatiile ca stenoza mitrală, insuficiența mitrală, stenoza aortică, insuficiența aortică și valvulopatiile tricuspidei.

Scanned with OKEN Scanner

Atitudinea noastră în valvulopatii a fost:

În cazul că nu prezentau semne de evoluție — bazați pe criterii de laborator — VSH, ASLO, fibrinogen și nici semne de alterare miocardică, sau semne de insuficiență cardiacă incipientă, am avizat favorabil intervenția, cu condiția ca să se facă protecția de penicilină, înainte, în timpul și după actul operator.

În valvulațiile inimii drepte organice sau funcționale contraindicațiile operatorii au constituit o atitudine de permanență, ținînd seamă că atunci cînd erau de origine organică, constituiau bariere foarte ușor de trecut în insuficiența cardiacă, iar cînd erau consecința decompensării inimii stîngi, nu se mai înscriau de la început în preocupările noastre de avizare favorabilă.

— Atenția noastră s-a îndreptat întotdeauna spre cazurile care prin ele însile sau prin eventuala intervenție chirurgicală, puteau duce la fenomene de insuficiență ventriculară stîngă, această dramă acută a inimii stîngi, atît de impresionantă clinic și cu finaluri din cele mai neașteptate.

— Ori de cîte ori întrevedem această posibilitate, contra-indicăm intervenția.

— Cu aceste cîteva observații, ce au constituit indicații de la care nu ne-am abătut, succesul actului operator a fost deplin.

— Cardiologii le vor aprecia, avînd latitudinea de a și le însuși și de a adăuga alte noi observații și atitudini care să le determine hotărîrea de a aviza sau nu intervenția chirurgicală în parodontopatii.

Considerăm, în încheiere, că este bine să reamintim dictonul atît de imperios necesar în actul medico-chirurgical:

„Primum non nocere deinde salutare"

Sub aspectul **patologiei organice** generale și în special a patologiei neuro-endocrinologice și neuro-vegetative, s-a stabilit întocmirea unui **protocol de colaborare** pe care-l prezentăm întocmai.

REPUBLICA SOCIALISTĂ ROMÂNIA
ACADEMIA DE ȘTIINȚE MEDICALE
INSTITUTUL DE ENDOCRINOLOGIE
„C.I. PARHON"
B-dul Aviatorilor nr. 34—36
București

CONVENȚIE DE COLABORARE

Între Institutul de Endocrinologie, reprezentat de acad. prof. **Ștefan M. Milcu** și Centrul de Parodontologie al Ministerului Sănătății, reprezentat de dr. **Grigore Osipov-Sinești,** s-a încheiat următoarea convenție de colaborare pe anii 1977—1978, pentru studiul în comun al factorilor endocrini și trofici care intervin în etiopatogenia parodontopatiei esențiale.

1. Se urmărește în acest mod rolul eventual al factorilor endocrini și trofici în apariția acestei afecțiuni și noi posibilități de tratament.

Scanned with OKEN Scanner

2. În acest scop se deleagă tov. dr. **Th. Spandonide** pentru examenul clinic al bolnavilor cu parodontopatie esențială și dirijarea examenelor de laborator ce se vor executa în Institutul de Endocrinologie. Bolnavii vor fi selecționați de Centrul de Parodontologie.

3. Bolnavii cu boli endocrine majore, cărora urmează să li se facă un examen parodontologic, vor fi selecționați de acad. **Șt. M. Milcu** și vor fi conduși pentru examen parodontologic, de un însoțitor din partea Institutului de Endocrinologie în fiecare sîmbătă, între orele 10 și 12.

4. Examenele parodontologice pentru acești bolnavi vor fi executate de Centrul de Parodontologie.

5. La sfîrșitul fiecărui trimestru se vor organiza întîlniri pentru examinarea în comun a observațiilor bolnavilor.

6. Valorificarea rezultatelor cercetărilor executate de ambele unități va fi efectuată în comun.

Directorul
Institutului de Endocrinologie
ss. Acad. **ȘTEFAN M. MILCU**

Șeful
Centrului de Parodontologie
ss. Dr. **GRIGORE OSIPOV-SINEȘTI**

Totodată, dat fiind faptul că colegul dr. Th. Spandonide, doctor în Științe Medicale și Cercetător Principal în Institutul de Endocrinologie, — de mulți ani colaborează cu colectivul Centrului de Parodontologie în problemele de asistență a parodontopatiilor, cu eventuale afecțiuni de concomitență endocrine și neuro-vegetative, — cu ocazia aceleași Prime Reuniuni din 23 sept. 1978, — pentru o mai pregnantă lămurire a participanților stomatologi-parodontologi, i-am solicitat să întocmească un referat detailat și documentat asupra « **Importanței testărilor neuro-endocrinologice și neuro-vegetative în manifestările parodontopatice esențiale**».

Acest referat care rezumat și-ar pierde din valoarea sa, de asemenea înțelegem să-l redăm întocmai, așa cum el a fost întocmit și redactat de autor.

« — Prin natura lor, factorii etio-patogenetici ai **Parodontopatiei esențiale** o situează printre **bolile sociale**, avînd aspecte comune, vizibile, cu **bolile cronice degenerative** sau « **bolile civilizației**». Printre factorii care ar favoriza manifestări parodontopatice esențiale putem cita: rolul important al **predispoziției ereditare**; rolul **stress**-urilor de orice fel, mai ales al celor de durată; rolul **micro-leziunilor vasculare**, rolul **dezechilibrelor neuro-psihice, endocrine, neuro-vegetative**, sau asociate: **neuro-endocrino-vegetative**. Deoarece toți factorii citați acționează un timp foarte variabil înaintea apariției tabloului clinic dat de leziunile manifeste ale parodonțiului, — corectarea lor precoce face posibilă frînarea evoluției spre stadiile înaintate ale bolii; astfel, **aprofundarea recunoașterii lor din timp permite o adevărată profilaxie a bolii.**

Deși mecanismele precise care determină constituirea Parodontopatiei esențiale rămîn încă neelucidate, totuși este știut că factorii etio-patogenici acționează

în primul rînd asupra **sistemelor coordonatoare și integratoare ale organismului** — rezultanta fiind o **patologie sistemică**, întocmai ca în bolile cronice degenerative; **leziunile parodonțiului nu sînt decît expresia locală a perturbărilor organice generale (Șt. M. Milcu).** Rezultatele certe obținute din **îmbinarea tratamentului chirurgical local cu acela general, roborant — și echilibrator — al tulburărilor neuro-endocrino-vegetative**, justifică explorările multiple, clinice și paraclinice, vizînd practic toate aparatele și sistemele organismului.

Dimensiunile problemei Parodontopatiei esențiale rezultă, după cum s-a arătat, din **caracterul său de boală de masă,** ceea ce o apropie, de asemenea, de bolile cronice degenerative.

Nu intenționăm să facem o prezentare de rezultate ale unor cercetări științifice; credem că este mai utilă precizarea poziției de pe care **lucrăm pentru creșterea eficienței terapiei bolii și pentru elucidarea etio-patogeniei sale,** în vederea coordonării reciproce a opticii celor interesați și preocupați cu asistența acestei maladii.

Caracterul « esențial » al bolii, ne pune de fapt în fața unei așa-numite « cutii negre ». Față de ea, singura soluție este să ne sprijinim pe **confruntarea între datele clinice (și paraclinice) — și rezultatele tratamentului după metoda dr. Osipov-Sinești.** Explicațiile etio-patogenice de amănunt și profunzime pot veni și mai tîrziu; importantă este eficiența terapeutică (la ieșirea din cutia neagră).

Pînă în prezent, postulatele doctorului Osipov-Sinești nu au fost infirmate de realitatea clinică, ci dimpotrivă. Întrucît unul din postulatele sale-cheie afirmă că **la baza Parodontopatiei esențiale există perturbări sistemice** — era logic să prevedem explorări pentru ansamblul organismului.

În organizarea explorărilor, am plecat de la faptul — inevitabil — că orice stare patologică — sistemică sau locală — este rezultanta a doi indici sintetici: de o parte **indicele de eficiență a reacțiilor de reechilibrare (și adaptare) ale organismului;** de altă parte, **indicele sintetic de nocivitate al agresiunilor mediului înconjurător.** În primul indice intră: **modalitățile de reacție ereditare** și **modalitățile de reacție cîștigate în decursul vieții.** În al doilea intră: **intensitatea noxelor, natura lor, durata, numărul, noutatea** etc., **existența factorilor de risc, predispozanți,** din mediu. Primul indice se concretizează mai ales în suporturile morfo-funcționale ale sistemelor coordonatoare și integratoare ale organismului: **nervos, endocrin, genetic** și **imunobiologic. Aceste sisteme sînt atît de strîns interconectate, încît o perturbare în cuprinsul unuia este totdeauna prinsă într-un lanț cauzal care conține elemente și din celelalte trei.** De aceea, mecanismele prin care perturbările morfologice sau funcționale din aceste patru sisteme generează o stare patologică, sînt foarte complexe — și devin labirintice prin interrelațiile menționate.

Realitatea activității clinice ne-a obligat să nu ne pierdem în labirint, ci să selecționăm **un număr de explorări accesibile.** Pentru selecție, am considerat că valoarea testelor clinice și paraclinice este diferită, în funcție de **participarea perturbării**

Scanned with OKEN Scanner

evidențiate — la generarea Parodontopatiei esențiale. Personal, ne-am ocupat îndeosebi de **sistemele endocrin** și **neuro-vegetativ.** Putem ierarhiza testele după scopurile lor și anume:

a) Stabilirea **patologiei neuro-endocrine** și **neuro-vegetative** capabilă să intervină **etio-patogenic** în evoluția Parodontopatiei esențiale.

b) Evidențierea **perturbărilor endocrine** și **neuro-vegetative** capabile să exercite rolul de **factori favorizanți** sau determinanți.

c) Depistarea așa-numiților **factori de risc — predispozanți,** care scad rezistența organismului la acțiunea factorilor anteriori. Unii factori de risc sînt conținuți chiar de **tipul constituțional** al subiectului considerat, prin latura sa **endocrină, neuro-psihică** și **neuro-vegetativă** — cu corelativele **metabolice, enzimatice, imuno-alergice** etc. Nu uităm că în sfera tipului constituțional intră prin definiție **caracterele ereditare.**

Valoarea testelor endocrine și neuro-endocrinologice

Deoarece procesele de osificare și **resorbție osoasă** se află în centrul tabloului de manifestări ale Parodontopatiei esențiale, vom începe printr-o expunere — sintetică — a reperelor fiziologice și fiziopatologice care ne permit să apreciem la un moment dat în ce direcție înclină echilibrul dintre ele; pentru aceasta vom începe cu:

Acțiunile hormonului paratiroidian. Sinteza și secreția hormonului paratiroidian sînt reglate de nivelul sau titrul calciului ionic; eliberarea hormonului variază în sens invers cu concentrația calciului ionic în plasmă.

Hormonul paratiroidian (HPT) are acțiune hipercalcemiantă: menține concentrația calciului ionic în limitele normalului.

HPT controlează **absorbția** și **excreția calciului, metabolismul** lui în: 1) **oase** și 2) alte organe și țesuturi — cu transport activ de calciu, respectiv în **intestinul subțire** și în **rinichi.**

În cazul **hiperproducției** de HPT se constată: **hipercalcemie și hipercalciurie; hiperfosfatemie și hiperfosfaturie; stimularea absorbției intestinale a calciului; creșterea excreției de hidroxiprolină.**

În cazul **deficitului de producție** a HPT se constată: **hipocalcemie, hipocalciurie, hiperfosfatemie, hipofosfaturie, scăderea absorbției intestinale a calciului.**

Acțiunile HPT asupra osului: accelerează resorbția (prin **acțiune complexă asupra tururor constituenților osului).**

— **Reglează activitatea celulelor osoase** și influențează asupra numărului de celule angajate, **fie în fenomenul de resorbție,** fie în cel al **formării de os** (activează

întîi osteoclastele, apoi osteoblastele) — în cazul hiperparatiroidiei, cu predominanța resorbției. Ca urmare, mobilizarea calciului din oase este intensificată, ducînd la **hipercalcemie** (acțiune antagonizată de calcitonină).

Ca și în cazul celorlalți hormoni în general, cînd aceștia ajung la suprafața celulelor țintă (în cazul de față a celulelor osoase), se produc **două fenomene primare,** esențiale:

a) **O activare a adenil-ciclazei,** urmată de **creșterea concentrației intracelulare a AMP ciclic** (3′, 5′ monofosfatului de adenozină ciclică).

b) **O stimulare a pătrunderii calciului ionic în celulă.**

c) **Creșterea AMP-ciclic stimulează ieșirea Ca din mitocondrii și contribuie la creșterea lui în citosolul celular.**

În concluzie, procesele enumerate au drept urmare o **creștere a AMP ciclic și a calciului ionic în citosolul celular.**

Rezultă pe de o parte activarea unor enzime specifice, care se manifestă prin intensificarea acțiunii AMP ciclic și deci a hormonului (resorbția și formarea de os). Pe de altă parte, același Ca ionic, printr-un mecanism de retroacțiune, inhibă adenil-ciclaza și deci formarea AMP ciclic **(în toate sistemele hormonale, respectiv în acțiunea tuturor hormonilor, s-a dovedit că o creștere a AMP-ciclic și a Ca ionic este necesară pentru ca un răspuns hormonal-celular, să poate avea loc. Cu alte cuvinte, atît AMP-ciclic, cît și Ca ionic sînt importanți mesageri secunzi în acțiunea celulară a hormonilor).**

HPT activează **adenil-ciclaza** atît în **os** cît și în **rinichi,** intensitatea efectului fiind dependentă de nivelul Ca seric, mai ales a celui ionic.

HPT afectează și matricea protidică a osului, activînd distrugerea ei enzimatică — ceea ce se manifestă printr-o **creștere plasmatică a nivelurilor hidroxiprolinei.**

Acțiunile HPT asupra rinichiului: a) **Inhibă reabsorbția tubulară proximală a fosfatului (hiperfosfaturie** cu **hipofosfatemie).** b) **Scade excreția de calciu. Efectul este depășit de creșterea calciului mobilizat din os — cu rezultat final — hipercalciurie.**

Asupra intestinului subțire: HPT acționează prin alt mecanism: **crește absorbția Calciului,** posibil prin acțiune directă asupra permeabilității pentru el (crește de asemenea absorbția fosfatului și magneziului).

Unele dintre acțiunile HPT sînt dependente de prezența vitaminei D, necesară sintezei proteinei de transport a calciului. Acțiunile dependente sînt: 1) stimularea absorbției intestinale a Ca și 2) stimularea metabolismului osos — atît a depunerii, cît și a resorbției osoase. Anume, acțiunea este dependentă de prezența unui metabolit al vitaminei D: 1,25-dihidroxicalciferolul, sau vitamina D_3.

Calcitonina exercită efecte contrarii celor ale HPT: inhibă activitatea osteoclastelor și stimulează transformarea osteoclastelor în osteoblaste, cu formare de os.

Scanned with OKEN Scanner

În rezumat, HPT stimulează, iar CT inhibă resorbția osului.

Din toate cele spuse mai sus rezultă că valoarea maximă revine dozărilor de HPT, de CT, de hidroxiprolină și de minerale: Ca total, **Ca ionic,** fosfor, fosfat, magneziu. În mod optimal, dozările de minerale ar trebui efectuate în sînge și urină, sub formă de bilanțuri. După cum știm, pînă în prezent, numai o parte din aceste explorări ne sînt accesibile în activitatea curentă. Cele mai importante rămîn rezervate cercetărilor științifice de aprofundare.

Subliniem faptul că **în Parodontopatia esențială nu întîlnim un tablou univoc de modificări ale acestor parametri: osteoporoza maxilarului coincide adesea cu o calcemie normală, chiar și a Ca ionic.** Dacă osteoporoza parodontopatică ar ține în mod direct de acțiunea HPT, ar trebui să avem o **hipercalcemie,** ceea ce nu se întîmplă niciodată. Pe de altă parte, **hipocalcemia** din Parodontopatia esențială nu corespunde unei **hiposecreții de HPT,** căci după datele din literatură în această situație se produc **densificări** osoase (contrariul osteoporozei din hiperparatiroidism). **Ipotetic, hipocalcemia din Parodontopatia esențială este de origine extraparatiroidiană și atrage o hipersecreție de HPT, cu osteoporoză — cel puțin a parodonțiului.** Singure, testele de aprofundare citate vor putea clarifica realitatea. Faptul clinic rămîne că **după operația după metoda Osipov-Sinești și calciterapie + Vit. D, calcemia crește, iar parodonțiul manifestă o recondensare.** Cutia neagră rămîne neagră.

Acțiunile HORMONILOR HIPOFIZARI: hormonul somatotrop crește excreția de calciu și favorizează retenția de fosfor prin stimularea hormonului paratiroidian — deci a osteoresorbției (în condiții patologice, prin exces).

Hormonul corticotrop (ACTH) este secretat în exces în stările de stress și declanșează toate reacțiile sindromului de alarmă și adaptare, cu « patologia de stress » — în bună parte prin stimularea corticosuprarenalelor.

Hormonii gonadotropi au rol important în geneza hiperestrogenismului, cu hipocalcemia ionică și spasmofilia consecutivă, situație care apare cu mare incidență în cazurile de parodontopatie esențială.

Acțiunile HORMONILOR TIROIDIENI: Îndeosebi **Tiroxina potențează** efectele hormonului paratiroidian și ale vitaminei D (fapt verificat experimental). Administrată în doze mari, tiroxina tinde să producă hipercalciurie, asociată cu o creștere a resorbției osoase.

În ansamblu, este bine de amintit că, pe de altă parte și hipotiroidia este defavorabilă parodontopatiei esențiale, deoarece agravează spasmofilia — sau tetania latentă.

Dacă tragem concluzia — justă — că nivelul funcțional al tiroidei este defavorabil parodontopatiei esențiale, atît prin exces cît și prin deficit, înțelegem că stabilirea prin teste a acestui nivel are o valoare reală pentru noi, chiar cu metode de rutină, sau pe bază de date clinice.

Scanned with OKEN Scanner

Acțiunile HORMONILOR SUPRARENALI: Din **CORTICOSUPRARENALA, Hormonii glucocorticoizi:**

a) Inhibă secreția hormonului de creștere și acțiunea sa asupra țesuturilor.

b) Cresc intensitatea gluconeogenezei și, astfel, a catabolismului proteinelor, ceea ce afectează și țesutul osteoid.

c) Reduc activitatea osteoblastelor.

d) Reduc intensitatea formării osului.

e) Intensifică resorbția osului.

f) Scad resorbția calciului din tractul gastro-intestinal, unde antagonizează acțiunea vitaminei D.

g) Cresc excreția renală a calciului, cu hipercalciurie.

h) Induc un diabet extrapancreatic, care agravează — ca și diabetul zaharat insulinic — parodontopatia esențială.

i) Secretați în exces, produc osteoporoză și microleziuni vasculare.

Valoarea testelor funcționale corticosuprarenale nu mai trebuie deci comentată.

Din medulosuprarenala: Catecolaminele, îndeosebi adrenalina, agravează tetania latentă. În ansamblu, prin hiper-reactivitate, medulosuprarenala participă în sens negativ la evoluția **patologiei de stress,** defavorabilă parodontopatiei esențiale.

Acțiunile HORMONILOR GONADICI: Estrogenii. Fiziologic, au efect anabolizant asupra proteinelor și acțiune specifică stimulantă asupra osteoblastelor; determină o retenție de calciu (mai pronunțată decît în cazul androgenilor).

Administrați în exces, provoacă scăderea eliminării renale a calciului; **prin alcalinizarea sîngelui, determină scăderea Ca ionic și fenomene de spasmofilie (tetanie latentă) hipoionică** — deși Ca total este normal, cel mai adesea. Acest tip de tetanie latentă prin scăderea Ca ionic datorită hiperfoliculinismului, are o incidență foarte mare în cazurile de parodontopatie esențială la femei.

Androgenii. Fiziologic — manifestă acțiune anabolizantă asupra proteinelor și accelerează ritmul creșterii osului, cu stimularea osteogenezei. Nu exercită un efect direct asupra calciului seric, însă determină o scădere a excreției de calciu, atît prin urină, cît și prin intestin.

Acțiunile HORMONILOR PANCREATICI. Deficitul de insulină, în **diabetul zaharat** induce **tulburări grave parodontopatice prin: microangiopatie generalizată,** prin **hiperlipidemie,** care perturbă grav nutriția normală a țesuturilor și apărarea imunologică celulară. Procesul de alterare a biologiei locale este atît de profund, încît nu mai permite un răspuns la stimulul de recondensare osoasă, realizat prin implantele de OS MINERALE. Parodontopatia esențială evoluînd într-un caz de diabet

Scanned with OKEN Scanner

zaharat incomplet echilibrat pe plan metabolic, reprezintă o **situație limită,** care **merită o cercetare și o dezbatere amplă aparte,** așa cum preconizează de mult dr. Osipov-Sinești.

Glucagonul are efecte inhibitoare directe asupra resorbției osoase și indirecte, de stimulare a eliberării calcitoninei, ceea ce duce în mod obișnuit la **hipocalcemie.**

În sfîrșit, după cercetări foarte noi, **PROSTAGLANDINELE,** ar avea acțiuni ce ar putea fi utilizate cu mare eficacitate în profilaxia parodontopatiei esențiale; neavînd încă date concrete, ne limităm la această semnalare.

Dintre corelațiile între **sistemul nervos** — de relație și vegetativ — și parodontopatia esențială, care ar justifica teste exploratorii de profil, socotim că nu mai putem vorbi aci decît despre:

SPASMOFILIA NORMOCALCEMICĂ. În această formă, ea nu este decît o manifestare a stărilor nevrotice, dar prezintă importanță pentru noi deoarece **apare în parodontopatia esențială aproape tot atît de frecvent ca spasmofilia hipocalcemică.**

Spasmofilia normocalcemică are un tablou **polimorf,** datorită cauzei sale inițiale, care este variată: **hiperestrogenismul, hipoglicemia cronică, stările neuro-astenice, excesul de catecolamine,** etc. Pentru elucidare, ar fi necesare teste dinamice complexe (dozări de catecolamine, probe la Calcitonină, la Glucagon, etc.) și dozări de h. paratiroidian, deoarece nu este exclus ca **și** în această formă de spasmofilie să existe un **deficit parțial al HPT;** mai curînd un **deficit latent,** care devine evident în fazele de suprasolicitare metabolică. Este poate interesant de știut că această formă de spasmofilie **poate fi agravată de tratamentele intempestive** — sau prelungite — care afectează **homeostazia calciului: diureticele,** în special cele **mercuriale, rezinele schimbătoare de ioni** (în litiaze), **fenobarbitalul** și **difenilhidantoina, fenotiazinele,** etc.

În încheiere — deși nu putem disocia osteoresorbția parodonțiului de acțiunile hormonilor care o dirijează în general în organism — trebuie să recunoaștem, pe baza testelor actuale de explorare — că ne aflăm în fața unei situații încă paradoxale. Ne referim la faptul că parodontopatia esențială **nu** corespunde nici hipersecreției, nici hiposecreției de HPT: **hipersecreția** duce la **hipercalcemie,** iar noi găsim **normo- sau hipocalcemie; hiposecreția** hormonului duce la **hipocalcemie,** dar **nu la resorbție osoasă,** ci **la condensări,** iar noi avem în parodonțiu **resorbție.**

Printre variantele explicative, sîntem aproape obligați să admitem ipoteza unei **hiperreactivități locale, exagerate** — a parodonțiului — la niveluri normale ale HPT, sau față de alți factori care pot dezechilibra troficitatea osului, în sensul resorbției patologice.

Scanned with OKEN Scanner

Așa cum leziunile vasculare din diabetul zaharat, sau din ateroscleroză prezintă de la caz la caz gravitate diferită în diferite arii ale sistemului circulator; așa cum procesele involutive neuronale, sau cele reumatice degenerative, se manifestă la indivizi diferiți cu topografie diferită, adesea numai în teritorii foarte limitate, nu este de neconceput ca **în parodontopatia esențială să avem o resorbție osoasă mai intensă în parodonțiu decît în restul sistemului osos, datorită reacțiilor aberante locale menționate. Circulația sanguină terminală** ar putea să contribuie la această reactivitate nenormală — prin **hipoxia locală** la care predispune, mai ales cînd se adaugă **spasticitatea vaselor mici** — din **toate formele de spasmofilie, indiferent de nivelul calcemiei.** În același sens, **la fumători,** este foarte probabil ca agravarea parodontopatiei esențiale să fie datorită **vasoconstricției spastice** (generale și **locale**), indusă de **catecolaminele endogene,** care se descarcă la fiecare țigară fumată.

Firește, lista ipotezelor explicative rămîne deschisă, ceea ce ne readuce, fără voia noastră, la ideea inițială a referatului, că **resorbția parodonțiului,** ca **expresie locală a unei patologii generale,** este un **proces plurifactorial** — în care intră numeroase categorii de perturbări — atît **endocrino-metabolice,** cît și **neuro-psihice, neuro-vegetative, imuno-alergice** și **ereditare. Împreună, ele determină reactivitatea aberantă a parodonțiului. Printr-un mecanism care încă ne scapă, implantele de OS MINERALE, corectează această reactivitate.**

Independent de ipotezele explicative, cazurile clinice explorate pînă în prezent, ne-au adus din ce în ce mai multe argumente că parodontopatia esențială prezintă similitudini importante cu o serie de boli « ale civilizației ». Față de această situație, socotim că activitatea parodontologilor și a noastră — pentru depistarea și eliminarea factorilor de risc, a celor favorizanți și a celor cu rol etio-patogenic direct, — în vederea redresării patologiei generale pe care au determinat-o, se adaugă în mod concret la eforturile de ansamblu pe care le face ocrotirea sănătății din țara noastră pentru diminuarea morbidității prin boli cu largă răspîndire.

Dorim să subliniem că tratamentul complementar general, NU va vindeca leziunile evolutive locale din parodont, dar, în primul rînd va aduce o oarecare redresare și reechilibrare a distoniei neuro-vegetative ca și a altor fenomene, cum sînt cele dismetabolice, endocrinopatice, psihopatice etc. care vor favoriza **local** fenomenele **mutației** și **apoziției minerale în zona osului parodontal incitat specific spre remineralizare,** și în al doilea rînd odată redresat terenul organic din starea sa de **apatie vitală,** va asigura consolidarea efectelor în timp a rezultatelor pe care le realizează metoda noastră operatorie, la adăpostul acestei asistențe generale.

Revenit după efectuarea examenelor și testelor specificate mai sus, pacientului i se completează fișa după rubricile respective, cu datele examenelor și probelor complementare, după care, în vederea rezolvării locale a problemei, procedăm

Scanned with OKEN Scanner

la **asanarea cavității bucale** de tot ce ar întreține și agrava fenomenele disbiotrofice evolutive gingivo-osteo-alveolare și ar putea împiedica evoluția eficientă postoperatorie, prin următoarele acte:

— se îndepărtează tartrul dentar;

— se fac extracțiile elementelor odontale compromise; asemenea extracții se pot face și în timpul operațiilor;

— se demontează elementele protetice conjuncte cu polisarea de ciment a bonturilor rămase;

— se asanează cariile și focarele periapicale;

— se dezinfectează, după compresiunea cu exprimare a produsului pioreic din pungile pioreice, a mucoasei gingivale marginale;

— se prescriu măsuri de igienă bucală, riguros aplicate, completate cu cîteva băi bucale cît mai calde, atît dezinfectante, cît și revulsive și stimulante pentru vitalitatea structurii mucoasei gingivale, grav alterată în troficitatea sa.

Aceste măsuri constituie în ansamblul lor, **acte pregătitoare operațiilor** care se vor aplica asupra parodontului gingivo-osteo-alveolar. Ele se fac concomitent cu diversele tratamente prescrise de ceilalți confrați, pentru eventualele manifestări disfuncționale sau organice, depistate în conformația somato-funcțională. Aceste tratamente complementare, care așa cum am arătat mai sus, prin redresarea sau reechilibrarea stărilor disfuncționale pe care le vizează, vin în primul rînd să asigure evoluția postoperatorie în condiții optime și cu eficiență maximă și, în al doilea rînd, să stimuleze și să consolideze efectele realizate prin administrarea biostimulatorilor omo-implante din « os minerale » în focarele disbiotrofice, cu scop de recondensare a osului alveolar în sensul unui **calus periodontal.**

Odată asemenea pregătiri locale și generale puse în practică, realizîndu-se astfel ameliorarea fenomenelor locale, ca și redresarea stărilor organice disfuncționale, într-o măsură evidentă, după o pregătire psihică a pacientului asupra necesității, valorii și importanței metodei operatorii, asigurîndu-l că ea se va executa fără dureri și nu îl va expune la nici un fel de risc local sau general, se trece la stabilirea datei și orei pentru operație.

Tehnica « metodei operatorii Osipov-Sinești »

Metoda noastră operatorie, cu toate detaliile, bazele științifice care îi justifică rațiunea aplicării, ca și indicațiile aplicării ei, raportate atît la stadiile evolutive, cît și la desfășurarea metodică a operației, au fost expuse în partea a II-a a lucrării « Parodontopatia esențială ». Din aceste motive, în acest capitol nu vom repeta

Scanned with OKEN Scanner

cele ce au fost deja arătate, ci, considerînd necesar, vom reactualiza numai rezumativ **bazele științifice pe care se fundamentează rațiunea metodei noastre operatorii pe bază de biostimulatori cu omo-implante din « os minerale »,** ajutată complementar cu modalități de asistență generală, medicală, neuro-hormonală etc. De asemenea, vom arăta, de data aceasta, numai anumite **detalii aplicative** ale actelor de desfășurare practică a metodei, asupra cărora nu s-a insistat în lucrarea menționată, completînd explicațiile pe care le vom face, cu prezentarea **trusei parodontologice,** pe care o folosim în aplicarea actelor operatorii, ilustrînd pe imagini schematice, indicația și momentul folosirii fiecărui instrument ce compune trusa, în desfășurarea operației.

Metoda noastră operatorie, așa cum am arătat și în lucrarea « Parodontopatia esențială » se bazează științific, experimental și practic, pe 4 categorii de fenomene, fiecare cu importanța sa deosebită. Aceste 4 categorii de fenomene sînt: fenomenul lizei și asimilației masei biostimulatorilor, — fenomenele mutației și apoziției minerale —, fenomenul calcifilaxiei Selye și fenomenul probei timpului.

a) **Fenomenele lizei** omo-implantului osos, a **asimilației masei minerale,** a **mutației minerale** precum și a **apoziției** acestei mase minerale ajunsă în umorile organice, pe baza **incitației specifice remineralizante,** provocate de implant, **direct în focarul osos** în care a fost introdus sau implantat; este experimentul care a fost pus în evidență în anii 1928—1929 de Leriche și Policard « în domeniul fiziologiei și patologiei osoase », care prin extrapolare, în 1939, a fost preluat de noi și adaptat, prin anumite modificări biologice și de tehnică operatorie, la specificul morfopatologiei și chirurgiei parodontului osteo-alveolar.

b) **Fenomenul apoziției masei minerale** asimilate din biostimulator în structura degradată, vital și structural, a parodontului osteo-alveolar; fenomenul este pus în evidență, concret, pe imaginile radiografice ale osului parodontal operat, realizate după un interval de cîteva luni (7—9) de la operație, imagini ale căror copii pot fi studiate în partea a III-a, cap. 11 **(obiectivele radiologice realizate prin metoda noastră).**

c) **Fenomenul calcifilaxiei,** pus în evidență de **experimentul Hans Selye;** microtraumatisme urmate de calcifiere selectivă locală (predispoziție la calcificare locală prin agent microtraumatic sensibilizant local, favorizată și declanșată experimental prin injectarea unui derivat al vitaminei D — etichetat DHT, asociat cu hormonul paratiroidian). Ori, prin actele metodei noastre operatorii asupra structurii în stare patologică a parodontului, în primul rînd, sînt realizate condițiile micro-traumatice ale predispoziției locale sensibilizante ale apoziției minerale în focarul incitat prin

Scanned with OKEN Scanner

chiuretajul și forarea de conducte în septurile interalveolare, și, în al doilea rînd, prin introducerea în masa osului alveolar, în degradare structurală, de biostimulatori din os uman deproteinizat. Desigur că extrapolăm experimentul Selye de la animale la om, cu rezultate confirmate atît din imaginile radiografice ca și de probele biochimice verificate la un oarecare interval după operație; a se studia, la sfîrșit, în cap. 4, subcapitolul « Obiective biologice — **calcemia** » — realizate numai prin metoda operatorie cu biostimulatori locali și suprapubieni sau presternali.

d) Ultima categorie, pe care o considerăm din punctul de vedere al asistenței practice cea mai importantă, este **fenomenul eficienței** pe care ni-l demonstrează, în mod concludent, **proba timpului;** nimic, credem noi, nu poate dovedi mai concludent decît eficiența rezultatelor operației, analizate după diverse intervale de timp, cînd pacienți care au avut manifestări dramatice, revăzuți la controale periodice, după 2, 4, 6, 8, 10 ani, vin foarte satisfăcuți, deoarece manifestările gingivale nu au mai reapărut, iar elementele odontale amenințate să fie expulzate, după operație și-au recăpătat fixitatea asigurîndu-le astfel funcția masticatorie în condiții normale.

Materialul de exemplificare, documentar-iconografic, al obiectivelor realizate prin metoda noastră operatorie este concludent inserat în această lucrare, prin fișele capitolului următor, care arată rezultatele clinice, radiografic — recondensarea osului alveolar și biologic — redresarea calcemiei, depistată preoperator în stare deficitară.

Odată pacientul bine studiat ca aspect parodontopatic și ca stadii evolutive care se încadrează în indicațiile aplicării în optime condiții a metodei noastre operatorii, adică fie în stadiul I sau II, — celelalte două stadii, III și IV, neavînd indicațiile acestei metode, (a se studia volumul Parodontopatia esențială), beneficiind de alte modalități de tratament, — se trece la punerea în practică a metodei operatorii, bineînțeles după ce pacientul a fost pregătit pentru operație, conform normelor de pregătire menționate la începutul acestui capitol.

Operația creată de noi se face sub anestezie locală, pentru arcada odonto-parodontală-maxilară și sub anestezie loco-regională, la spina Spix, completată cu infiltrarea vestibulului submucos, pentru arcada mandibulară.

Înainte de a introduce pacientul în sala de operație, dat fiind faptul că operațiile se fac în primele ore ale dimineții, cînd pacientul trebuie să se prezinte **à jeune,** îi administrăm o rație de circa 30—35 g fie miere de albine, fie atunci cînd unii dintre ei nu suportă mierea, o rație, în aceeași cantitate, de sirop concentrat din fructe, sau de gem sau dulceață etc. cu un pahar de apă. Apoi, după o jumătate de oră li se administrează un sedativ (noi administrăm Sedal), în cantitate de o lingură,

Scanned with OKEN Scanner

în vederea moderării sau atenuării tensiunii neuro-psihice, precum și a tonusului neuro-vegetativ al pacienților, datorită **stress**-ului dat de actul operator.

După o jumătate de oră de pregătire, pacientul este introdus în sala de operație, cînd în primul rînd i se verifică tensiunea arterială și i se face **desensibilizarea** pentru anestezicul Xilină + adrenalină, prin **intradermoreacție.** După un sfert de oră, se trece la anestezia zonei sau regiunii care va fi supusă operației.

Anestezicul poate fi de orice proveniență. Noi folosim anestezicul « Xilină » cu adrenalină sau fără. În principiu, menționăm că anestezicul trebuie să asigure o perfectă anestezie de minimum o oră, altfel el poate crea grave neplăceri în desfășurarea corectă a actului operator, în special la forarea conductelor în care se vor introduce biostimulatorii din « os minerale ».

*

Prezentăm mai întîi instrumentarul necesar pentru efectuarea timpilor operației, redus la maximum. Apoi, prezentăm pe bază de fișe iconografice, cu detalii, ca și cum se folosește acest instrumentar în desfășurarea actelor întregii operații. Considerăm această prezentare, mai ales pentru începători, ca avînd o deosebită importanță sub aspectul folosirii lui, deoarece operația trebuie să se desfășoare într-un ritm de desăvîrșită perfecțiune și rapiditate; în același timp, operatorul nu are voie să piardă timp gîndind prea mult care instrument anume trebuie folosit pentru executarea cutărui sau cutărui act. Operatorul, mai ales începător, **studiind și reținînd la începutul aplicării metodei noastre operatorii, înainte de a trece la aplicarea ei, modul cum și cu ce instrumentar se succed actele operației, va găsi un îndreptar prețios din punct de vedere practic în aceste rînduri care urmează și pe care căutăm să le redăm clar și bine exemplificat iconografic,** prin scheme care arată folosirea instrumentarului respectiv în timpul actului operator.

Operația se face în poziție șezîndă pe fotoliul dentar, în orice cabinet care să asigure condițiile unei asepsii perfecte. Bineînțeles, întregul instrumentar și materialul moale (halate, cîmpuri, comprese, etc.), ca și mîinile chirurgului, trebuie să îndeplinească condițiile asepsiei și antisepsiei chirurgicale, inerente oricărui act operator.

*

Pentru a veni în ajutorul cadrelor care își încep activitatea parodontologică și cu efectuarea de acte operatorii parodontologice, — în spiritul metodologiei practice parodontologice, — le facem aici unele sugestii și sub aspect organizatoric, care ar putea să le ușureze și condițiile de organizare ca și munca operatorie.

Scanned with OKEN Scanner

Desigur că o activitate operatorie este legată în primul rînd de o sală de operație care să asigure condițiile unei asepsii perfecte în efectuarea unui act operator. De asemenea o sală de operație, pentru astfel de operații, ca dotare impune să aibă un fotoliu dentar, un echipament UNIT (Dentior, Siemens, Ritter, etc.) care să asigure printre altele și o sursă bună de lumină ca și o bună aspirație de salivă sau sînge în timpul desfășurării operației.

Un bloc operator trebuie să fie dotat, în mod obligator de o stație de sterilizare — etuvă sau campus, pentru materialul moale și un pupinel pentru sterilizarea instrumentarului necesar actelor operatorii.

Dar în afară de sterilizarea materialului moale și a instrumentarului, așa cum se știe, este necesară și sterilizarea mîinilor care manevrează instrumentarul și materialul moale, în actul operator. Problema sterilizării mîinilor reprezintă o preocupare deosebită, pe care o vom expune ca un aliniat distinct, care urmează.

Modalitatea practică a sterilizării mîinilor ale operatorilor

Așa cum se știe din practica curentă, orice sală de operație în vederea spălatului pe mîini, impune și o sursă de apă sterilă.

În organizarea Centrului de Parodontologie Bucur, o asemenea instalație pentru apă sterilă, practic era o imposibilitate de realizat. Această problemă a constituit o deosebită dificultate, care **totuși trebuia rezolvată într-o formă simplă dar practică** și cît mai urgent posibil.

Constrînși de nevoia de a trece neîntîrziat la actele operatorii pentru rezolvarea parodontopaților care nerăbdători așteptau și solicitau asistență, am realizat o modalitate care practic a simplificat lucrurile și pentru care considerații o recomandăm și altor confrați, cărora împrejurările nu le-ar crea condiții mai favorabile realizării unui asemenea scop.

Astfel concret, după ce am făcut anestezia zonei sau regiunii în vederea actului operator, ne spălăm pe mîini sumar cu apă și săpun, ne ștergem mîinile cu un cîmp steril, apoi, ajutați de cadrele medii, ne îmbrăcăm măștile și bluzele, care sînt sterile (în condiții pline de precauție, deoarece mîinile noastre nu sînt sterile). Din cutia cu mănuși din cauciuc, ne îmbrăcăm mănușile, care nu sînt sterilizate. Nu le sterilizăm, deoarece la etuvă, după 2—3 sterilizări, mănușile devin nefolosibile.

Odată mănușile îmbrăcate, trecem la dezinfecția mîinilor înmănușate, după modalitatea practică ilustrată prin alăturatele imagini.

FIȘA NR. 53 a

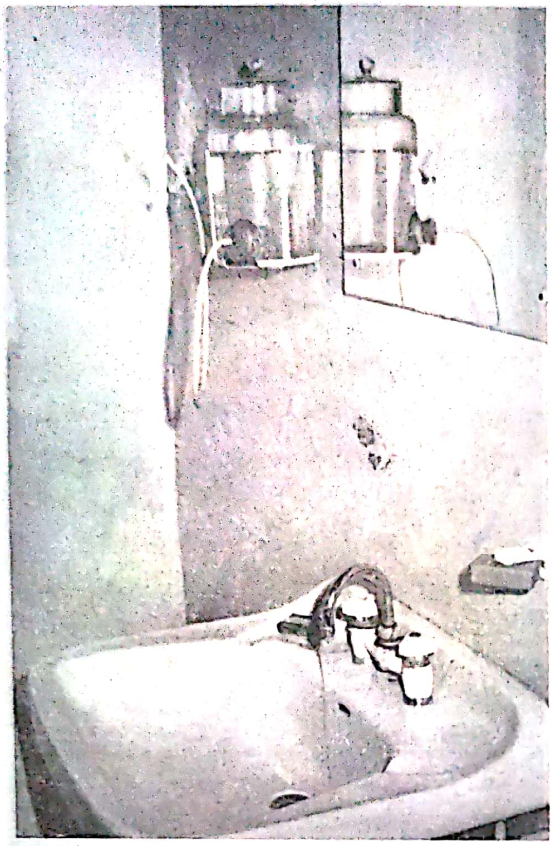

a

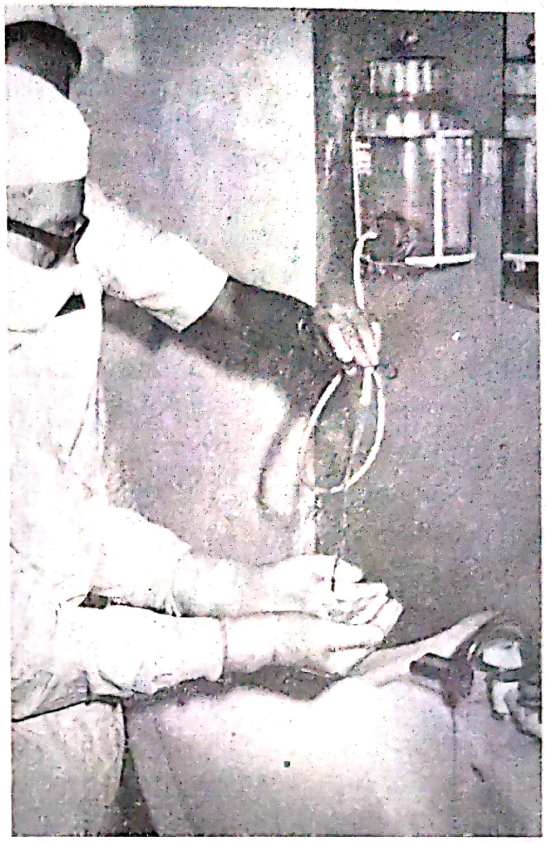

b

Imaginea a — în sala de operație, în stînga și deasupra chiuvetei, la înălțimea aproximativ de 2 m se află instalat pe perete un recipient din sticlă, plin cu o soluție dezinfectantă — detergent; în practica noastră folosim cu rezultate foarte bune detergentul Bromocet, în soluție de 20%, după formula: Bromocet 20% — 20 ml + apă distilată 1000 ml.

Acest recipient, așa cum se vede pe imagine, are la partea inferioară un dispozitiv special prin care, prin intermediul unui tub, așa cum se vede în imaginea b.

Imaginea b — tub din cauciuc (mai subțire ca acela de irigator), cadrul mediu care ne asistă face să ne curgă în pumni, atît cît este nevoie, din soluția dezinfectantă, cu care ne spălăm aproximativ 5—6 minute, cu insistență, printre degete.

Scanned with OKEN Scanner

FIȘA NR. 53 a$_1$

c

d

Imaginea c — după ce ne-am spălat bine mîinile, deoarece soluția de bromocet este lipicioasă, fapt ce ar împiedeca manevrele operatorii, folosim un compres mare, steril, și ne ștergem bine, bine pe mîini, pînă ce a fost absorbită toată soluția de detergent.

Imaginea d — după ce mîinile înmănușate se află curățate de orice urmă de detergent, pentru a face ca mîinile să nu fie lipicioase față de materialele și instrumentele cu care se va lucra, folosim un compres steril îmbibat cu praf de talc cu care pudrăm mîinile înmănușate. Compresele bine pudrate cu talc au fost sterilizate în etuvă și apoi folosite în actul menționat.

Scanned with OKEN Scanner

FIȘA NR. 53 a_2

e

Imaginea e — După ce batem palmele de 2—3 ori (ca la aplaudare) cu scopul de a îndepărta excesul de praf de talc, mîinile înmănușate sînt gata de lucru, sterile, prin această modalitate simplă, dar deosebit de eficientă și comodă de practicat.

Afirmăm noțiunea de « steril » deoarece la testele repetate de însămînțare de pe suprafața mănușilor pe mediile de cultură, aceste medii au rămas sterile; iar noțiunea de « comodă », o afirmăm deoarece această modalitate reprezintă un utilaj foarte simplu și foarte practic și instalația se poate face fără nici o dificultate, cu cheltuieli aproape inexistente, **iar actul dezinfecției mîinilor,** care prin folosirea apei sterile ar dura 30 minute, prin această modalitate durează doar 5—6 minute, ceea ce între timpii operației mai ales, așa cum vom arăta, are o deosebit de mare importanță.

Scanned with OKEN Scanner

De îndată ce mîinile sînt sterilizate, prin dezinfecția arătată se trece la efectuarea actelor operației, care dealtfel în desfășurarea actelor ei, a fost expusă cu detalii în volumul Parodontopatia esențială.

Primul timp al operației, cel septic, efectuîndu-se, așa cum el a fost descris în volumul menționat, se trece la al doilea timp al operației, cel aseptic.

În vederea efectuării acestui timp, se schimbă instrumentarul cu alt instrumentar steril și corespunzător actului operator care se va efectua; de asemenea toate cîmpurile, se vor schimba cu altele sterile.

Ce facem acum cu mîinile?

Pentru a nu mai complica lucrurile, adică a schimba mănușile cu altele sterile, practicăm dezinfecția mîinilor înmănușate după primul timp, sterilizînd mîinile după modalitatea practicată la începutul operației, așa cum am arătat-o mai sus; care dezinfecție și de data aceasta nu necesită decît 5—6 minute, ceea ce nu face să se întîrzie desfășurarea actelor operatorii, care întîrziere ar putea să favorizeze să apară durerile tocmai la efectuarea actului operator, care impune o desăvîrșită liniște și răbdare, atît din partea pacientului ca și a operatorului.

Scanned with OKEN Scanner

FIȘA NR. 53 b

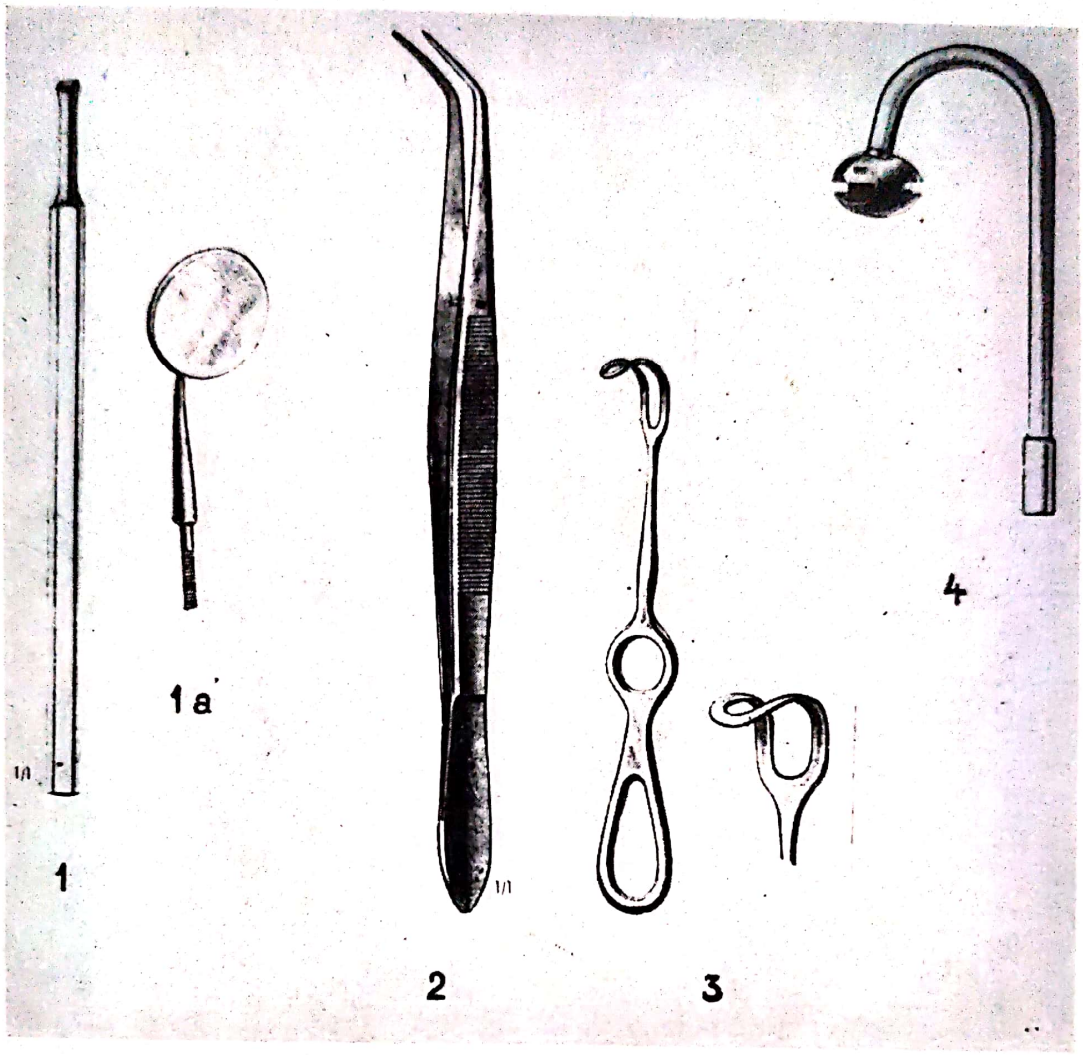

Fișa nr. 53 b. — prezintă instrumentarul care intră în componența trusei pentru operația Osipov-Sinești (modele). 1 și 1_a — mînerul oglinzii și oglinda stomatologică; 2 — pensa stomatologică; 3 — depărtător stomatologic; 4 — canulă de aspirație.

Scanned with OKEN Scanner

FIȘA NR. 54

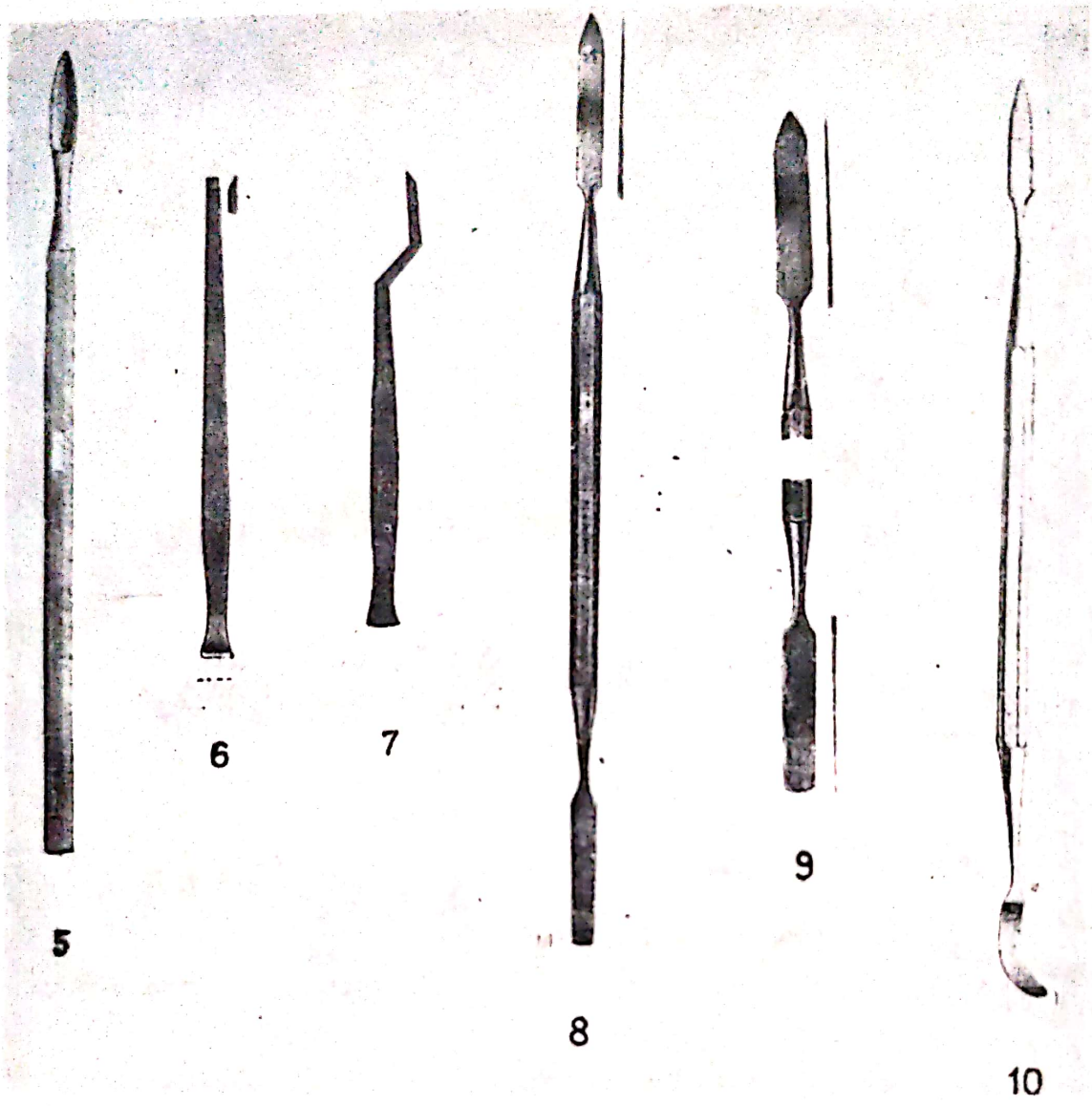

Fișa nr. 54. — prezintă modele de instrumentar care compun trusa operatorie pentru parodontopatia esențială. 5 — bisturiu cu lamă scurtă; 6 — decolator drept; 7 — decolator în baionetă, pentru arcada mandibulară; 8 și 9 — spatulă dreaptă; 10 — spatulă cu o extremitate în unghi.

Scanned with OKEN Scanner

FIȘA NR. 55

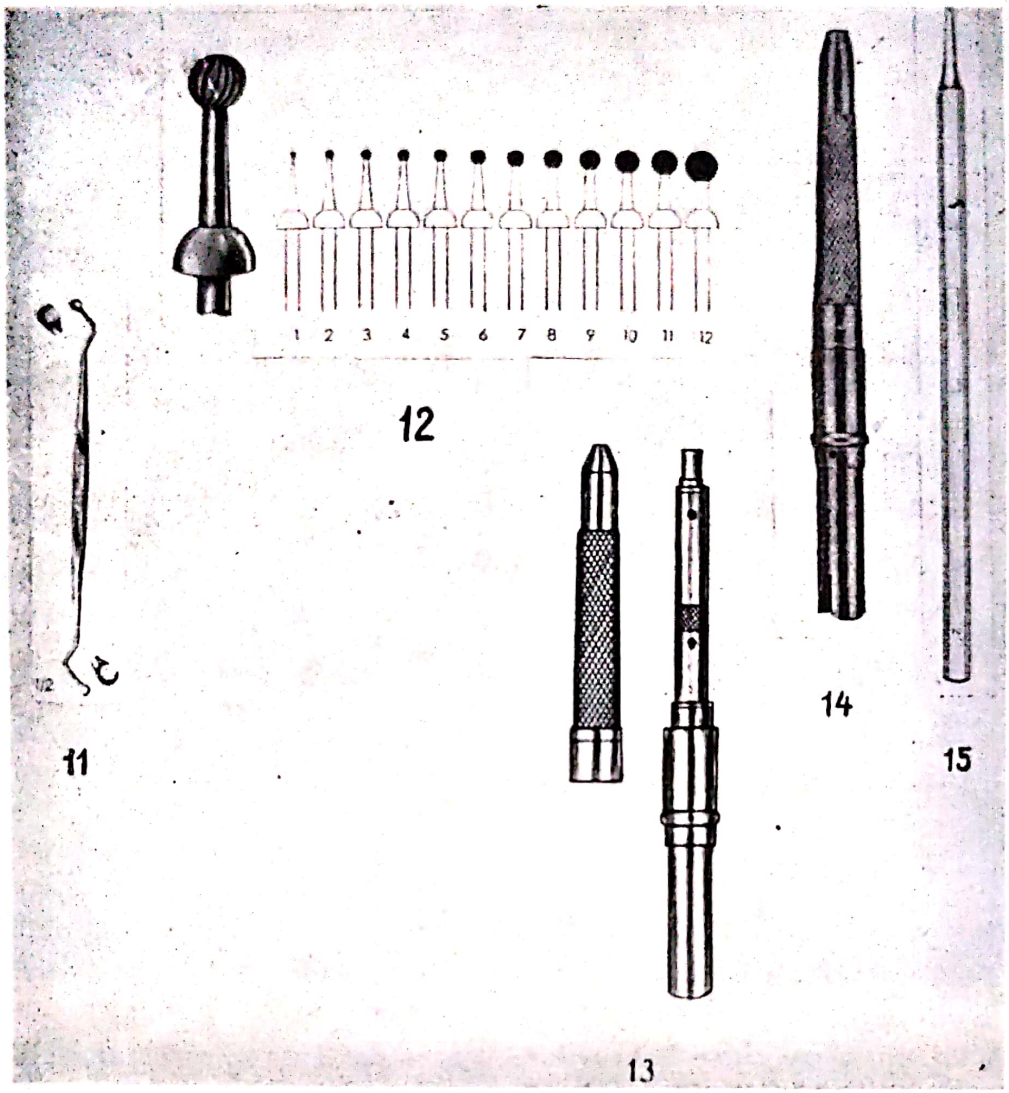

Fișa nr. 55. — Idem. 11 — chiuretă mică, cu extremitățile în unghi; 12 — freze rotunde pentru a fi folosite la piesa dreaptă — sortiment; 13 — piesa dreaptă cu cămașa demontată, care, în vederea folosirii în actele operației, este sterilizată la pupinel, împreună cu celălalt instrumentar; 14 — piesa dreaptă, montată cu cămașa ei; 15 — instrumentul cu a cărui extremitate, secționată plan, tasăm implantul biostimulator în conduct, fapt pentru care îl denumim « tasor ».

Scanned with OKEN Scanner

FIȘA NR. 56

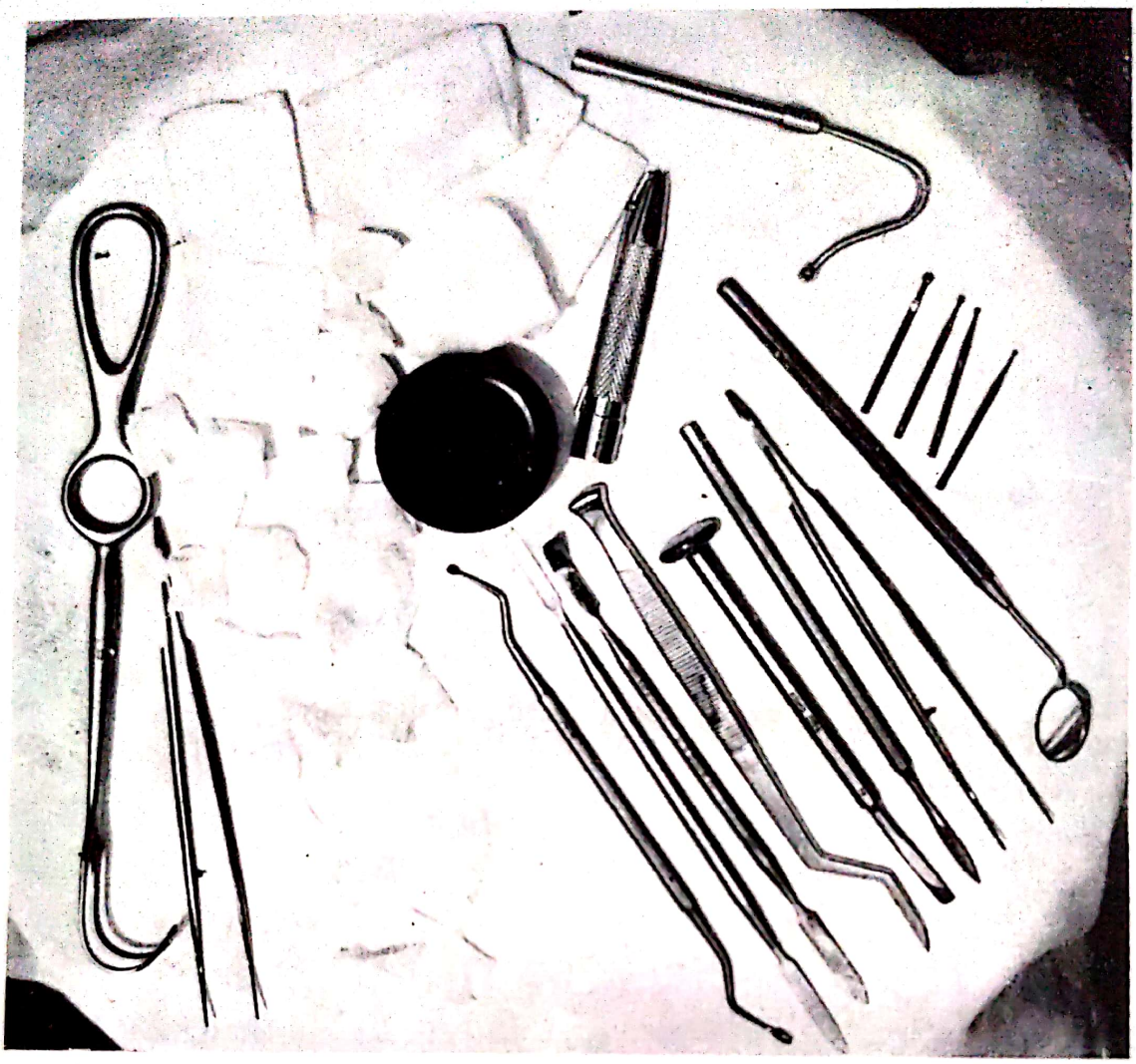

Fișa nr. 56. — prezintă instrumentarul și materialul moale (comprese) **folosit în primul timp** (septic) **al operației** așezat în ordinea folosirii lui, pe măsuța Unit-ului, de la dreapta spre stînga.

Acesta constă din:

o oglindă stomatologică; 2 pense stomatologice (una pentru operator și alta pentru ajutor); 1 bisturiu cu lama scurtă; 1 spatulă cu extremitățile drepte; 1 spatulă cu o extremitate în unghi; 1 decolator drept; 1 decolator în baionetă, utilizabil în operația arcadei mandibulare; 1 chiuretă mică; 1 depărtător bucal; cămașa sterilă a piesei drepte; 1 canulă de aspirație; 4 freze rotunde pentru piesa dreaptă, nr. 4, 6, 8 și 9; 1 recipient (mijloc) pentru soluție de eter iodat 5%. Comprese sterile — format mare, mijlocii, perniță mici și colțurele triunghiulare mari, mijlocii și mici (folosibile în raport cu lărgimea spațiului interodontal).

Scanned with OKEN Scanner

FIȘA NR. 57

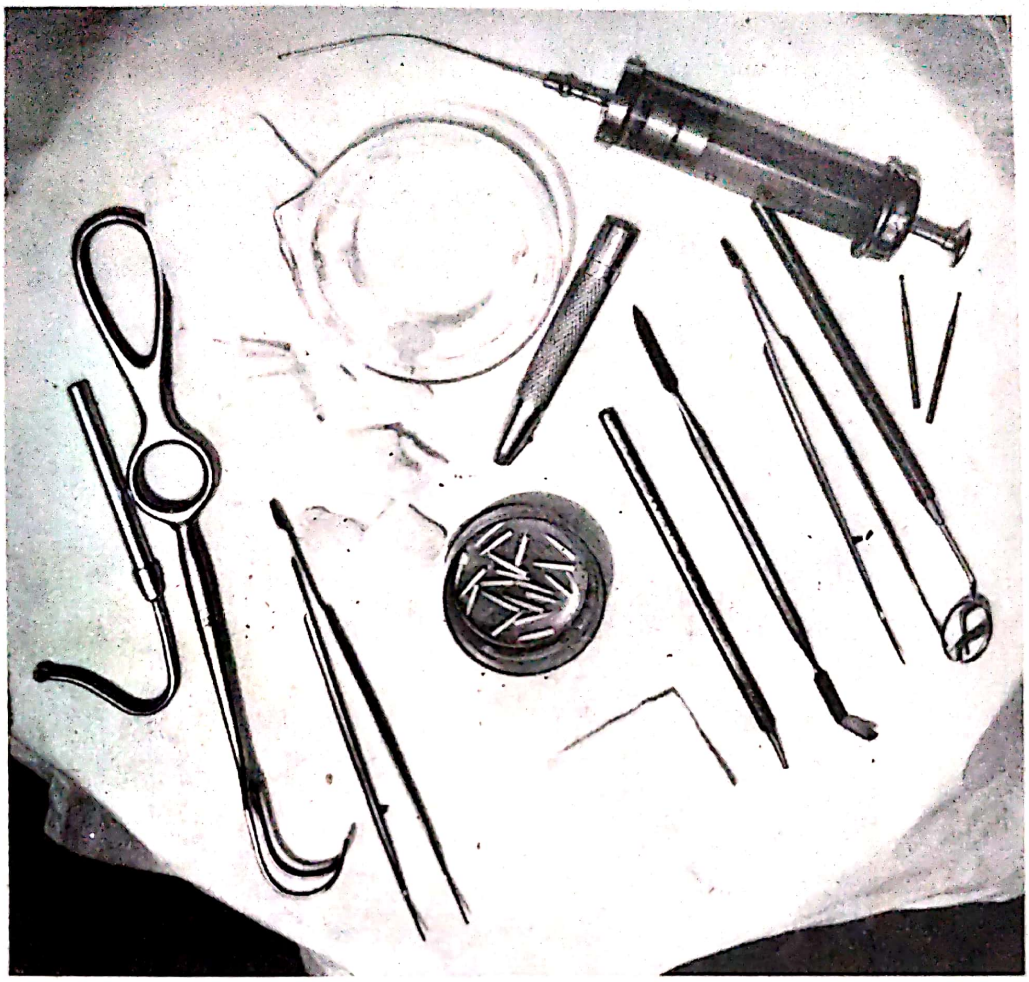

Fișa nr. 57. — prezintă instrumentarul și materialul folosit în al doilea timp al operație, de asemenea așezat pe măsuța Unit-ului, în ordinea utilizării fiecărei piese, de la dreapta spre stînga.

Acesta constă din:

o oglindă stomatologică; 2 pense stomatologice, una pentru operator și alta pentru ajutor; 1 tasor; 1 spatulă cu extremitatea în unghi; cămașa piesei drepte; canula de aspirație; 1 depărtător; 1 seringă 20—40 ml cu ambou lung și ușor curbat; 1 recipient mare de 80—100 ml cu soluție concentrată de antibiotice; 1 recipient mic în care se află biostimulatorii vărsați, după tăierea fiolei, în soluție concentrată de antibiotice; comprese de diverse mărimi și forme; 2 freze nr. 4 și 5 pentru forat conducte în speturile interalveolare.

Scanned with OKEN Scanner

FIȘA NR. 58



Fișa nr. 58. — prezintă modele de comprese din tifon, folosite în desfășurarea actelor operației.

Partea de sus a imaginei — **perniță** pentru șters și îndepărtat impuritățile din plagă și cavitatea bucală, mai în dreapta, medii la mijloc și mici în stînga.

În partea de jos, colțurele dublate (în formă de triunghiuri), care îmbibate cu soluție de eter iodat 5%, sînt introduse și tasate în spațiile interodontale și sub lambourile decolate, în raport cu lărgimea spațiilor interodontale și profunzimea pungii chiuretate; mari în dreapta, medii la mijloc și mici în stînga.

Scanned with OKEN Scanner

FIȘA NR. 59

1

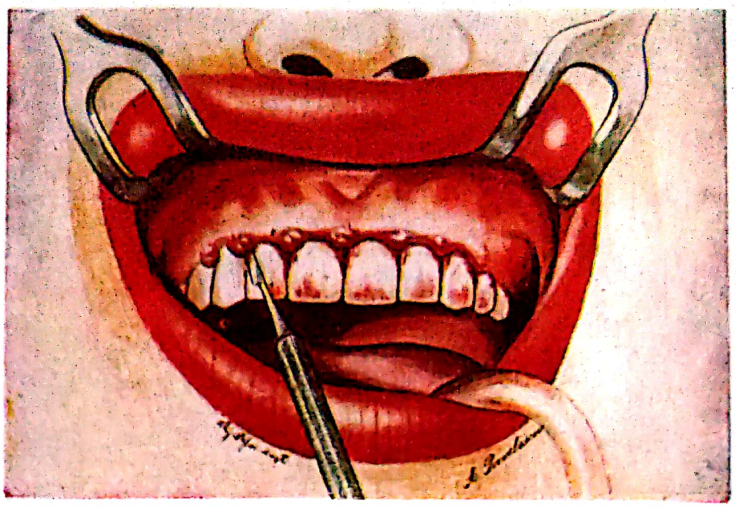

2

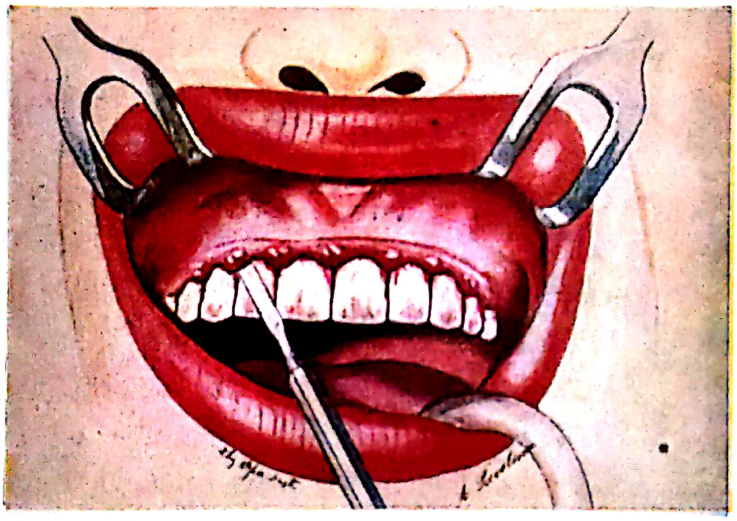

3

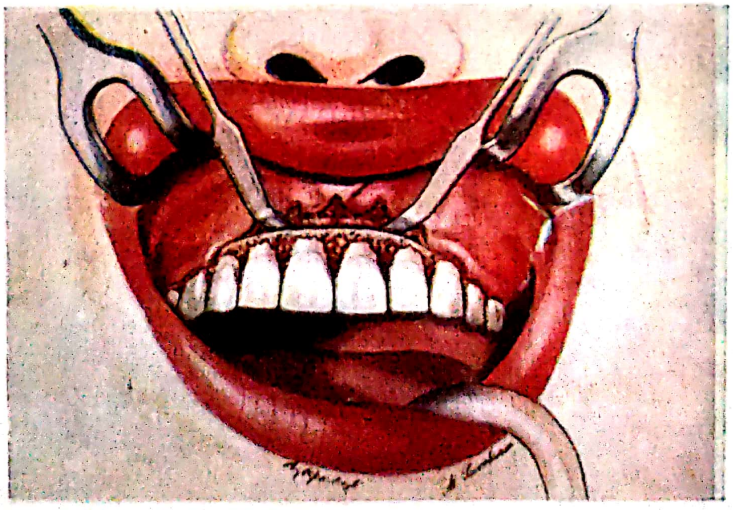

Scanned with OKEN Scanner

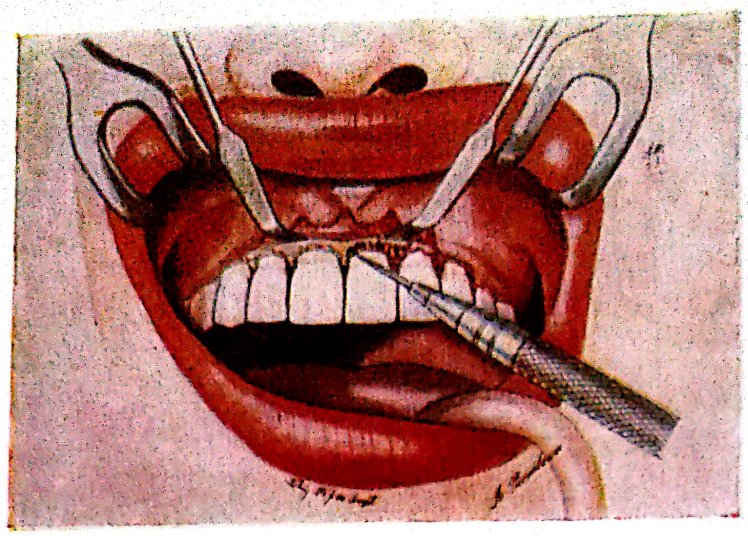

4

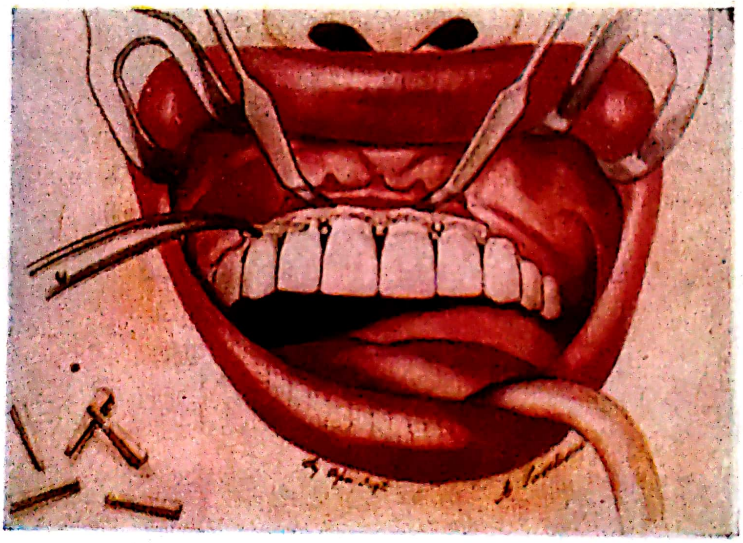

5

Fișa nr. 59. — prezintă folosirea instrumentelor în diverse acte, pe parcursul desfășurării operației (arcada maxilară).

FIȘA NR. 60

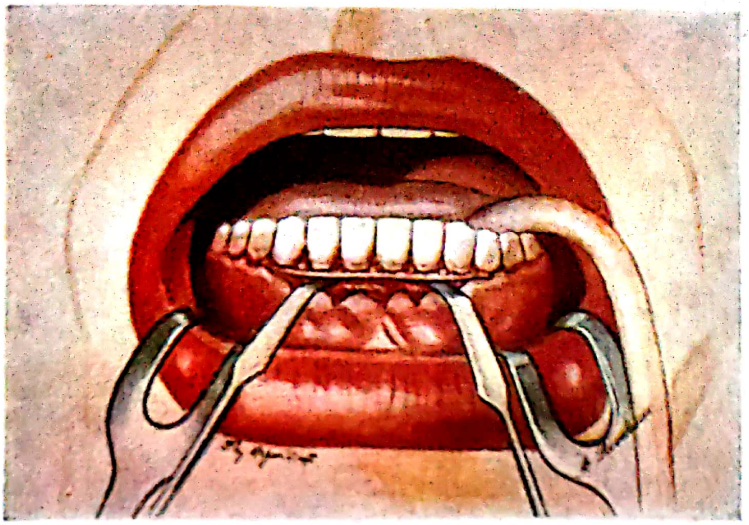

1

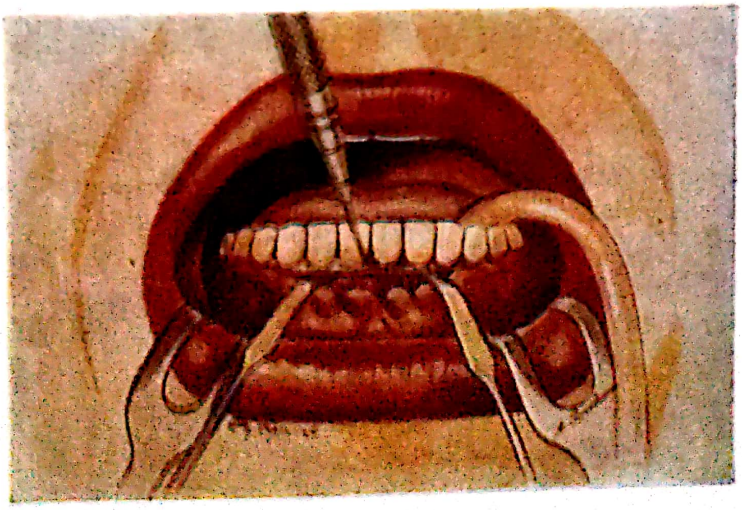

2

Scanned with OKEN Scanner

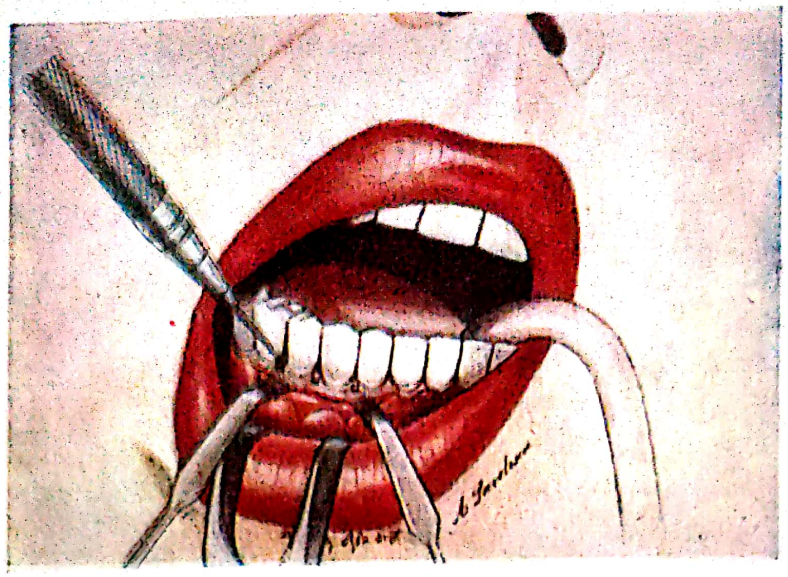

3

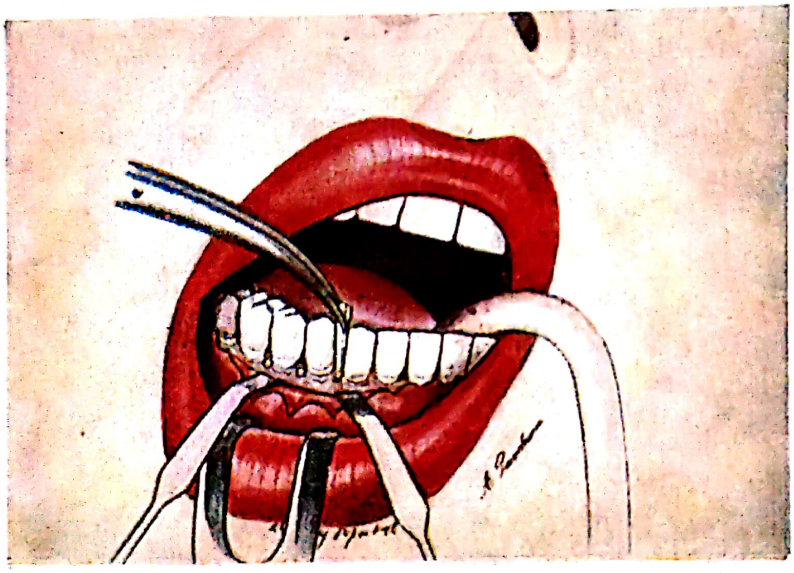

4

Fișa nr. 60. — prezintă folosirea fiecărui instrument prezentat, în desfășurarea actelor operatorii — arcada mandibulară.

Scanned with OKEN Scanner

FIȘA NR. 61

Fișa nr. 61. — **prezintă poziția pacientului în timpul desfășurării operației,** acoperit cu un cîmp cu o gaură de mărimea orificiului bucal deschis. De asemenea, poziția operatorului și a întregului echipament de operație.

În concluzie, metodica practică a asistenței parodontopatiei esențiale, este realizată, după un protocol judicios întocmit și cu multă grijă aplicat. **Această metodică de asistență, în mod obligatoriu, în vederea eficienței ei, îmbină coordonat modalitățile de asistență generală, medicală și neuro-hormonală, în raport cu existența eventuală a acestor stări patologice cu cele locale, prin aplicarea metodei noastre operatorii, pe bază de omo-implante — biostimulatori — din « os minerale».**

Metoda operatorie, aplicată după criterii și indicații bine stabilite, pe baza stadiilor evolutive — și desfășurată în cele mai perfecte condiții de asepsie și antisepsie, după jaloanele tehnice descrise, cu folosirea celui mai simplificat instrumentar, arătat mai sus (așa cum vom dovedi prin iconografia concludent demonstrativă, din capitolul următor), **prin faptul că vizează terenul organic în general**

Scanned with OKEN Scanner

FIȘA NR. 61

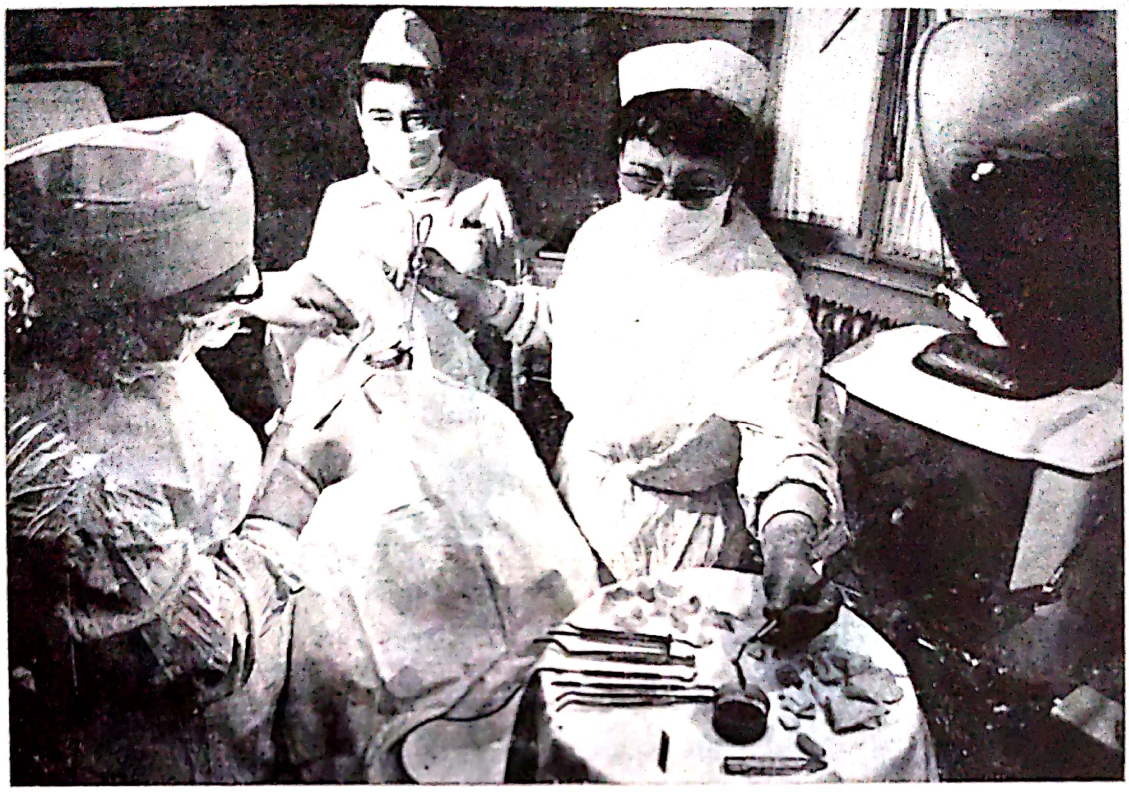

Fișa nr. 61. — prezintă poziția pacientului în timpul desfășurării operației, acoperit cu un cimp cu o gaură de mărimea orificiului bucal deschis. De asemenea, poziția operatorului și a întregului echipament de operație.

În concluzie, metodica practică a asistenței parodontopatiei esențiale, este realizată, după un protocol judicios întocmit și cu multă grijă aplicat. **Această metodică de asistență, în mod obligatoriu, în vederea eficienței ei, îmbină coordonat modalitățile de asistență generală, medicală și neuro-hormonală, în raport cu existența eventuală a acestor stări patologice cu cele locale, prin aplicarea metodei noastre operatorii, pe bază de omo-implante — biostimulatori — din « os minerale».**

Metoda operatorie, aplicată după criterii și indicații bine stabilite, pe baza stadiilor evolutive — și desfășurată în cele mai perfecte condiții de asepsie și antisepsie, după jaloanele tehnice descrise, cu folosirea celui mai simplificat instrumentar, arătat mai sus (așa cum vom dovedi prin iconografia concludent demonstrativă, din capitolul următor), **prin faptul că vizează terenul organic în general**

Scanned with OKEN Scanner

și local în ansamblu și nu un element simptomatic local, reprezintă după părerea noastră, orientarea atît științific cît și practic eficientă în rezolvarea acestei grave și complexe maladii, care este parodontopatia esențială.

Notă explicativă

« OS-MINERALE » — expresie constituită din două cuvinte de origine latină.

OS — subst. neutru de la OS, OSSIS, pl. OSSA = OS

MINERALE — adj. neutru (masc. și fem. mineralis) = mineral

Deci:

OS-MINERALE = os mineral = adică numai partea minerală a osului.

Omo-implant (sau homo-implant) — vine din cuvîntul grec — **Omoios, HOMOIOS** sau homos = acela, asemănător (cu referire la specia umană) — plus — **implant** (implant de la aceeași specie).

Biostimulatori « OS-MINERALE » sînt omo sau homo-implante — din OS uman **deproteinizat chimic**, cu rol biologic în fenomenele de remineralizare organică, generală și de recondensare a structurii osului alveolar, în disbiotrafie, în care, ele prin forare, au fost introduse sau implantate.

Brevet O.S.I.M. — Nr. 66764—1972

Scanned with OKEN Scanner

și local în ansamblu și nu un element simptomatic local, reprezintă după părerea noastră, orientarea atît științific cît și practic eficientă în rezolvarea acestei grave și complexe maladii, care este parodontopatia esențială.

Notă explicativă

« OS-MINERALE » — expresie constituită din două cuvinte de origine latină.

OS — subst. neutru de la OS, OSSIS, pl. OSSA = OS

MINERALE — adj. neutru (masc. și fem. mineralis) = mineral

Deci:

OS-MINERALE = os mineral = adică numai partea minerală a osului.

Omo-implant (sau homo-implant) — vine din cuvîntul grec — **Omoios, HOMOIOS** sau homos = acela, asemănător (cu referire la specia umană) — plus — **implant** (implant de la aceeași specie).

Biostimulatori « OS-MINERALE » sînt omo sau homo-implante — din OS uman **deproteinizat chimic**, cu rol biologic în fenomenele de remineralizare organică, generală și de recondensare a structurii osului alveolar, în disbiotrafie, în care, ele prin forare, au fost introduse sau implantate.

Brevet O.S.I.M. — Nr. 66764—1972

Scanned with OKEN Scanner

Capitolul 4

Ilustrarea eficienţei metodei operatorii „Osipov-Sineşti“ pe bază de biostimulatori omo-implante din „os minerale“

Obiective realizate

În prezentarea fişelor iconografice pentru demonstrarea eficienţei metodei operatorii « Osipov-Sineşti », aplicată conform concepţiei de interpretare pe principiul discernămîntului — clinic, radiologic şi biologic — a leziunilor şi manifestărilor parodontopatice, sistematizate în parodontopatii simptomatice şi esenţiale (definind ultimei categorii 4 stadii evolutive disbiotrofice) precum şi a modalităţilor de asistenţă a parodontopatiilor în general, pe principiul eclectismului terapeutic, NU vom expune consideraţii prea detaliate, asupra rezultatelor obţinute în asistenţa parodontopatiei esenţiale, ci vom lăsa ca aspectele prezentate să convingă despre valoarea ştiinţifică şi practică a concepţiei şi despre eficienţa imediată şi în timp a metodei noastre operatorii, prin obiectivele realizate.

Aceste obiective sînt:

a) **obiective clinice;**
b) **obiective radiologice;**
c) **obiective biologice.**

Scanned with OKEN Scanner

FIȘA NR. 62

A

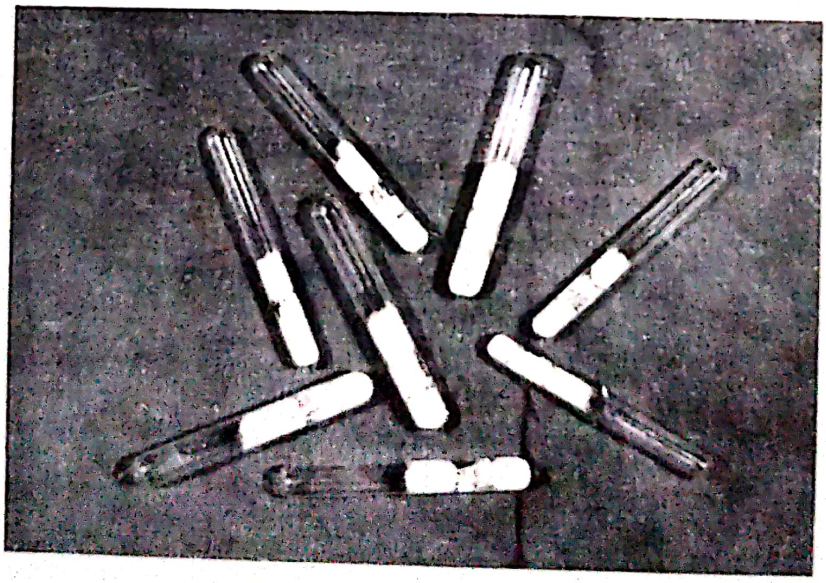

B

C

Fișa nr. 62. — prezintă biostimulatorii omoimplante din « os minerale ».

Imaginea A. — biostimulatorii pregătiți pentru a fi ambalați în ampule, în vederea punerii lor la îndemîna specialiștilor, pentru a le folosi în operații.

Imaginea B. — ampule gata pregătite pentru operații, în care se află în condiții perfecte de sterilizare, cîte 15 biostimulatori pentru arcada maxilară și cîte 12 elemente pentru arcada mandibulară.

Imaginea C. — ampule ambalate în cutii, cu 6 ampule care conțin cîte 15 biostimulatori și 6 ampule care conțin cîte 12 biostimulatori.

Scanned with OKEN Scanner

FIȘA NR. 63

A

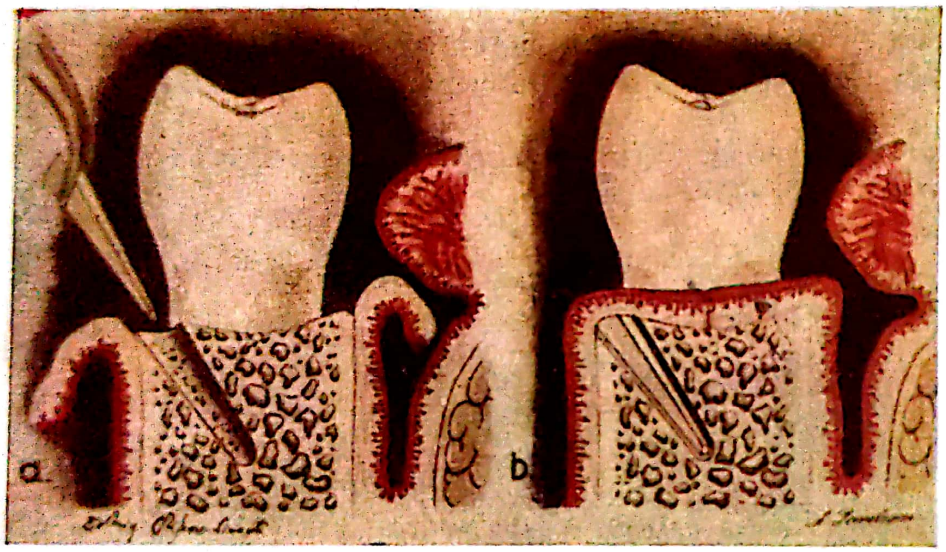

B

Fișa nr. 63 — prezintă actul forării cu o freză rotundă, nr. 4 sau 5, a co.i luctelor în grosimea septurilor interalveolare, **numai în septurile care prin grosimea și accesibilitatea lor permit acest act,** urmat de introducerea în aceste conducte a biostimulatorilor din « os minerale ».

Imaginea A — actul operator al forării pe arcada frontală maxilară (schemă).

Imaginea B — secțiune frontală în grosimea septului, prin care se pune în evidență conductul forat și introducerea biostimulatorului; urmează repunerea lambourilor pe suprafața operată, fără suturare.

(Pentru punerea în practică corectă a actelor operatorii a întregii operații, a se consulta capitolul respectiv din lucrarea « Parodontopatia esențială ».)

Scanned with OKEN Scanner

a) Obiective clinice

FIȘA NR. 64

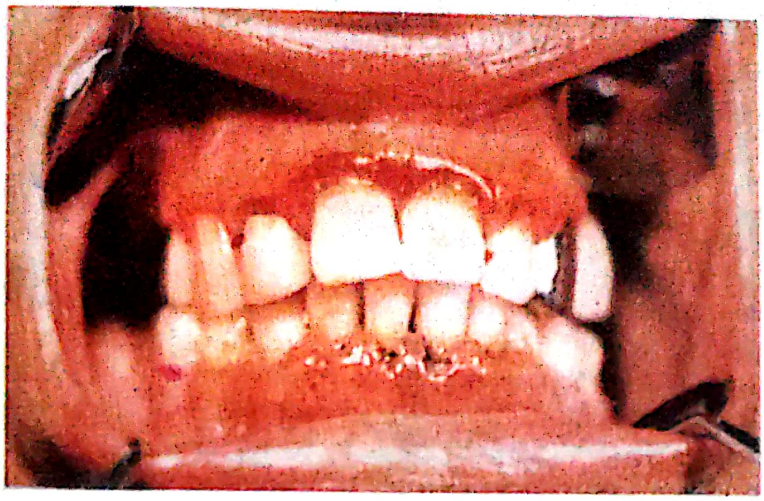

A

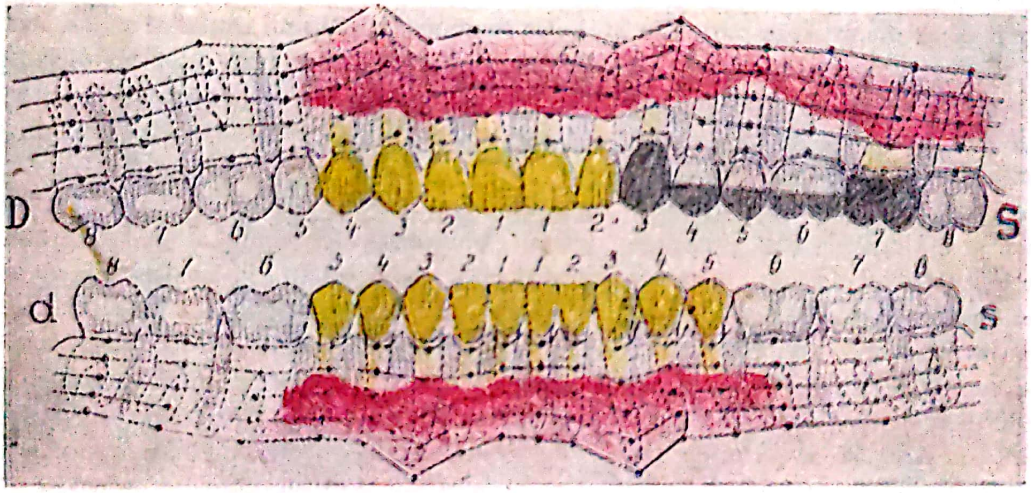

B

C

Fișa nr. 64 prezintă un aspect parodontopatic esențial, clinic și radiologic, înainte și după operație (aspectul radiografic se află în fișa nr. 1, imaginea F).

Imaginea A — aspectul clinic al mucoasei gingivale, evident inflamată și cu zone ulcerate și sîngerînde mai ales la nivelul papilelor hipertrofiate între 12 și 11, 11 și 21, 21 și 22, 22 și 23, 31 și 41, 31 și 32; pungi pioreice mai profunde la frontalii inferiori (prin prezența tartrului existent sub-gingival); din aceste pungi, prin exprimare, iese un produs pioreic de secreție și fermentație, foarte urît mirositor. Dinții prezintă deja un grad ușor de mobilitate. Foetor accentuat.

Acest **aspect clinic**, așa cum se prezintă, pune problema ce categorie de parodontopatie este. Adică, nu cumva este o formă **numai** cu leziuni și manifestări gingivitice?

Deoarece edentația masivă laterală nu este în legătură cauzală cu evoluția unui proces disbiotrofic, ci prin distrucții odontale urmate de extracții se impune **examenul radiologic al sistemului osteo-alveolar** corespunzător elementelor odontale existente. Numai prin acest examen și pe baza aspectelor imaginilor radiografice se putea defini un diagnostic concludent.

Imaginea B — după aspectul din imaginile radiografice se întocmește graficul parodontopatic, aspect care este de tip « esențial », evident evolutiv, în stadiile I spre II și chiar III.

Aspectul clinic inflamator și pioreic din **imaginea A** confruntat cu aspectul disbiotrofic evolutiv redat de imaginile radiografice, care a distrus prin liză și osteită supraadăugată primul segment și pe alocuri și în parte din al doilea segment al înălțimii osului alveolar, așa cum ni-l arată graficul parodontopatic din **imaginea B**, ne creează certitudinea unei parodontopatii care, prin **aspectul de estompare** a marginii osului alveolar, fără minime fenomene de reacție de delimitare sau blocare a procesului patologic, o considerăm că este, sau face parte din categoria « esențială ».

Odată confirmat diagnosticul de parodontopatie esențială evolutivă, pe baza fenomenelor de mai sus, clinice și mai ales radiografice, — conform celor enunțate și dezvoltate în prima parte a acestei lucrări, de aplicare practică a **principiului eclectic** în asistența parodontologică, a unei **modalități sau metode care să fie în strînsă corelație cu realitatea procesului patologic**, îl punem în practică. În consecință, dat fiind faptul că acest caz se găsește încadrat în categoria parodontopatică esențială el va fi supus modalităților de tratament expuse în concepția noastră în mod detaliat în lucrarea « Parodontopatia esențială », adică: după o prealabilă pregătire și asistență generală a pacientului și local a mucoasei gingivale și leziunilor odontale, se aplică metoda noastră operatorie, prin introducerea biostimulatorilor din « os minerale » direct în focarele disbiotrofice, după ce acestea au fost asanate.

Aceasta avînd drept scop, mai întîi, în vederea **opririi fenomenelor patologice osteolitice și osteitice evolutive și apoi a provocării la acest nivel, a fenomenelor de apoziție și mutație minerală din masa omo-implantelor, în trama structurală a osului alveolar, recondensîndu-l în acest mod, în sensul unui calus osos periodontal.**

Imaginea C — aspectul clinic la un an de la operație. Considerăm că orice explicație este de prisos.

Scanned with OKEN Scanner

FIȘA NR. 65

A



B

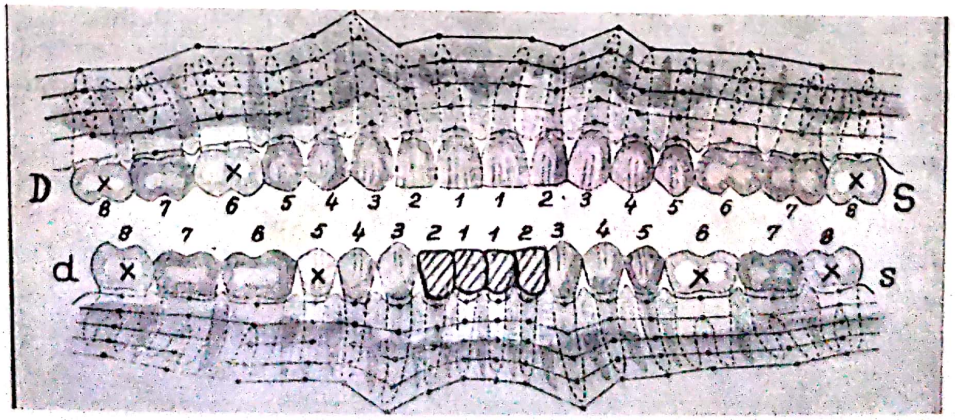

C

D

Fișa nr. 65 prezintă parodontopatia esențială evolutivă; înainte și după operație P. T., 56 de ani, avocat.

Vine pe data de 22. VI. 1972 pentru manifestări gingivo-alveolare grave, inflamatorii și supurative — suferind de 5—6 ani; sîngerări în timpul masticației; gust permanent de puroi; foetor puternic, care prin exhalarea dezagreabilă, îi creează grave complexe sociale și profesionale.

Examenul parodontologic.

Imaginea A — aspectul clinic odonto-gingival: mucoasa inflamată și tumefiată prin procesul cronic celular de granulație; pungi pioreice cu produs de secreție purulentă și cu țesut de mortificare foarte fetid. Mobilitatea odontală accentuată în special la dinții frontali superiori.

Imaginea B — aspectul imaginilor radiografice odonto-parodontale. Proces disbiotrofic esențial evolutiv în stadiile II, III și III spre IV; edentație a incisivilor inferiori, cu protezare conjunctă.

Imaginea C — graficul parodontopatic esențial întocmit după aspectele radiografice din imaginea B. Indicații operatorii cu **expectativă** a evoluției post-operatorii, în special la grupul 12, 11, 21, 22, 23, 26 și 27.

Imaginea D — pacientul chemat la control după 24 de luni. Aspectul clinic perfect (așa cum îl arată această imagine).

Dispariția tuturor fenomenelor patologice, locale. Starea generală a pacientului s-a redresat evident, la scurtă vreme numai, după îndepărtarea procesului supurativ și a introducerii biostimulatorilor « os minerale ». Pacientul ne declară că este foarte fericit că a scăpat de supurația care îi crea grave complexe. Se simte renăscut, cu poftă de viață și muncă, care nu-l mai obosește ca înainte de a fi operat.

Examenul general. Înainte de operație — nimic deosebit în antecedentele personale. Dar se pare că ne-a indus în eroare deoarece după 4 ani de la operație la o analiză mai insistentă a antecedentelor sale am descoperit grave și îndelungate stressuri, suportate cu mari dificultăți. În antecedentele ereditare: mama parodontopatică și diabetică. Nu prezintă reacție ganglionară regională, nici febră, nici modificări ale hemogramei, V.S.H.-2/3.

Scanned with OKEN Scanner

FIȘA NR. 66

A

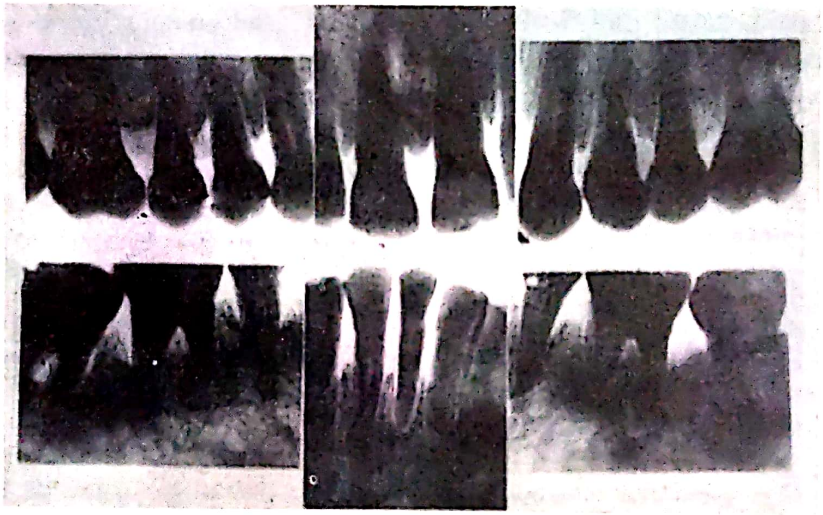

B

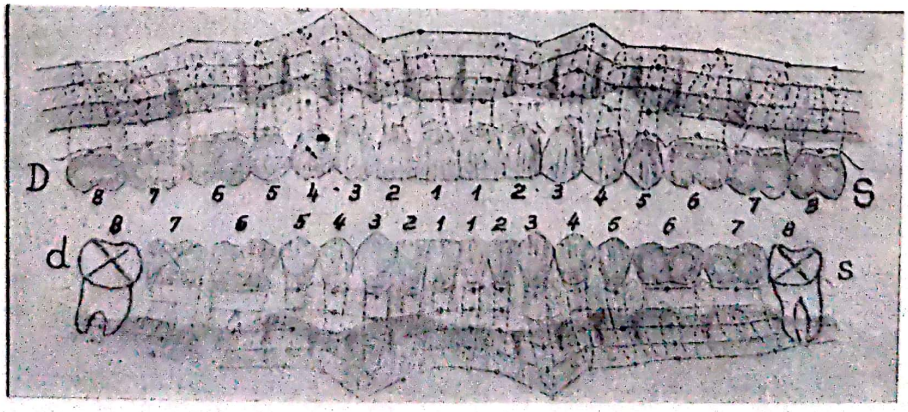

C

D

Fișa nr. 66 prezintă parodontopatia esențială evolutivă, înainte și după operație. Fl. D., 39 de ani, casnică.

Vine pe data de 29. VI. 1971 la consultație, pentru supurații gingivale, sîngerarea gingiilor la atingere și masticație și în special pentru miros urît al gurii, care persistă oricît s-ar îngriji. Fenomenele datează de circa 3—4 ani, agravîndu-se din ce în ce.

Examenul parodontologic.

Imaginea A — aspect gingivitic, lizereu inflamator pe toată întinderea arcadelor, sîngerînde la atingerile exploratorii, pungi pioreice, cu produs de secreție purulentă, albă-gălbuie, sanguinolentă; existența tartrului la grupul frontal; foetor ex ore accentuate și persistent la orice tratament dezinfectant.

Imaginea B — Aspectul bilanțului radiografic al arcadelor odonto-parodontale, care ne arată procese disbiotrofice evolutive în stadiile II spre III și III.

Imaginea C — graficul parodontopatic esențial.

Imaginea D — aspectul arcadelor odonto-parodontale, după 3 ani de la operație. Se remarcă o ușoară denudare la nivelul coletelor odontale, ca urmare a dispariției inflamației gingivale, a pungilor pioreice, ca și a coalescenței suprafeței profunde a lambourilor pe suprafața osului alveolar marginal și interodontal, chiuretat, avivat și împănat cu biostimulatori de « os minerale ».

Examenul general înainte de operație.

Absența manifestărilor patologice generale ca:

reacția ganglionară regională, febra, durerile locale, V.S.H. normal. Hemogramă normală. Calcemia 10,4 mg%. Tensiunea arterială 21/12.

Psihastenie din 1960. Antecedente ereditare: mama parodontopată.

Tulburări endocrine grave, insuficiență tiroidiană, hiperfuncție medulo-suprarenaliană

Asistență

Pacienta a fost supusă timp de 2 luni înainte de operație unui tratament general și neurohormonal, pe care l-a urmat și după operație, timp de 1 an. Revăzută după 3 ani, arcadele odonto-parodontale se prezintă ca în **imaginea D**, iar starea generală complet redresată, tensiunea arterială — 14/8.

Scanned with OKEN Scanner

FIȘA NR. 67

A

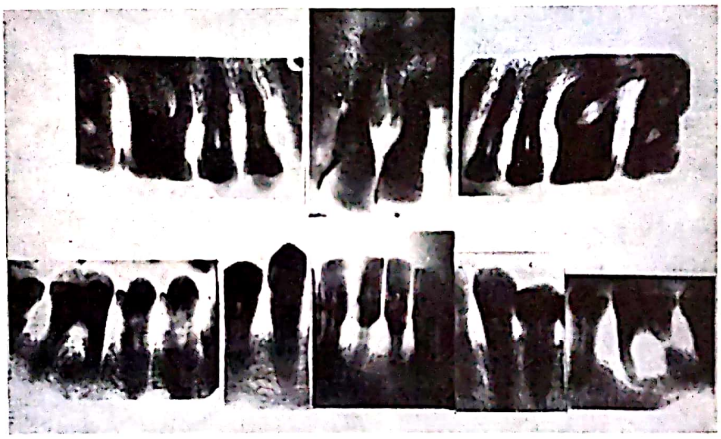

B

C

Fișa nr. 67 prezintă parodontopatia esențială evolutivă înainte și după operație.

H. I., 43 de ani, salariat, muncitor tăbăcărie. Trimis de medicul de întreprindere la consultație și tratament, pentru manifestări supurative grave parodontale și mobilitate odontală

Examen parodontologic.

Imaginea A — parodontal: inflamația cu edemațierea marginii gingivale pe toată întinderea la ambele arcade; pungi pioreice atît la arcada superioară, cît și la arcada inferioară, din care, prin compresiune și exprimare, apare un bogat produs pioreic galben-sanguinolent și foarte fetid; sîngerarea la atingerea mucoasei gingivale ca și la masticație; depozite de tartru în zona frontală inferioară, jenă în masticație și gust pioreic cu salivație abundentă.

Odontal: — migrări odontale în diverse sensuri, cu diasteme accentuate în special în grupele frontale; mobilitate relativă atît la frontalii superiori, cît și la frontalii inferiori.

Foetor ex ore foarte pronunțat, fenomen principal care a determinat pacientul să devină îngrijorat și să fie preocupat pentru a veni să se supună asistenței corespunzătoare.

Imaginea B — examenul radiologic: aspect disbiotrofic evolutiv în stadiile II și III. Elementele 27 și 36 fiind compromise se extrag preoperator, odată cu asanarea pregătitoare actelor operatorii. Restul arcadelor odontale și parodontale aflîndu-se în stadiile la limita operabilității, vor fi operate, cu urmărirea atentă a evoluției postoperatorii.

Examenul general

Absența unor reacții generale organice (dureri, febră), leucocitoza 7400, V.S.H. 3/9, tensiunea arterială 13/7. Absența reacției ganglionare sub-mandibulare.

Hipocalcemie: 8,2 mg%.

Imaginea C — aspectul clinic după 4 ani. Controlul calcemiei indică 10,8 mg%.

După operația din 27. XI. 1967, pacientul și-a supravegheat cu multă atenție igiena bucală, prin periaj și pastă, completată prin clătirea gurii dimineața și seara, cu apa de gură medicinală « OSSIDENTA » și la fiecare 2 luni detartraj.

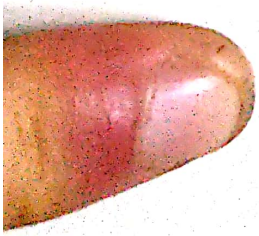

Scanned with OKEN Scanner

FIȘA NR. 68

A

B

C

Scanned with OKEN Scanner

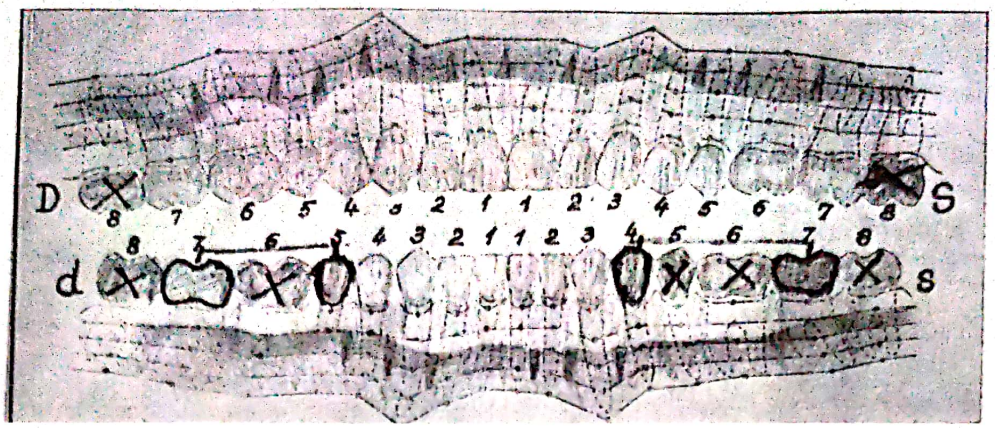

D

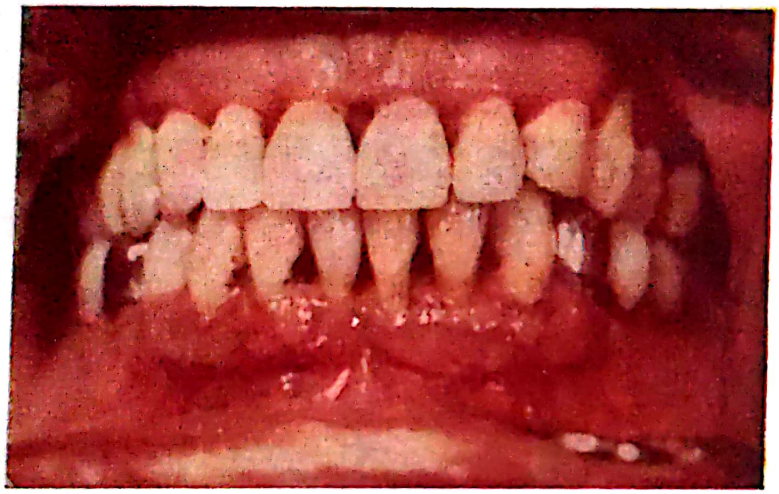

E

Fișa nr. 68 prezintă parodontopatia esențială evolutivă, înainte și după operație

Op. A., 37 de ani, ingineră chimistă. Vine la consultație pe data de 22. XI. 1971, pentru manifestări supurative grave ale gingiei, pe care le-a observat de circa 4 ani. Sîngerări ale mucoasei gingivale la cea mai mică atingere, ca și la masticație și periaj. Mobilitatea odontală relativ accentuată, cu deplasări migratorii ale unor elemente odontale, precum și un miros foarte fetid al gurii, care persistă chiar și după cea mai atentă igienă bucală.

Examenul general pre-operator

În antecedentele ereditare — existența manifestărilor parodontopatice — mama; hipertensiune arterială — tatăl; pacienta a trăit o viață plină de traume stress-ante, surmenaj psihic și fizic prin activitate suprasolicitantă. La examenul neurologic — surexcitabilitate, Chvostek accentuat; calcemia 9,1 mg%. Absența durerilor, a febrei generale, leucograma 6400 elemente. absența adenopatiei regionale sub-mandibulare.

Examen parodontologic

Imaginea A și B — parodontal — aspectul tipic de gingivită disbiotrofică parodontopatică esențială evolutivă. Mucoasa gingivală inflamată și edemațiată, sîngerîndă ușor la explorări minime; pungi pioreice pline cu secreție purulentă fetidă și țesut de granulație (caractere ale

unui proces cronic evolutiv, care dăinuie de mulți ani). **Odontal:** migrări odontale, mobilitate, lipsurile complétate prin proteze conjuncte din viplă. **Foetor ex ore,** foarte accentuat și caracteristic parodontopatiei esențiale.

Imaginea C — bilanțul imaginilor radiografice, care demonstrează că procesul disbiotrofic osteo-alveolar se află în stadiul III și III spre IV.

Imaginea D — graficul parodontopatic esențial.

Imaginea E — aspectul arcadelor la controlul postoperator după 1 an și jumătate.

Scanned with OKEN Scanner

FIȘA NR. 69

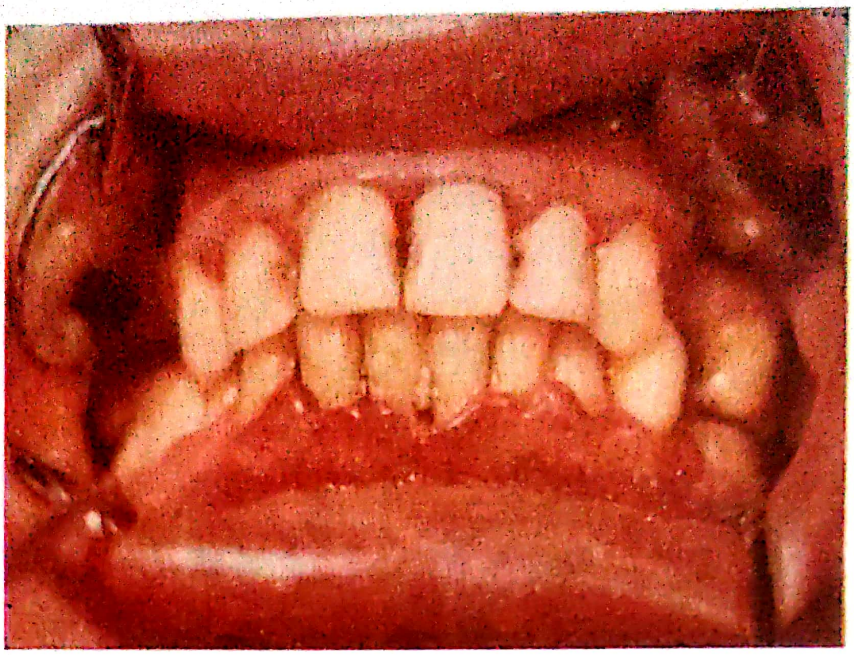

A

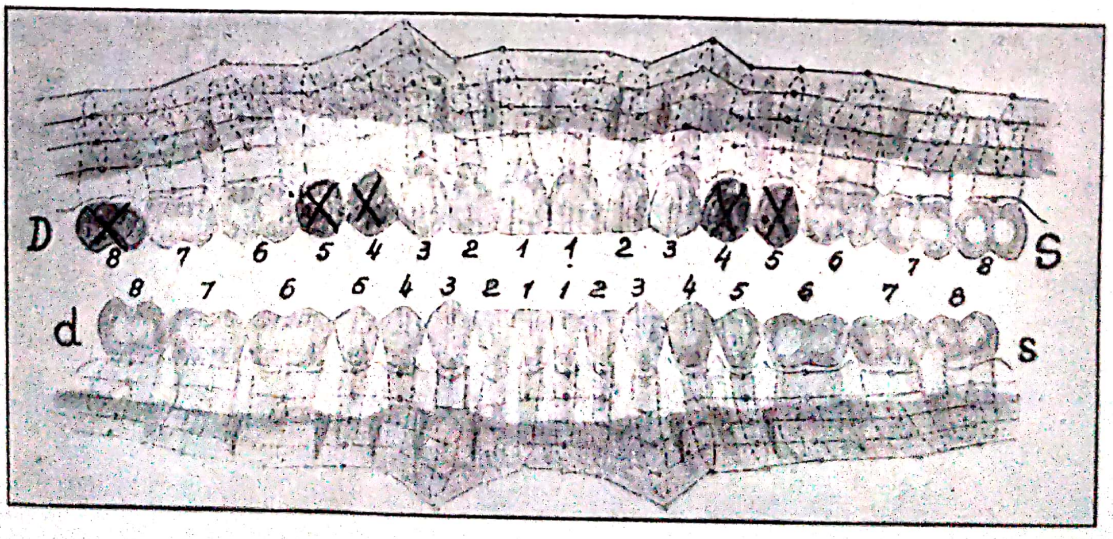

B

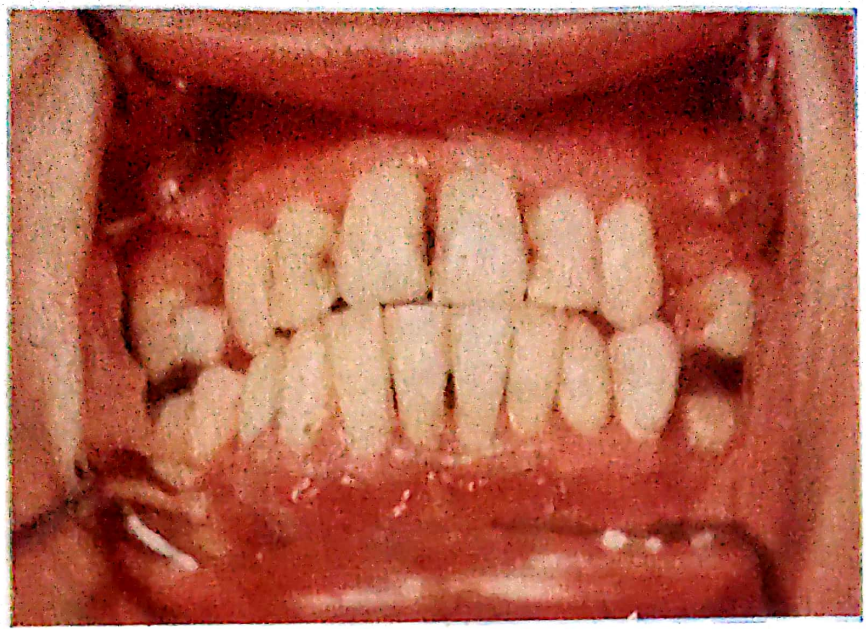

C

Fișa nr. 69 prezintă parodontopatia esențială evolutivă stadiul II și II spre III; înainte și după operație.

Cu tot aspectul dramatic gingivo-alveolar, constatăm: absența reacției ganglionare regionale, absența febrei și durerilor atribuite procesului inflamator parodontal; VSH 7/9, leucograma 7600 leucocite; tensiune arterială 13/7, glicemia 0,91 mg%.

Imaginea A. — aspectul clinic al mucoasei gingivale și al papilelor interodontale, în special pe arcada mandibulară, foarte hipertrofiată, prin procesul supurativ din pungile pioreice odonto-gingivo-alveolare.

Imaginea B — aspectul graficului parodontopatic esențial, în stadiile II și II spre III, realizat după imaginile radiografice ale sistemului odonto-osteo-alveolar al ambelor arcade (semnele × aplicate pe grafic indică lipsa elementelor odontale din arcade).

Imaginea C — aspectul clinic realizat și fotografiat la 3 ani după operație.

Scanned with OKEN Scanner

FIȘA NR. 70

A

B

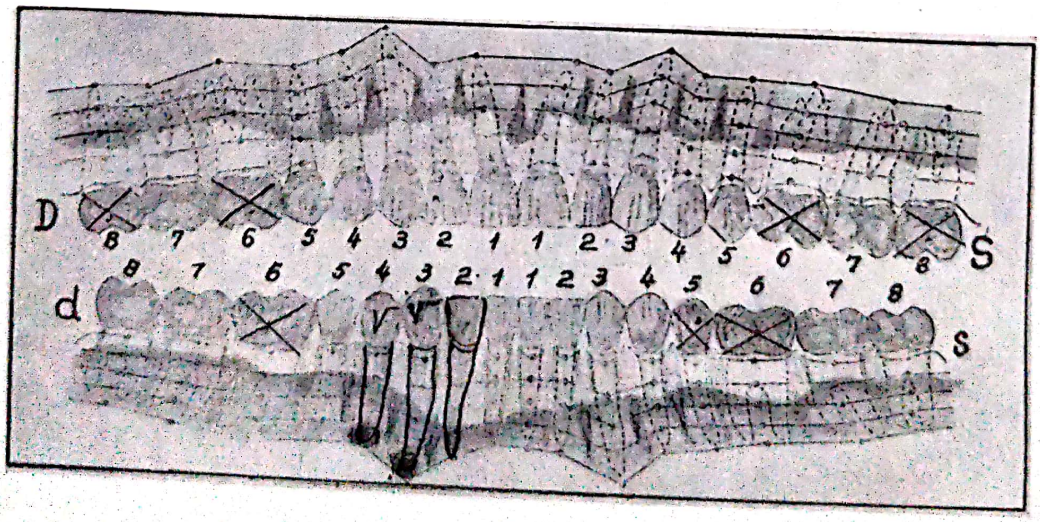

C

Scanned with OKEN Scanner

D

Fișa nr. 70 prezintă parodontopatia esențială evolutivă, stadiul II, II spre III și III spre IV, înainte și după tratament.

Imaginea A — aspect de hipertrofie a mucoasei gingivale, prin proces de hiperplazie celulară, care, așa cum se remarcă la nivelul zonei 21—22, debordează din pungile pioreice corespunzătoare, pungi care, pe restul ambelor arcade, sînt pline cu un produs pioreic foarte fetid. Din cauza procesului evoluat, care este mult mai grav decît apare pe aceste imagini, fiind mascat de hipertrofia marginală a mucoasei gingivale, aflîndu-se radiologic în stadiile II, II spre III și pe alocuri III spre IV, elementele odontale în unele zone, pe lîngă deplasări migratorii, prezintă și fenomene de mobilitate, care îngrijorează obsedant pacientul.

Imaginea B — aspectul imaginilor radiografice, care ne arată stadiile grave, adică realitatea alveolitică a procesului disbiotrofic în care se află sistemul osteo-alveolar. De asemenea, pe aceste imagini depistăm și două focare periapicale (granuloame), la nivelul elementelor 43 și 44, care au fost rezolvate terapeutic înaintea actelor operatorii pentru procesele parodontopatice esențiale.

Imaginea C — schema graficului parodontopatic esențial, întocmit după aspectele radiografice din B. De asemenea sînt marcate și septurile în care au fost introduși biostimulatorii.

Imaginea D — aspectul clinic după operație și după ce s-a rezolvat și problema protetică de restaurare a lipsurilor odontale și a reechilibrării ocluziei (prin protezele respective — fixe, din aur), care fusese depistată preoperator, mult dereglată prin evoluția procesului « esențial » evolutiv.

Scanned with OKEN Scanner

FIȘA NR. 71

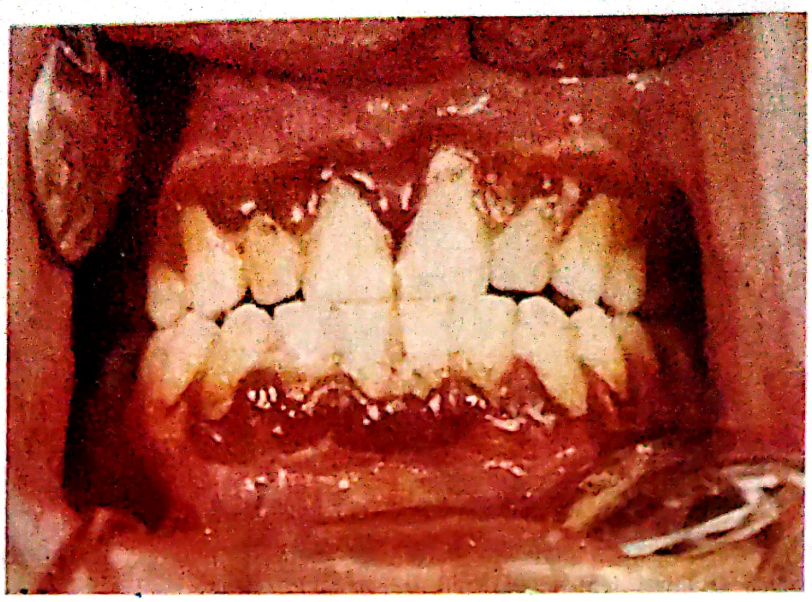

A

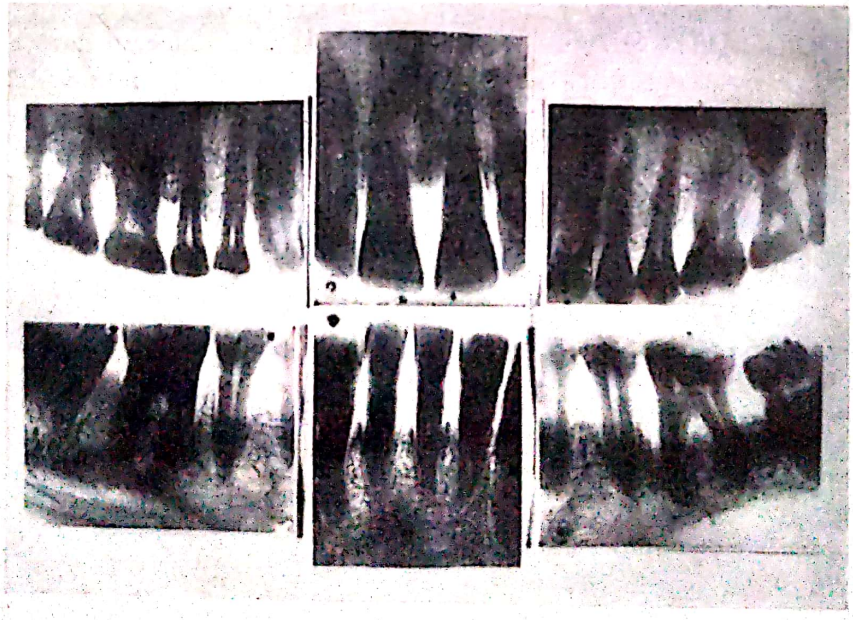

B

C

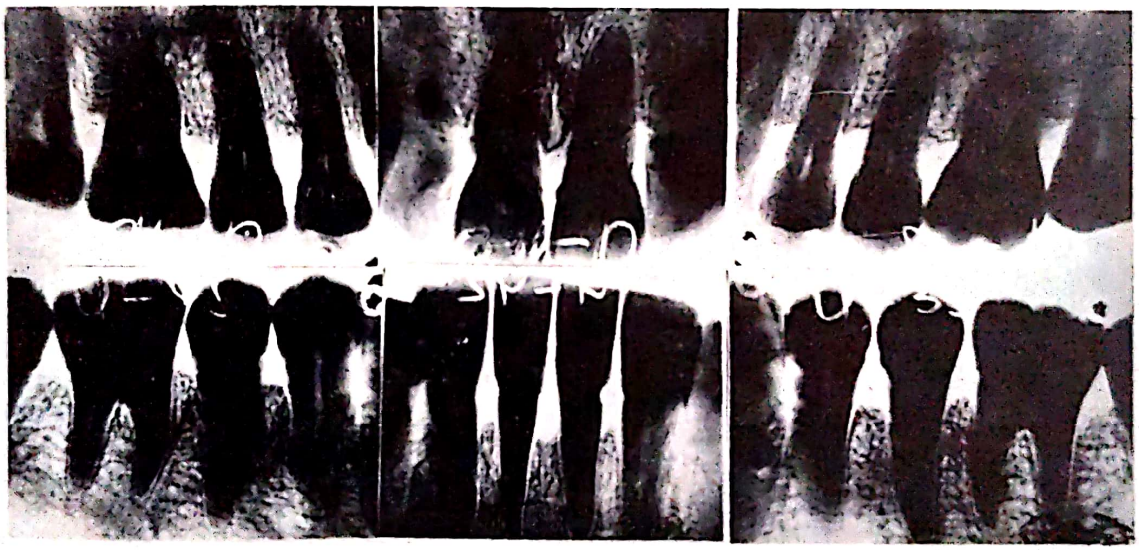

D

Fișa nr. 71 prezintă parodontopatia esențială evolutivă, înainte și după tratament. U. C., 27 de ani, inginer. Vine pe data de 16. V. 1957, pentru manifestări gingivale foarte grave — inflamatorii, ulcerosupurative, cu sîngerare la cele mai ușoare atingeri, pungi pioreice, ușoară mobilitate odontală și **foetor ex ore** accentuat, care îi creează mari neplăceri în relațiile sociale ca și în activitatea sa. Tartru subgingival la nivelul zonei frontalilor inferiori.

Examenul general înainte de operație

Hiperexcitabilitate, psihastenie, insomnii. Calcemia 10 mg%, calciu ionic — 4,1%, P — 3,1%, glicemia 1,2‰, colesterol, 2,62‰, proteinemia 7,09%, VSH — 6/16, leucocite — 7 900 elemente. Absența reacției ganglionare loco-regionale.

Examenul parodontologic

Imaginea A — aspect care vorbește de la sine. Ocluzie psalidodontă nu prezintă fenomene de inocluzie sau de dezechilibru ocluzo-articular (pe fotografia alăturată, voit a așezat dinții cap la cap, pentru expunere la fotografiat). Foetor foarte accentuat — de fermentație și carne în putrefacție.

Imaginea B — Aspectul radiografic al procesului disbiotrofic evolutiv, în stadiul I și II evolutiv.

Imaginea C — Aspectul arcadelor odonto-gingivale refotografiate cu ocazia controlului făcut pacientului în septembrie 1971, adică după 14 ani de la operație. Se poate constata un aspect concludent post-operator care vorbește de la sine.

Imaginea D — Aspectul radiografic al arcadelor parodontale după 12 ani de la operație. Evidentă recondensare a pereților osului alveolar, care se menține intact.

Tratamentul

După o pregătire locală preoperatorie, ca și generală, pacientul este supus operației. Rezultatul îl prezintă aspectul imaginei fotografice C. Dar pacientul este mereu revăzut anual, cu care ocazie de fiecare dată i se atrage atenția, ca de altfel la toți cei operați, să nu uite că gingiile sale au o hipotroficitate care obligă la o igienă bucală perfectă, atent supravegheată.

Scanned with OKEN Scanner

b) Obiective radiologice

FIȘA NR. 72

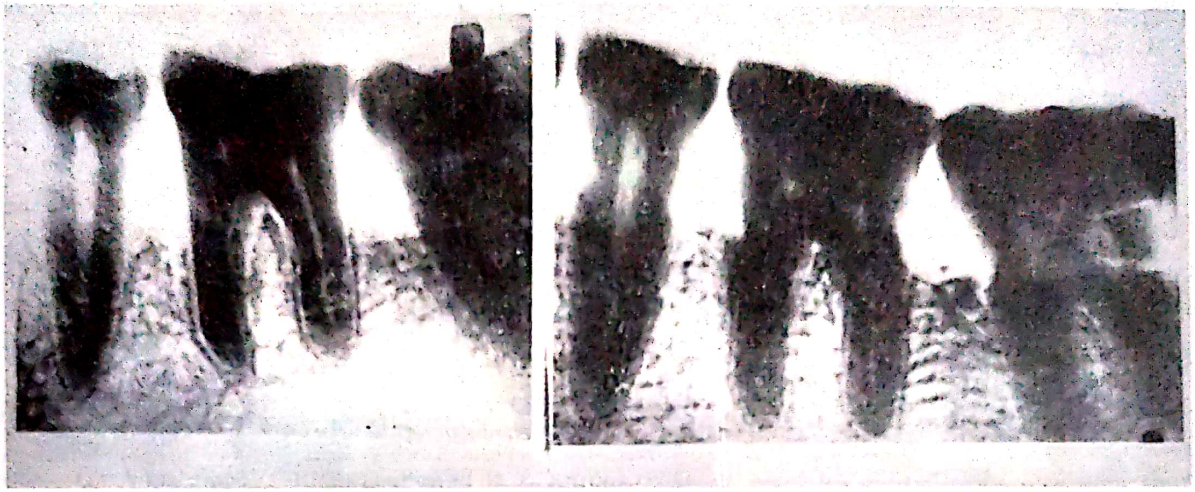

A B

Fișa nr. 72 prezintă aspectul radiologic al fenomenului de recondensare a osului alveolar prin biostimulatori « Os-Minerale ».

Imaginea radiografică a zonei molarilor inferiori înainte de operație (imaginea A) și la aproximativ 3 ani după operație (imaginea B).

În septul inter-molar (imaginea B) se constată depozit mineral depus în structura osului, prin apoziție minerală masivă. Această apoziție se face conform legilor fenomenelor biologiei implantului osos, atunci cînd el este introdus în masa osului în fenomene de osteoliză. Ele constau în liza implantului. **asimilarea** masei minerale și a **mutației** acestei mase asimilată în structura osului alveolar, care se găsește prin actul forării și al prezenței omo-implantului introdus în conduct, în **incitație specifică remineralizantă.**

Scanned with OKEN Scanner

FIȘA NR. 73

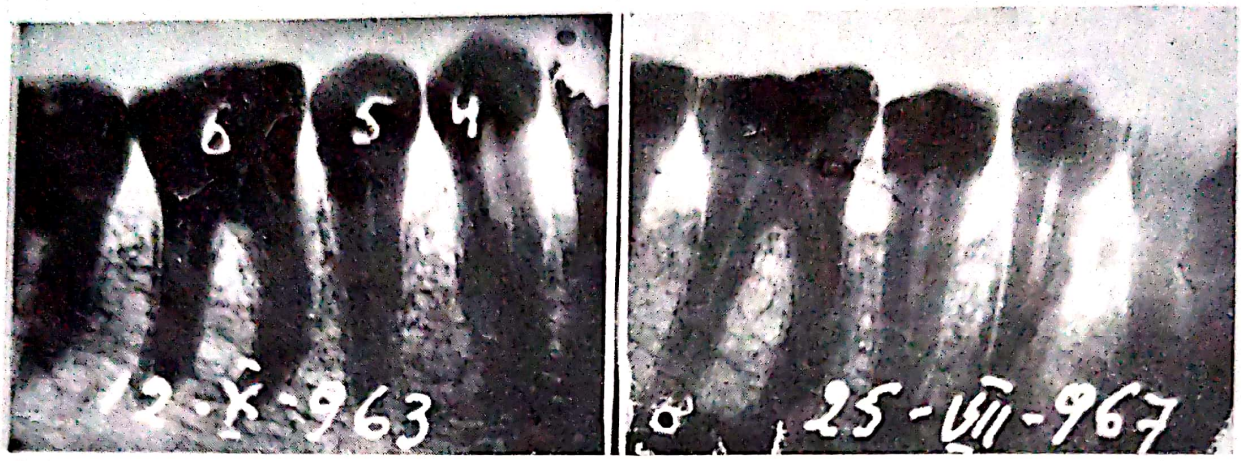

A B

Fișa nr. 73 prezintă un aspect radiologic al fenomenului de recondensare a osului alveolar după operația prin biostimulatori din « Os-Minerale ».

Imagine cu aspect radiologic pre-operator (A) și la aproximativ 4 ani după operație (B). Aspect evident de recondensare delimitatorie a conturului osului alveolar.

Scanned with OKEN Scanner

FIȘA NR. 74

A

B

Fișa nr. 74 prezintă aspecte radiologice pre- și post-operatorii ale osului alveolar.

Imaginea A — aspectul preoperator al osului alveolar în zona 13—12—11—21, în proces disbiotrofic, stadiul III evolutiv.

Imaginea B — aceeași zonă, după 9 ani de la operație. Fenomene de recondensare ale suportului osos. Deși mai mult din jumătatea înălțimii osului alveolar era dispărută, totuși implantele au asigurat, în condiții optime, stabilitatea statică și funcțională a elementelor odontale.

Scanned with OKEN Scanner

FIȘA NR. 75

A

B

Fișa nr. 75 prezintă un aspect radiografic de recondensare a osului alveolar la 9 ani de la operație.

Imaginea A — aspectul zonei alveolo-odontale 21, 22, 23, în proces disbiotrofic evolutiv, stadiul II spre III, înainte de operație.

Imaginea B — aspectul de evidentă și concludentă recondensare osteo-alveolară, constatată la 9 ani de la operație, fenomen ce a asigurat stabilitatea statică și funcțională a elementelor odontale și care după acest îndelungat interval, îi găsim cu o astfel de fixitate, încît a permis folosirea acestora ca stîlpi de punți protetice restauratorii.

Scanned with OKEN Scanner

FIȘA NR. 75 a

A

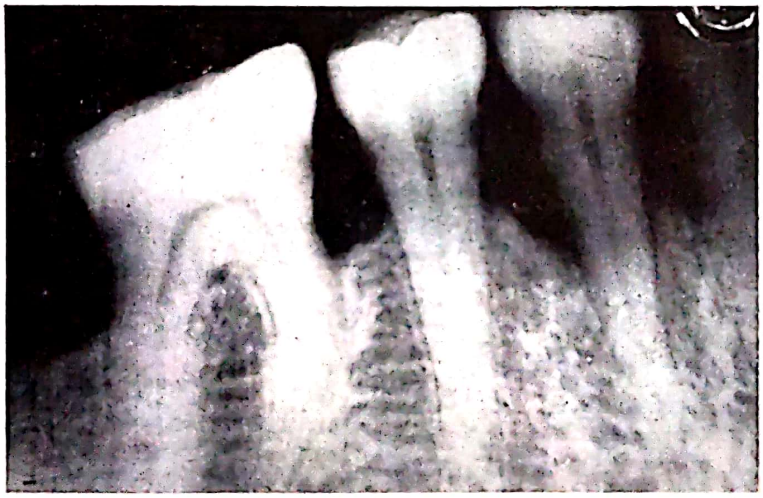

B

Fișa nr. 75 a. — Aspecte de recondensare a osului alveolar, imaginea B, la 8 luni după operația de parodontopatie esențială, **imaginea A.**

Scanned with OKEN Scanner

FIȘA NR. 76

A B

Fișa nr. 76. — prezintă un aspect radiografic de recondensare a osului alveolar, la controlul radiografic după 2 1/2 ani de la operație (zona mandibulară).

A. Înainte de operație. B — după operație, recondensare evidentă a osului parodontal.

Scanned with OKEN Scanner

FIȘA NR. 77

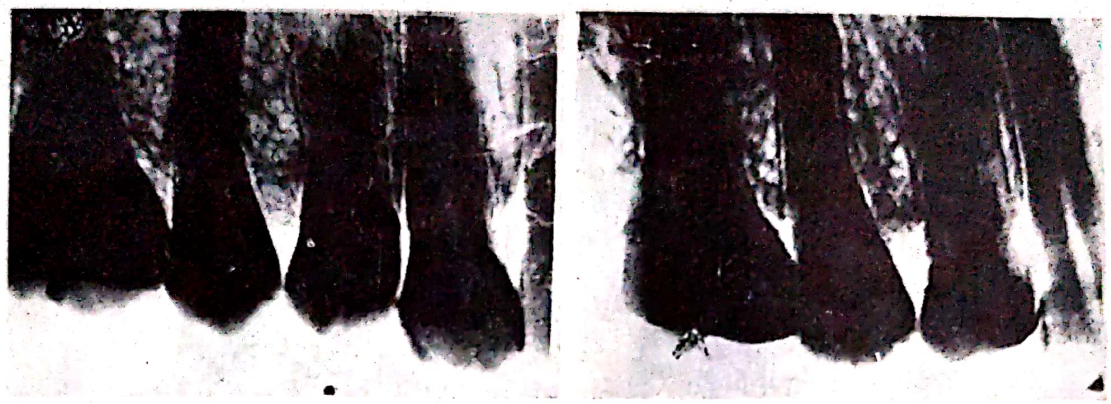

A B

Fișa nr. 77 prezintă un aspect radiografic de recondensare a osului alveolar la controlul radiografic după 2 1/2 ani de la operație (zona maxilară).

A — înainte de operație. B — după operație, evidentă recondensare.

FIȘA NR. 78

A

B

Fișa nr. 78 prezintă un aspect comparativ osteo-alveolar pre- și postoperator a septurilor în care au fost introduși biostimulatori din « Os-Minerale », în raport cu septul distal în care nu s-a putut fora conductul și introduce biostimulatorul.

Imaginea A — zona mandibulară a unui grup alveolo-odontal premolaro-molar 44, 45, 46, 47, cu aspect evident disbiotrofic evolutiv în stadiul II, al osului alveolar.

Imaginea B — aceeași zonă, la interval de aproximativ 3 ani de la operație. Studiat aspectul acestei imagini constatăm două fenomene bine distincte între ele: primul fenomen este cel al recondensării și definirii contururilor septurilor osului alveolar între 44—45 și 45—46; al doilea **fenomen îl constituie aspectul comparativ al fenomenelor de recondensare,** realizat între septurile de mai sus, în care prin actul operator s-au introdus biostimulatori de omo-implante din « Os-Minerale » și septul dintre 46 și 47, care nu prezintă aspectul fenomenului de recondensare, deoarece din cauza orificiului bucal prea mic, el nu a putut fi abordat pentru a se fora în el și

Scanned with OKEN Scanner

a se introduce biostimulatorul. Astfel că, acest sept a fost doar asanat de țesuturile patologice disbiotrofice (primul timp al operației), după care s-au repus lambourile la loc.

Pe această imagine radiografică se remarcă evident prin comparație, cum septurile în care s-au introdus biostimulatorii au beneficiat de fenomenul de recondensare și cum la nivelul septului distal, fenomenul recondensării osului alveolar nu a avut loc.

Aceste fenomene evident distincte între ele, **ne demonstrează concludent rolul remineralizant și de recondensare a biostimulatorilor de « Os-Minerale », atunci cînd aceștia sînt introduși în grosimea septurilor interalveolare.**

c) Obiective biologice

FIȘA NR. 79

	Calcemie preoperatorie	Calcemie după operație alveolară	Data operației complementare	Calcemie după operație complementară
1. D 36 de ani	7,88%	9,60%	14.IV.1951	12.V.1951 = 10%
2. D.C. 29 de ani	7,80%	9,82%	16.III.1951	10.IV.1951 = 10,77%
				25.IV.1952 = 11%
3. Al.M 44 de ani	7,4 %	8,60%	20.IV.1954	1.VI.1954 = 9,2%
				26.VIII.1954 = 9,7%
4. G.V. 47 de ani	7%	8,4 %	2.VII.1954	31.VIII.1954 = 8,8%
				20.IX.1954 = 9,32%
5. V.V. 37 de ani	7,2 %	8,8 %	10.III.1955	6.V.1955 = 9,85%
6. S.L. 27 de ani	8%	9,10%	16.III.1952	25.IV.1952 = 9,85%
				13.VIII.1952 = 10,15%

Fișa nr. 79 prezintă cîteva exemple de stări hipocalcemice în manifestările parodontopatice esențiale.

Studiat acest tabel, se pot constata, în primul rînd, în prima coloană, existența stărilor hipocalcemice, uneori foarte grave în tabloul manifestărilor parodontopatiei esențiale, și, în al doilea rînd, în coloanele următoare, cum demonstrăm redresarea acestor stări hipocalcemice prin biostimulatorii introduși prin actele operatorii în septurile interalveolare (fără alt tratament de recalcificare), coloana a II-a; și în ultima coloană demonstrăm, în raport cu prima coloană, fenomenul concludent cum s-a redresat starea hipocalcemică (fără alt medicament de recalcificare) numai prin biostimulatori « Os-Minerale », masiv introduși suprapubian (femei) sau presternal (bărbați). A se vedea capitolul respectiv din lucrarea « Parodontopatia esențială »).

Scanned with OKEN Scanner

Capitolul 5

Cîteva consideraţii de ordin protetic în completarea tratamentului chirurgical al aspectelor parodontopatiei esenţiale cu edentaţii parţiale terminale şi intercalate

Capitolul rezolvării protetice — atunci cînd parodontopatul, prin evoluţia procesului său distrofic gingivo-osteo-alveolar, a ajuns în situaţia să prezinte unele edentaţii parţiale, mai reduse sau mai grave, — în principiu, pentru rezolvare, revine disciplinei sau serviciilor profilate pe probleme de ortopedie odontală. Practic, însă aşa cum de altfel preconizăm în activitatea noastră, credem că este mult mai judicios ca acestea să fie rezolvate în serviciile parodontologice, consideraţii care, unele dintre ele, într-o formă rezumativă, vor fi expuse mai jos.

Cînd un parodontopat prezintă o edentaţie parţială, de tipul celor latero-terminale sau termino-terminale, sîntem şi noi de acord, ca de altfel toată lumea specialiştilor, că numai prin **proteza adjunctă,** indiferent de sistem sau materialul din care este confecţionată, ca aceasta să fie rezolvată. Cînd însă eventualitatea cazuistică face ca să constatăm o edentaţie parţială şi intercalată, din experienţa noastră, bazată şi pe criterii de ordin biologic, odontologic ca şi de tehnologie protetică, considerăm că lucrurile trebuie bine gîndite şi analizate, atunci cînd se pune problema restaurărilor morfo-funcţionale a arcadelor odontale.

În primul rînd, opinăm că mai ales aceste cazuri trebuie cu precădere rezolvate de către parodontologul care a operat şi îngrijit starea parodontopatică esenţială, deoarece numai el, care prin actul operaţiei, decolînd lambourile parodontale, a putut **de visu** să-şi dea seama ce porţiune intra-alveolară din segmentul radicular

Scanned with OKEN Scanner

mai există încă și poate să indice, să hotărască sau personal să execute, cel mai adecvat sistem protetic. Nimeni altul nu o va putea face cu aceeași competență și eficiență.

În al doilea rînd — vorbind de situația în care, după aproximativ 4 luni, prin efectele actelor operatorii, desăvîrșindu-se fenomenele de apoziție minerală în structura osoasă a parodontului, s-a realizat o recondensare a suporturilor odontale, în așa fel încît să creeze certitudinea unor piloni odontali cu stabilitate statică și funcțională satisfăcătoare — deși mulți specialiști preconizează pe scară largă sistemul protetic scheletat (din metale nobile, seminobile, sau crom-cobalt), iar alții proteze parțiale acrilice, noi recomandăm, pe baza a o serie de criterii, **sistemul protezării fixe**, ca cel mai indicat și eficient.

Proteza fixă, indiferent că se confecționează din aur platinat, paliag, crom-cobalt etc. recomandăm să fie efectuată în special în aspectele cu dezgolire pronunțată a elementelor odontale (fișa 80 b, b', c, c', c'') prin elemente de agregare conjuncte NU de tipul celor obișnuite, ci **prin coroane ecuatoriale** cu elemente intermediare de completare, masivi, cupe, casete etc., tip pontopin, adică cu contact punctiform asupra crestei gingivo-osoase.

Argumentele acestei modalități de rezolvare protetică fixă sînt multiple, ele datorîndu-se cîtorva factori preponderenți. Primul este de natură patologică. Datorită procesului disbiotrofic evolutiv care a distrus prin liză și osteită un segment mai mare sau mai mic din înălțimea peretelui osteo-alveolar duce la desbrăcarea segmentului odontal radicular, în proporția corespunzătoare (fișa 80 b și b'). Al doilea factor constă în morfologia odontală, care este reprezentat de aspectul și forma tuberoasă sau globuloasă a segmentului coronar al elementului odontal și care datorită fenomenelor evolutive disbiotrofice au dus la dezbrăcarea de la colet spre apex, a segmentului radicular respectiv. Acest aspect morfo-odontal al segmentului coronar este și mai pronunțat după actele operatorii, adică după ce au fost îndepărtate țesuturile patologice din focare și după ce, lambourile repuse la locul lor, s-a realizat vindecarea plăgii operatorii prin coalescența lor periodontal. Din cauza reducerii importante a perimetrului segmentului radicular în raport cu circumferința segmentului coronar, acesta din urmă apare mult mai globulos decît în starea normală în care, parodontul îmbrăcînd segmentul coronar pînă sub marginea smalțului, pregătirile de bonturi în vederea fixării pe ele a elementelor de agregare conjuncte, sînt mult mai reduse și mai simplu de executat.

Scanned with OKEN Scanner

FIȘA NR. 80

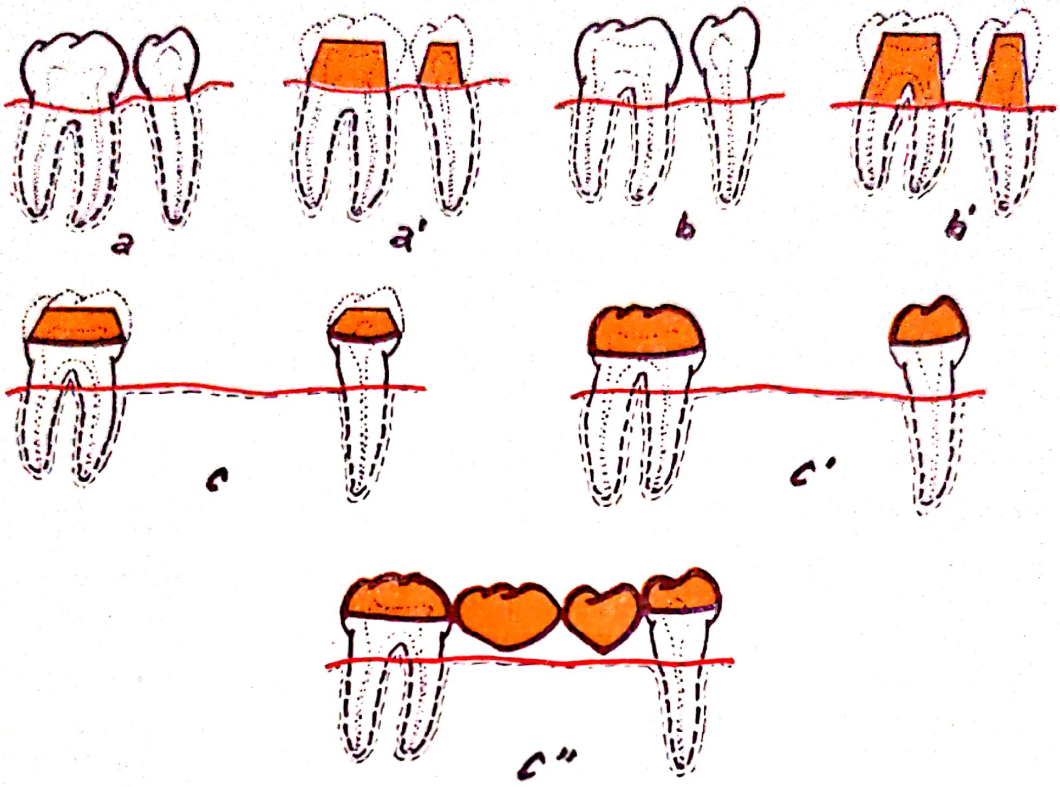

Fișa nr. 80 prezintă unele aspecte, în schemă, morfo-odontale normale și după parodontopatia esențială, raportate la principiile protetice conjuncte.

a și a' — elemente odontale normale și după șlefuirea bonturilor;

b și b' — elemente odontale parodontopatice și după pregătirea bonturilor respective;

c — bonturi și schema circumferențială cu pragul respectiv;

c' — elemente conjuncte ecuatoriale;

c'' — coroanele ecuatoriale cu corpul de puncte respectiv.

Pregătirea unui bont prin șlefuirea unei astfel de forme globuloase, ca urmare a fenomenelor patologice și actelor operatorii, în vederea adaptării perfecte a unui element de agregare conjunct, presupune 3 categorii de implicații, una mai laborioasă și mai complicată decît alta:

a) În primul rînd actul șlefuirii pentru pregătirea corectă a bontului la un astfel de element odontal, deosebit de globulos, cere foarte mult timp pînă ce toate formele globuloase și tuberozitățile segmentului coronar arătat mai sus, în schemele morfo-odontale, sînt reduse la suprafețe plane care să fie în continuarea coletului odontal;

b) nu ar fi posibil, ca prin actul unei astfel de pregătiri a bonturilor, pulpa odontală să fie menajată în vitalitatea ei (fișa 80 — b') ceea ce ar impune implicit devitalizarea, act care complică mult durata de tratament, nemaivorbind de unele riscuri periapicale ale depulpării, indiferent cît de corect și aseptic ar fi ea executată;

c) este greu de conceput că o mucoasă gingivală care a manifestat în tabloul parodontopatic esențial procese evidente de hipotroficitate ar rămîne « indiferentă » față chiar de minimele

iritații pe care i le-ar provoca un element de agregare conjunct adaptat și cimentat pe un astfel de bont pînă la nivelul spațiului gingivo-alveolo-odontal, cu o margine oricît de bizotată și corect șlefuită.

Sînt considerații preponderente care impun această modalitate de rezolvare, lăsînd deoparte reacțiile de intoleranță față de proprietățile metalului din care este prelucrat elementul de agregare, reacția față de acțiunea iritativă acrilică asupra vitalității gingivale diminuate, acțiunea microcurenților electrici între structura moleculară a metalului și mediul osmotic al țesuturilor periodontale etc.

Asemenea probleme impun criterii judicioase la alegerea confecționării elementelor de agregare conjuncte, de tip ecuatorial turnate cu ocluzie și puncte de contact dirijate (fișa 80 c, c', c''), fie din aur, fie din paliag, fie din crom-cobalt, sau alte metale, care s-ar preta la astfel de lucrări protetice. Asemenea cape, cimentate pe bonturi meticulos pregătite, acoperind aproximativ o treime din forma globuloasă a segmentului coronar, ale cărui margini se opresc pe un prag circumferențial, pe forma segmentului coronarian, le considerăm ideale pentru rezolvarea unor astfel de aspecte. Ideal, deoarece acest element conjunct va avea marginile mult îndepărtate de conturul marginal al mucoasei gingivale, care a fost stigmatizată de fenomenele disbiotroficității maladiei esențiale, favorizînd în acest mod prevenirea unor noi leziuni prin iritații provocate de contactul cu marginea sa.

Rezolvînd și completînd în acest mod și după asemenea criterii problemele restaurării aspectelor cu edentații parțiale și intercalate, avem convingerea că aceasta reprezintă modalitatea protetică cea mai eficientă, deoarece:

— este corelată cu fondul etiopatogenic și patologic al fenomenelor disbiotrofice esențiale, care au provocat asemenea edentații intercalate;

— reduce la maximum munca de șlefuire și pregătire a bonturilor pentru elementele conjuncte protetice;

— menajează la maximum conturul marginal al mucoasei gingivale, precum și al osului alveolar subiacent;

— prin aceasta se previn leziunile prin iritare sau chiar mortificare a organului pulpar odontal, fapt care ar expune la unele implicații terapeutice imediate, precum și la unele complicații în timp la nivelul pulpei odontale, ceea ce ar crea grave neplăceri nu numai celui în cauză, dar și medicului care a executat protezarea, scăpîndu-i neobservate asemenea implicații.

Confecționarea pe bonturile piloni de punți a acestor coroane sub forme de cape, corect modelate și turnate, completarea distanțelor dintre piloni cu corpuri de punte tip pontopin (fișa 80 c'') adică cu atingerea numai punctiform a crestei gingivo-osoase, considerăm că constituie un nou pas în orientarea pe care o realizează contribuția noastră în parodontologie.

În încheiere ținem să subliniem că în cele expuse mai sus nu am insistat prea mult asupra detaliilor de ordin tehnic, deoarece tehnologia protetică odontală aparține cu precădere ortopediei odontale. Noi am redus cele expuse numai la unele considerații care să folosească parodontologilor la orientarea preocupărilor lor în rezolvarea și completarea terapiei prin actele chirurgicale ale edentațiilor parțiale și intercalate de natură parodontopatică esențială.

Scanned with OKEN Scanner

Implantologia aloplastică în edentaţiile prin fenomene disbiotrofice parodontopatice esenţiale

Implantologii contemporani, după constatările noastre, din literatura de specialitate ca şi din unele reuniuni stomatologice (congrese, consfătuiri, zile stomatologice etc.), se pare că practică cu multă temeritate, şi în unele ţări chiar pe scară largă, aplicarea **implantelor aloplastice,** din metalele care ar oferi o mai mare toleranţă de către structurile gingivo-alveolare, fie maxilare, fie mandibulare.

În vederea realizării acestui scop, sînt practicate multiple modalităţi, pe care le enunţăm numai:

— fie implantări **endo-osoase,** transfixiante, cînd sînt folosite implante sub formă de: ace, cuie spiralate, broşe etc.,

— fie implantări **juxta-osoase** sau **sub-periostale,** implantîndu-se de asemenea diverse forme şi mărimi de implante aloplastice.

Fără rezervă, considerăm că asemenea acte operatorii, de cele mai multe ori **nu reprezintă decît iluzii şi speranţe** care se acordă, ni se pare nouă, cu prea multă uşurinţă celui în cauză, îngrijorat dacă nu disperat că trebuie să folosească proteză mobilă.

După părerea noastră, — obţinută pe baza experienţei noastre, a observaţiilor realizate prin cercetări asupra potenţialului reacţiilor trofice ale structurii parodontului gingivo-osteo-alveolar, ca şi a constatărilor prezentate în diverse reuniuni de specialitate şi de alţi confraţi care au încercat şi aplicat asemenea acte de implantări, — considerăm că în acest domeniu, prin nesocotirea unor fenomene

Scanned with OKEN Scanner

somatice, de structură funcțională și biologice în sens imunologic, se comit unele **abateri de la principiile fundamentale ale biologiei normale și patologice, organice.** Acestea se datoresc, în primul rînd, **problemelor legate de aspectele structurii funcționale ale osului alveolar,** iar în al doilea rînd, **reacțiilor biologice de tolerare, față de asemenea corpi străini** introduși, indiferent de compoziția lor fizico-chimică, forma lor tehnică sau modalitățile de aplicare.

Ignorarea acestor principii de biologie organică, atrage grave implicații, prin eșecurile survenite. Prin analiza cu discernămînt a problemelor legate de aceste două categorii de principii enunțate, găsim explicația fenomenelor, de ce în unele cazuri asemenea implantări sînt de durată, sînt tolerate și dăinuiesc mai îndelungat, **fapt care face ca asemenea tehnici și modalități operatorii să devină încurajatoare,** iar alteori (și acestea într-un procentaj descurajator), ele fie că sînt eliminate, fie că impun îndepărtarea lor la scurtă vreme după actul operator.

În vederea demonstrării scepticismului pe care-l avem față de eficiența acestor modalități de implantări, vom prezenta cîteva considerații care împreună cu imaginile iconografice concludente care le însoțesc, vor confirma justețea și științifică și practică a rezervelor noastre.

Probleme legate de aspectele morfologice

Sînt 3 categorii de edentați (fie parțiali, fie totali), care se prezintă, solicitînd uneori cu insistență, ca să li se aplice implante aloplastice.

Prima categorie, o reprezintă bătrînii, care deveniți edentați — fie prin pierderea elementelor odontale ca urmare a extracțiilor resturilor radiculare multiple, — fie prin pierderea acestor elemente ca urmare a fenomenelor de involuție ale osului alveolar prin stadiul de senescență, datorită cărora elementele odontale prin mobilitate cad unul după altul, — fie prin manifestări osteo-alveolitice, sau alveolizice, de natură disbiotrofică evolutivă parodontopatică esențială, — ei se chinuiesc cu proteze mobile nesuportîndu-le, din care cauză își pun speranțele în implante (fișa nr. 81 și fișa nr. 82).

Scanned with OKEN Scanner

FIȘA NR. 81

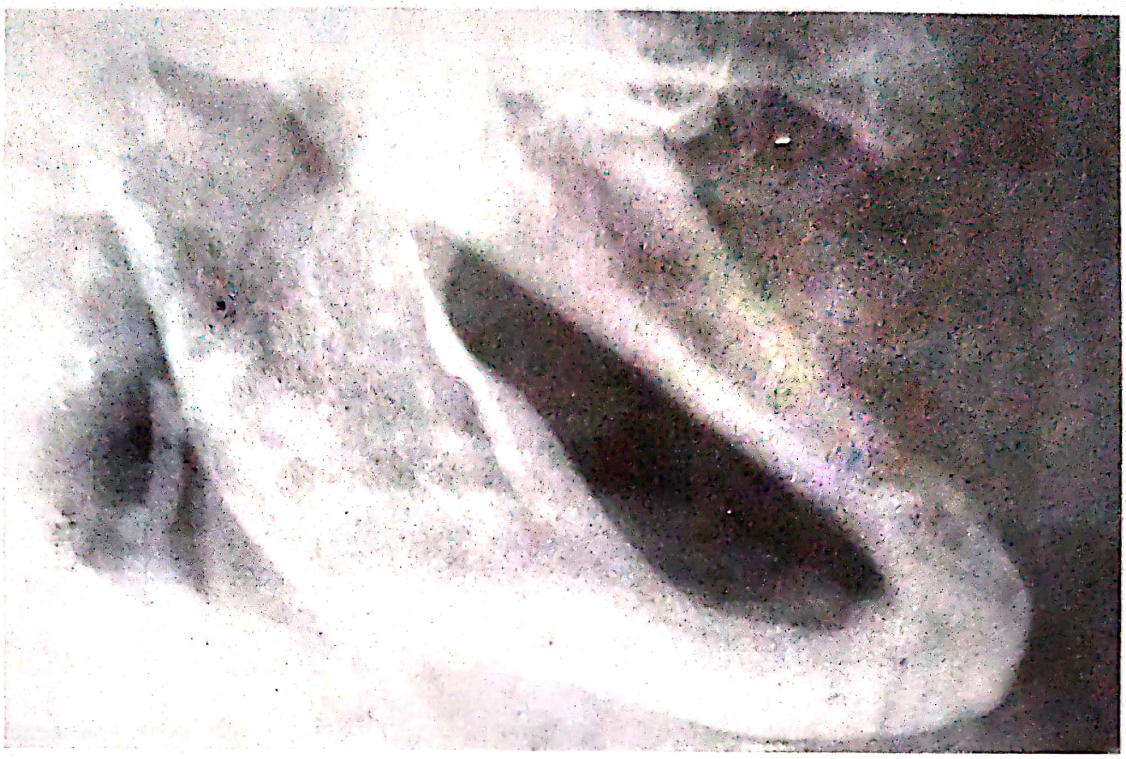

a

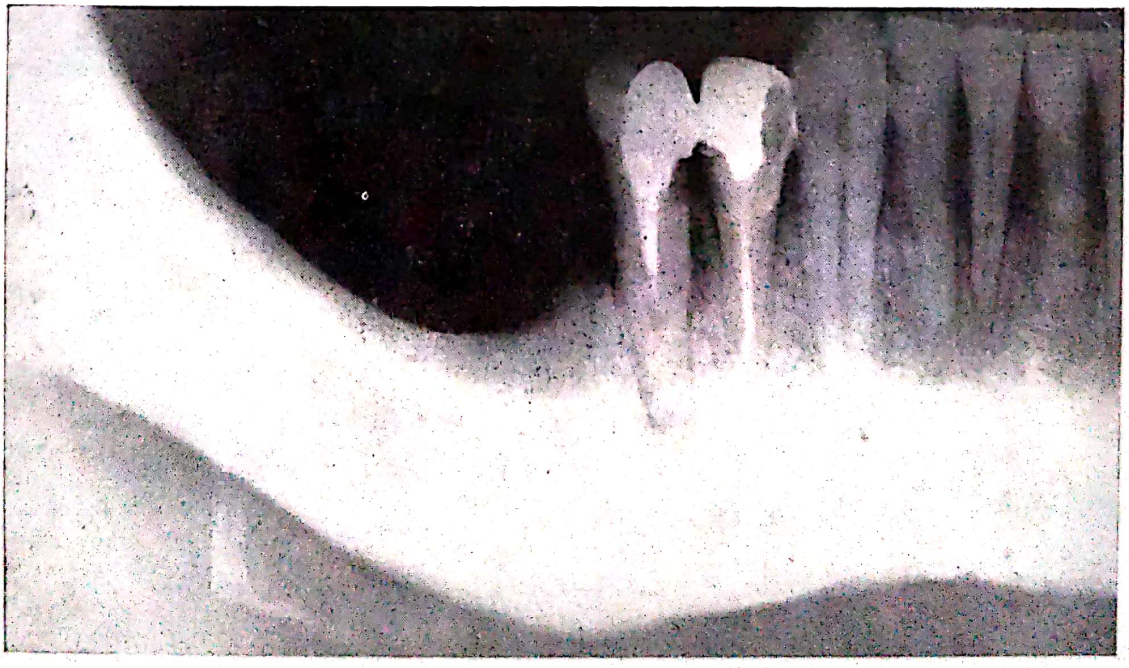

b

Scanned with OKEN Scanner

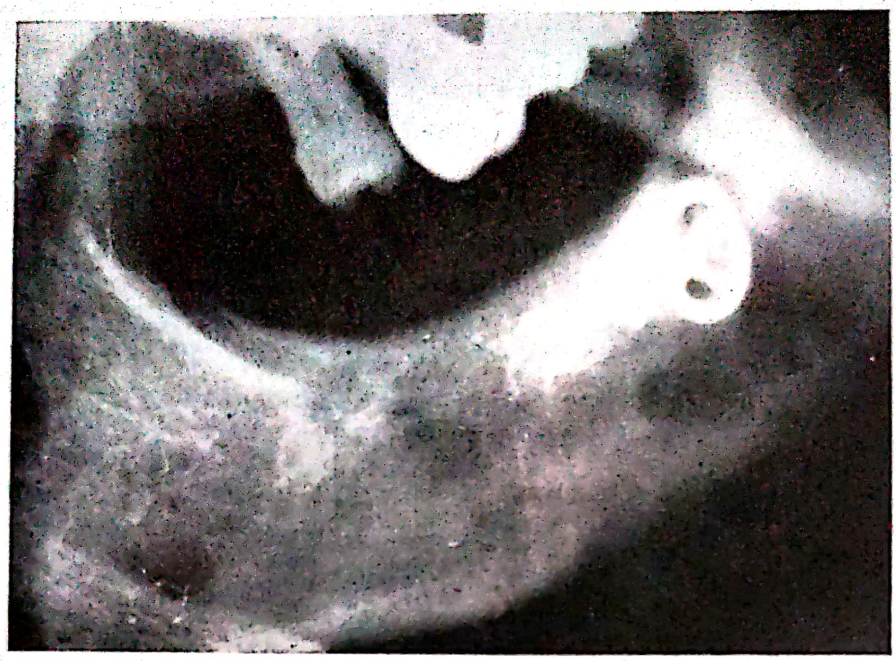

c

Fișa nr. 81. Aspecte ale osului mandibular al unor cazuri aflate în plină senescență.

Imaginea a. — 73 ani, pacienta a devenit edentată în jurul vîrstei de 52 ani, prin manifestări parodontopatice esențiale, de la care dată devine purtătoare de proteze totale; mereu a fost nemulțumită de stabilitatea relativă și trecătoare a protezelor sale, oricît de bine și tehnic ar fi fost executate;

Imaginea b. — 64 ani, pacient care de aproximativ 10 ani a devenit purtător de proteză mandibulară ca urmare parodontopatiei esențiale; iar

Imaginea c. — provine de la o pacientă care și-a pierdut parțial elementele odontale prin mobilitate, probabil parodontopatică esențială.

FIȘA NR. 82

A

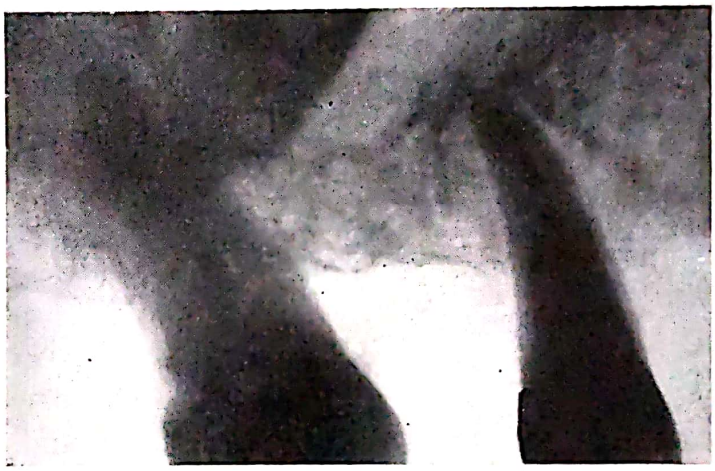

B

C

Fișa nr. 82. — Aspecte radiografice de la cazuri parodontopatice esențiale în evoluție, cu edentații parțiale și intercalate.

Se constată evident **osteo-rarefacția zonei** după îndepărtarea elementului odontal. Absența corticalei recondensate atît în zona arcadei maxilare (b și c) ca și a celei mandibulare (a).

Scanned with OKEN Scanner

FIȘA NR. 83

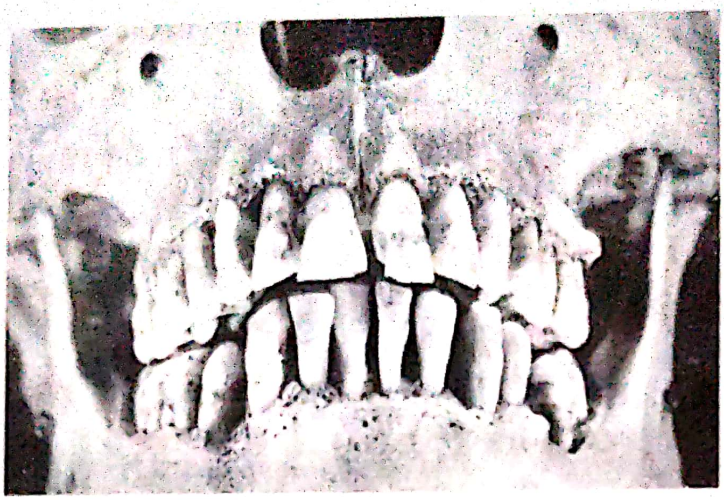

A

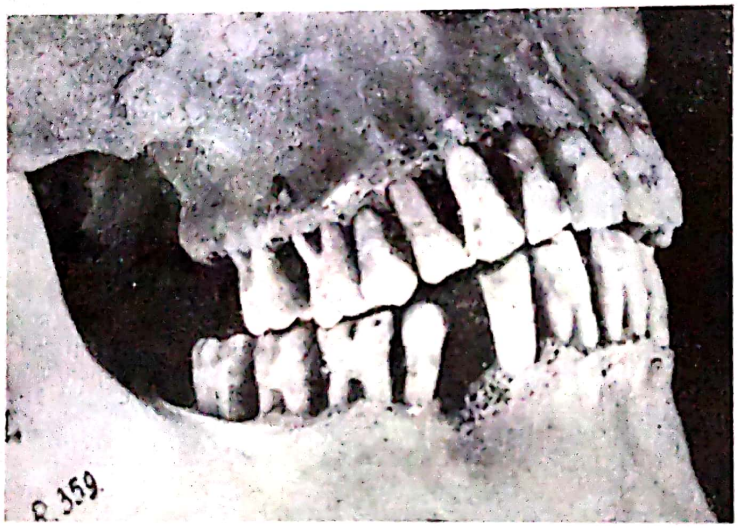

B

Fișa nr. 83 imagini deși existente și in cuprinsul textelor ambelor cărți, dar le reprezentăm din nou, aici, ele avînd o valoare deosebită în lămurirea unor probleme de morfologie patologică esențială.

Așa cum se vede pe aceste imagini, așa se prezintă degradarea osului parodontal. Această osteoliză evolutivă, nu se oprește chiar nici după îndepărtarea elementului odontal; osul rămîne poros așa cum demonstrează deosebit de concludent zona premolarului 44, deși acesta a fost îndepărtat de multă vreme.

Într-un asemenea țesut poros atît de rarefiat, fără tendință de recondensare, oare crede cineva că introducîndu-se un implant aloplastic, acesta ar realiza succesul scontat?

Scanned with OKEN Scanner

FIȘA NR. 84



A

C

B

D

Fișa nr. 84. Aspecte de osteo-condensare cu corticală densificată, structură osoasă, singura de altfel care ar fi aptă să asigure un oarecare timp, stabilitatea unui implant introdus în masa osoasă.

A doua categorie este reprezentată de pacienții la vîrste nu prea înaintate, 30—40 ani, cu edentații ca urmare a proceselor evolutive disbiotrofice parodon-

topatice esențiale, care avînd oroare să devină purtători de proteze mobile la o vîrstă atît de timpurie, speră ca prin unele sacrificii și suferințe să-și remedieze infirmitatea.

A treia categorie o reprezintă pacienții cu edentații prin extracții vechi, ca urmare a distrucțiunilor irecuperabile odontale. (Fișa Nr. 84.)

Or, numai analizînd cu meticulozitate aspectele din imaginile radiografice alăturate, fișa 81 și 82 pentru prima categorie, fișa nr. 83 pentru a doua categorie și fișa nr. 84 pentru ultima categorie, cu multă ușurință putem să discernem aspecte structurale osoase parodontale, aspecte de altfel consemnate și în legendele respective, **găsim explicații de ce unele acte de implantare realizează unele succese mai îndelungate și de ce în alte cazuri, eșecurile sînt de prevăzut,** cazuri unde considerăm noi că conștiinciozitatea și corectitudinea profesională, trebuie să-și spună cuvîntul cu prioritate.

Dacă în edentațiile vechi prin extracții ca urmare a distrucțiunilor masive odontale, datorită faptului că zona osoasă rămasă după traumatismul extracțional, prin vindecare, **se recondensează** așa cum ne demonstrează evident aspectele din imaginile nr. 84, deci asigurînd prin corticala restaurată și recondensată, stabilitatea mai mult statică decît cea funcțională, a unui element implant, și aceasta pentru o durată relativă, — în eventualitățile însă cînd la baza etiopatogenică ale edentațiilor se află **un proces osteolitic disbiotrofic evolutiv esențial,** așa cum ne arată concludent aspectele imaginilor scheletice nr. 83 și cele radiografice 81 și 82, este eronat a se crede că în această masă osoasă atît de redusă ca înălțime, și mai ales rarefiată, poroasă, în conformație, introdus un implant, acesta sau aceștia, ar putea aduce satisfacții. Sînt cazuri destinate indubitabil eșecurilor implantologice, cînd implantologul trebuie să se abțină de la orice fel de tentativă.

Probleme legate de reacțiile structurilor organice gingivo-osteo-alveolare

Sînt cunoscute din fizio-patologia organică, reacțiile pe care le provoacă un corp străin introdus în structurile organice fie moi, fie osoase, fie ambele.

Aceste reacții pot fi sistematizate în 3 categorii de fenomene:

— **de rejet,** adică de expulzare prin reacțiile anafilactice, datorită osteo-rarefacției din jurul implantului, sau prin fenomene inflamatorii, cînd colecția din jurul acestui corp, ori se fistulizează și expulzează, ori impune intervenția de îndepărtare a acestui element, devenit nociv;

Scanned with OKEN Scanner

— **de încapsulare** fibro-conjunctivă, așa cum se întîmplă cu orice corp străin intrat sau rămas în masa conformației respective, ca: ace, schije, gloanțe etc., ele putînd dăinui așa încapsulate, ani și ani; și

— **de liză și asimilare**, de către potențialul bio-fiziologic al organismului, care apoi masă astfel realizată și ajunsă în economia organică, să fie utilizată apoi prin **fenomenul apoziției organice**, să fie depusă, datorită unui **fenomen incitator specific remineralizant**, la nivelul zonei iritate prin actul operator, care a urmărit și provocat asemenea fenomene. Ne referim aici la **esența originală** a fenomenelor remineralizante pe care le realizează în focarele disbiotrofice evolutive, implantele biostimulatorii OS-MINERALE — Dr. Osipov-Sinești.

Desigur că în raport cu aceste 3 categorii de fenomene de reacție, **implantele aloplastice**, se găsesc situate în prima categorie. Structurile organice nu au calități să tolereze la nesfîrșit asemenea corpi străini. Dacă uneori prin răbdarea angelică a celor operați, aceste implante, cu multă resemnare, sînt suportate, **criteriile științifice însă, o probează cu suficiente date și exemple**, mai ales în edentațiile prin procesele disbiotrofice evolutive, că asemenea acte implantologice trebuie să rămînă înborderate în arsenalul modalităților de tatonare, unde manualitatea chirurgicală a operatorului, nu recompensează suferințele și marile speranțe ale celor desnădăjduiți, acceptînd și asemenea operații.

Scanned with OKEN Scanner

Aspecte negative în asistenţa parodontopatiei esenţiale

întîlnite şi înregistrate de-a lungul anilor în activitatea de cercetare şi aplicare practică a concepţiei şi metodei noastre operatorii

Aprecieri analitice negative autocritice şi critice privind concepţia şi metoda noastră operatorie

Ca urmare a unor observaţii adunate de-a lungul anilor pe marginea analizei, studierii şi mai ales a asistenţei terapeutice, a cazurilor cu parodontopatie esenţială, la care după operaţiile efectuate, am constatat şi înregistrat în loc de succesele aşteptate, — insuccese sau aspecte negative datorită unor multiple şi complexe motive, care fiind analizate şi studiate, în cele din urmă s-a ajuns la explicarea lor.

Spre ştiinţa tuturor celor care vor practica parodontologia, pentru a-i ajuta în munca lor astfel ca să nu repete greşelile constatate în activitatea noastră, ne-am propus să prezentăm, pe principiul unei etici medico-profesionale, o sistematizare a acestor aspecte negative, încercate de noi, sau întîlnite, — prin prisma factorilor care le-ar putea favoriza sau determina.

Considerăm deosebit de necesar ca aceste aspecte negative să fie sistematizate în două categorii:

A. — aspecte negative, prin autocritică, — şi

B. — aspecte şi aprecieri negative critice.

Scanned with OKEN Scanner

A. Aspecte negative autocritice

Desigur că pe parcursul lung și anevoios a peste 40 ani de preocupări, de activitate de cercetare a unei noi orientări în parodontologie, de încercări de a aplica pe cazuri clinice, spre a verifica, eficiența unei noi metode operatorii originale, pentru ca apoi și concepția de interpretare și metoda operatorie să intre în mod curent și cu succes în tratamentul parodontopatiilor, — ar fi absurd a se crede sau a se nega, absența unor incidente, accidente sau insuccese. Au fost multe, chiar foarte multe și uneori chiar deosebit de neplăcute.

Cum prin prezentarea autocritică a unor aspecte negative urmărim să clarificăm unele elemente constatate în desfășurarea în timp a activității noastre parodontologice, ne vom axa cele expuse mai jos pe unele probleme care să explice de ce și cum s-a greșit și cum insuccesele au ajutat ca să se găsească orientarea de interpretare și tehnica operatorie cea mai științifică și cea mai corectă și practică, la care azi s-a ajuns a se aplica de colaboratorii pregătiți și îndrumați de noi, în domeniul parodontologiei, atît de către cei din Centrul de Parodontologie Bucur, ca și de către cei din alte cîteva « puncte parodontologice» din țară — Focșani, Bacău, Brașov, Craiova.

1. Deoarece începuturile acestei noi orientări parodontologice datează odată cu apariția și introducerea în practica stomatologică a radiografiei dentare, desigur că pînă la data punerii la punct a tehnologiei, a unei aparaturi practice pentru efectuarea radiografiilor dentare clare și de structură, precum și a unei interpretări a imaginilor radiografice care în mod corect să fie în raport cu realitatea morfostructurală și morfo-patologică a osului alveolar, desigur că multe greșeli s-au întîmplat. Erau greșelile inerente unui început de activitate în condiții cu totul noi și într-un domeniu patologic complex, confuz interpretat și de cele mai multe ori tratat prin modalități neadecvate.

Cum radiografia odonto-parodontală prin imaginile radiografice pe care le reda, asupra structurii parodontului, deschidea o nouă perspectivă, — încet, încet, acestea ne-au luminat drumul preocupărilor noastre **spre crearea și definirea noii orientări parodontologice**, care azi și-a definit un loc meritoriu în cadrul științelor medico-stomatologice.

Greșelile întîmplate, din neștiință, din necunoaștere a problemelor fundamentale de structură, funcție și patologie parodontală, pe parcursul activității noastre, an cu an, au fost analizate, studiate și corectate, fapte care au favorizat să găsim drumul de astăzi, al științei și practicii parodontologice, care este plin de eficiență profesională și plin de satisfacții pentru cei suferinzi.

2. Necunoașterea problemelor imunologice și de rejet, în materie de implante osoase, din septembrie 1939 (cînd a avut loc prima operație după metoda noastră),

Scanned with OKEN Scanner

pînă prin 1948, foloseam în practica operatorie fragmente implante din os uman, din compactă tibială, os total, numai degresat. Cu toate măsurile supravegheate de asepsie și antisepsie în introducerea implantelor în osul alveolar, totuși după 5—6 luni, prin mucoasa gingivală, implantul perfora mucoasa, spre eliminare, — erau fenomenele de rejet.

Constatarea acestui fenomen ne-a impus cercetarea și găsirea unei alte modalități care să prevină fenomenele de rejet.

Urmare acestor preocupări s-a ajuns la pregătirea implantelor din os uman, în vederea tolerării lor, prin deproteinizare chimică, apoi condiționare pe care le-am etichetat, în raport cu scopul biologic urmărit, Biostimulatori « OS-MINERALE », adică implante din os uman deproteinizate care conțin numai masa minerală de componență complexă structurală a oaselor umane.

3. Necunoașterea unei sistematizări anatomo-clinice a manifestărilor parodontopatice în: « simptomatice » și « esențiale », desigur că și aplicarea modalităților de tratament, erau aplicate de multe ori deosebit de arbitrare, în sensul concepției clasice localiciste, fără să fim ajutați de imaginile radiografiei dentare, care au intervenit pe parcurs, — făcea ca în unele cazuri să constatăm vindecări, în altele ameliorări sau chiar eșecuri, fără a ne putea explica din ce cauză.

Preocupările de observare clinică îmbinată cu studierea aspectelor imaginilor radiografice ne-au ajutat să realizăm o sistematizare a manifestărilor parodontopatice în « simptomatice » și « esențiale », — fapt care, pentru activitatea noastră parodontologică a reprezentat parametrul cheii de boltă, de importanță hotărîtoare pentru asistența eficientă a acestor manifestări, deoarece modalitățile de tratament pentru fiecare categorie parodontopatică, s-a definit a se face în strînsă corelație cu realitatea aspectului patologic, pe principii eclectice bine definite.

4. Necunoașterea unei sistematizări anatomo-patologice bazată pe criteriile concrete ale imaginilor radiografice (pentru considerațiile expuse la punctul 1) împiedica posibilitatea stabilirii unor indicații terapeutice, în parodontopatia esențială, prin metoda noastră operatorie. Metodă care aplicată, să fie în strînsă corelație cu stadiul evolutiv în care se găsea manifestarea parodontopatică. Adică nu aveam criterii de orientare precise spre a afirma sau a infirma unde și pînă unde metoda noastră operatorie avea indicații optime, realiza rezultate satisfăcătoare sau era contraindicată ca să fie aplicată.

Această ignorare, prin necunoașterea realităților patologice, a stadiului evoluției disbiotrofiei osului alveolar, în primul rînd, — iar în al doilea rînd, deoarece **trebuia** să stabilim pînă la ce nivel dispariția osului alveolar beneficia de actul operator, al apoziției masei minerale în pereții osului alveolar, în care biostimulatorii prin forare de conduce au fost introduși, — și de unde eșecul post-operator devenea

inevitabil. Greșeli care s-au făcut și pe care radiografia odontoparodontală folosită, devenea un factor de importanță primordială.

Totuși și cu radiografia dentară în mînă, nu aveam o orientare reală, de-a lungul primilor 20 ani de activitate operatorie — pînă în ce stadiu biostimulatorii aplicați, dau rezultate concrete și de la ce nivel al înălțimii pereților osului alveolar, rezultatele operației sînt minime sau devin relative.

Numai sistematizarea anatomo-patologică, în stadii evolutive, sistematizare întocmită pe elemente concrete radiografice, a definit stadiile parodontopatice cu operabilitate optimă, cu operabilitate satisfăcătoare sau cu operabilitate cu espectativă sau stadii inoperabile.

În vederea verificării eficienței metodei operatorii, în primii aproximativ 20 ani, am operat în toate stadiile, am urmărit evoluția post-operatorie, și numai în acest mod am tras concluzii concrete care sînt stadiile operabile și care sînt stadiile cînd operația este contraindicată.

Desigur că în efectuarea acestor operații la acea vreme operînd așa cum am operat, erau greșeli. Astăzi cînd lucrurile sînt clare și sistematizate și verificate post-operator prin proba timpului, astfel de greșeli dacă s-ar face, ar fi de condamnat.

5. Ignorarea, o îndelungată epocă de activitate operatorie, a importanței corelațiilor manifestărilor parodontopatice cu diverse alte maladii din patologia organismului (neuro-endocrine, neuro-vegetative, nevroze gastro-intestinale, cardio-vasculare), ne-a făcut să nu practicăm în asistența operatorie a parodontopatiei esențiale, testări minuțioase clinice și paraclinice, a pacienților. Acest fapt, în evoluția post-operatorie, la unii pacienți crea unele dificultăți atît în redresarea troficității structurale a parodontului, ca și în fenomenele de asimilare a masei minerale din implante și de mutație și recondensare a osului alveolar.

După o analiză a acestor constatări negative, s-a corectat modalitatea de asistență, stabilindu-se ca o atitudine terapeutică definită — îmbinarea judicioasă și bine corelată și coordonată a asistenței locale parodontale, cu asistența generală, pre- și îndelungat post-operator, a tuturor stărilor patologice depistate, cu ocazia pregătirii pre-operatorii, în organismele cazurilor parodontopate.

6. De asemenea, în mare măsură, tot din necunoașterea importanței problemei, s-a ignorat controlul periodic al celor operați, an cu an. Reconsiderîndu-se și această problemă, s-a realizat un fapt care a dus la prevenirea multor aspecte survenite pe parcursul timpului, la acești operați (neglijarea igienei bucale, neglijarea completărilor și reechilibrărilor odontale, nepăsarea față de asistența stărilor patologice depistate pre-operator, care după operație au fost delăsate, ceea ce ar fi putut reedita manifestări «esențiale», etc.).

Scanned with OKEN Scanner

B. Aspecte și aprecieri negative critice

Sînt trei categorii de aspecte negative care trebuiesc reținute și subliniate:

a) aspecte negative atribuibile medicilor parodontologi;

b) aspecte negative atribuibile pacienților parodontopați, — și

c) aspecte negative atribuibile confraților noștri stomatologi.

a) *Aspecte negative — atribuibile medicului care ar practica parodontologia*

1. — **Superficialitate** — fie în pregătirea sa asupra problemelor parodontologice, fie în desfășurarea activității sale la locul său de muncă;

2. — **neîntocmirea** corectă și cu detaliile importante, absolut necesare, a fișei parodontopatice esențiale;

3. — **ignorarea** metodologiei practice în desfășurarea activității parodontologice;

4. — **ignorarea** importanței **sistematizării anatomo-clinice a manifestărilor parodontopatice**, — sistematizare care să fie corelată cu factorii parodontopatogeni, — fie că acești factori ar fi cunoscuți (parodontopatii simptomatice), fie că ar fi vorba de factori ereditari, predispozanți, determinanți, sau agravanți, bruscați de factorii stressanți ai condițiilor de viață și de activitate (parodontopatia esențială);

5. — **ignorarea** importanței, mai ales sub aspect practic, a **sistematizării anatomo-patologice** a proceselor disbiotrofice evolutive «esențiale», în stadii evolutive, adică a cunoașterii indicațiilor operatorii optime — satisfăcătoare sau de expectativă, ca și a prognozei terapeutice;

6. — **ignorarea** importanței colaborării pacientului cu medicul, în vederea realizării unui succes terapeutic, — adică, cînd parodontologul cunoaște bine problemele, cu maximum de răbdare, pacientul trebuie să fie prelucrat, documentat și convins că tot ce i se cere, tot ce i se recomandă și tot ce i se face, toate acestea se fac în primul rînd în interesul direct al suferinței sale;

7. — **ignorarea** importanței examinării parodontopaților, înainte de a fi programați pentru operație, prin explorări — clinice, biologice, radiologice, cardiovasculare și E.K.G., etc., — a stărilor neuro-vegetative, neuro-endocrine, neuro-

Scanned with OKEN Scanner

psihiatrice, cardio-vasculare, etc., examene investigatorii care trebuiesc făcute cu deosebită grijă și insistență, deoarece mulți pacienți în astfel de împrejurări, neînțelegînd importanța problemelor, ascund multe elemente patologice (cu bună știință, rea credință sau neștiință), care uneori ar putea lămuri factori cauzali care au trecut neobservați și care au foarte mare importanță pentru noi, în ansamblul aplicării modalităților de tratament, care urmează să li se administreze;

8. — **ignorarea** importanței de a convinge prin lămuriri argumentate concret, tabagicii, pentru a-i determina să părăsească definitiv fumatul, acesta fiindu-le deosebit de nociv, iar prin întreținerea unei intense distonii vegetative, prin noxa tabagică, împiedică realizarea unei asistențe eficientă, a fenomenelor disbiotrofice evolutive parodontopatice;

9. — **ignorarea** importanței principiilor de pregătire a pacienților, în vederea supunerii lor la operații, pregătiri care sînt atît sub aspect local buco-odontal, ca și sub aspect organic general (psihic, cardio-vascular, etc.);

10. — **ignorarea** cunoașterii importanței aplicării juste **a principiului eclectismului terapeutic,** adică să se procedeze — după o studiere amănunțită a bilanțului odonto-parodontal, aplicîndu-se în raport cu fiecare leziune și cu stadiul ei evolutiv, actul operator cel mai adecvat, după principiile terapeutice arătate în Metodologia Parodontologică, atît pentru manifestările « simptomatice » (detartraj manual sau ultrasonic, chiuretaj sub-gingival, acte fizio-terapice, medicații api-fito-terapice, etc.), ca și pentru manifestările « esențiale » (cînd se îmbină modalitățile de asistență loco-parodontală prin metoda noastră operatorie pe bază de Biostimulatori « OS-MINERALE » cu modalități de asistență generală, pentru fiecare manifestare patologică a organismului, depistată pre-operator);

11. — **lipsa unui temperament chirurgical al operatorului ca și al manualității sale operatorii,** precum și necunoașterea temeinică a efectuării actelor practice ale metodei noastre operatorii, — fapt care ar împiedica aplicarea ei corectă, precum și respectarea cea mai riguroasă a regulilor de asepsie și antisepsie, mai ales în actul introducerii biostimulatorilor.

b) Aspecte negative atribuite pacienților parodontopați

1. — Așa cum se știe din practica medicală generală — « că nu există boală ci bolnavi », — tot așa și în parodontologie în materie de evoluția post-operatorie, putem avea surprize după operație, deoarece oricît de corecte ar fi acestea făcute, fiecare pacient, față de actele operatorii reacționează în felul său, aceasta în funcție

Scanned with OKEN Scanner

mai ales de starea funcțională sau disfuncțională a diverselor compartimente vitale organice; de aici vine și rațiunea examenelor clinice și paraclinice a fiecărui parodontopat, înainte de a fi supus operațiilor, cînd i se pot depista eventuale stări patologice, pentru care el trebuie tratat, premergător actelor operatorii, concomitent actelor operatorii, precum și multă vreme după operații, luîndu-i în supraveghere, ani de zile;

2. — Nepăsarea sau indolența pacienților față de simptomele manifestărilor parodontopatice esențiale, ceea ce îi face să se prezinte la consultații, uneori cu foarte mare întîrziere, cînd deja unele din elementele acestor manifestări sînt deosebit de grave, cum ar fi:

— foetorul deosebit de dezagreabil care exală din gura acestor pacienți,

— inflamația cu hipertrofie și sîngerare, la cea mai mică atingere a mucoasei gingivale,

— starea pioreică a mediului bucal și cu gust de puroi salivar,

— migrări impresionante, mobilitate gravă odontală și uneori chiar cu multiple expulzări odontale, etc.

3. — Necunoașterea sau neglijarea regulilor de igienă buco-odontală;

4. — Practicarea unor obiceiuri vicioase, cum ar fi:

— practicarea în exces a tabagismului,

— folosirea excesivă a scobitorilor, apucarea sau ținerea cu dinții a diverselor ustensile profesionale (sîrmă, cuie, clește, etc.),

— neîngrijirea mucoasei bucale și gingivale în timpul unor tratamente medicamentoase, cu medicamente toxice, care au poartă de eliminare printre altele și pe la nivelul marginii gingivale pe care o irită și o inflamează, alterîndu-i în acest fel, vitalitatea și troficitatea, pînă la aspecte ulcerative;

5. — Neglijarea îngrijirii gurii cu atenție și meticulozitate, după actele operatorii suportate, așa cum li se recomandă după ce au depășit epoca de supraveghere post-operatorie, fapt care poate reedita, nu atît compromiterea operațiilor, cît întreținerea unei gingivite, care ar crea ideea unui eșec operator;

— ce rol, ce valoare are o igienă buco-odontală total delăsată și neglijată, considerăm că o ilustrează cu prisosință fișa iconografică nr. 85, care încheie acest capitol;

Scanned with OKEN Scanner

6. — Subliniem aici și faptul care și l-au pus mulți confrați, dacă față de Biostimulatorii din OS-MINERALE, introduși în septurile inter-alveolare, organismele pacienților operați, **nu manifestă aspecte negative imunologice**, adică de rejet a masei minerale introdusă în osul alveolar; afirmăm cu această ocazie că acest fenomen de rejet nu se întîmplă, aceasta datorindu-se faptului că structura biostimulatorilor avînd componenta organică îndepărtată prin deproteinizare chimică, — componenta minerală a osului **este totdeauna lizată și apoi asimilată** și în cele din urmă — datorită fenomenelor incitatorii specifice remineralizante a potențialului vital al organismului, această componentă (masă) minerală, este prin incitația specifică locală, **depusă prin fenomenul de apoziție și mutație, în structura osului parodontal**, în care acești biostimulatori au fost introduși prin actul operator; fenomene demonstrate evident prin testarea biologică a mineralemiei (calcemia și fosfatemia), precum și demonstrat de aspectul radiografic al recondensării osului alveolar respectiv.

c) Aspecte negative atribuibile și confraților noștri stomatologi

1. — Ne referim la confrații noștri stomatologi, care prin necunoașterea problemelor parodontologice, în această nouă orientare, uneori fac unele afirmații neprincipiale și necorespunzătoare realităților — la adresa cadrelor care fac parodontologie, — și în consecință, fie că nu dirijează în timp optim de tratament pacienții depistați în activitatea lor, spre Unitățile profilate pentru asistență parodontologică, fie că, alteori, insuflîndu-le pacienților parodontopați, îndoieli asupra eficienței unei asistențe parodontopatice în sensul orientării realizată de noi, îi fac să nu se prezinte la consultațiile noastre la timpul potrivit sau să se prezinte în cele din urmă determinați de grave suferințe, dar aceasta prea tîrziu, adică, cînd nu li se mai poate oferi nici un ajutor suferinței lor, în sensul salvării elementelor odontale și a prevenirii edentației și protezării corespunzătoare, prea timpurii.

2. — De asemenea, se mai întîmplă și nu rareori, o atitudine de neîncredere în eficiența modalităților de tratament a manifestărilor parodontopatice esențiale (care sînt cunoscute ca incurabile), din partea unor confrați promovați în funcții de coordonatori ai activității stomatologice, care în loc de neîncrederea sau scepticismul pe care le manifestă, dacă printr-o deosebită înțelegere și echitate profesională ar ajuta desfășurarea activității cu profil parodontologic în Unitățile pe care le coordonează și ar crea condiții dintre cele mai bune, care instruite și perfecționate de noi în noua orientare parodontologică, activează în Unitățile respective, **cu certitudine ar aduce un aport medico-sanitar și parodontologic de mare importanță și deosebit de eficient** la rezolvarea morbidității parodontologice, îngrijorător de ridicată procentual, în timpurile noastre.

Scanned with OKEN Scanner

FIȘA NR. 85

Fișa nr. 85. — iată un aspect dezastruos gingivo-odontal, favorizat de o totală indolență și neglijență, a celor mai elementare reguli de igienă buco-odontală.

O persoană care a fost operată, sînt 4 ani, pentru o gravă formă parodontopatică esențială. După operații totul a evoluat foarte bine.

După 4 ani de la operații, pacienta nemaiprezentîndu-se din proprie inițiativă la consultațiile noastre, am chemat-o noi la control postoperator.

Am rămas uluiți de o asemenea indiferență și neglijență, de a-și îngriji gura.

Pacienta, suficient de naivă, deși i se făcuse instructajul la sfîrșitul tratamentului despre modul cum trebuie să-și îngrijească gura, ne-a declarat că ea a considerat, că dacă s-a operat, alte îngrijiri ale gurii sînt inutile.

Iată deci, de ce **este absolut necesar** ca toți pacienții operați să fie urmăriți ani de-a rîndul, prin controale periodice, cu care ocazie, printre alte eventuale acte de tratament (detartraj, completări și reechilibrări protetice etc.) să li se reactualizeze sfaturile și îndrumările necesare îngrijirii gurii, ca și pentru supravegherea prin verificări biologice și clinice, a stării lor generale, care fusese depistată în diverse stări patologice în faza preoperatorie.

Scanned with OKEN Scanner

PARTEA a IV-a

Mesaj colegial adresat tuturor confraţilor cu preocupări parodontologice

Scanned with OKEN Scanner

Un colegial mesaj

adresat tuturor forurilor și confraților preocupați cu studii științifice și modalități de asistență pentru rezolvarea problemelor parodontologice

Manifestările parodontopatice, prin incidența lor excesiv de crescută, prin complexitatea și gravitatea aspectelor sub care se întîlnesc, precum și prin implicațiile multiple și uneori suficient de grave pe care le creează celor în cauză, au devenit, în zilele noastre, un adevărat **flagel medico-social** deosebit de îngrijorător.

Aceste considerente au impus forurilor de specialitate din toată lumea să acorde acestor manifestări, preocupări cu totul speciale, atît de cercetare a cauzelor și fenomenelor patologice respective, cît mai ales de găsire a celor mai corespunzătoare modalități de rezolvare a unei asistențe terapeutice eficiente.

Pe principiul aceloraşi preocupări de studii şi cercetare, precum şi ca urmare a experienţei noastre, întocmim acest referat, pentru a informa pe toţi cei care consacră preocupări asidue problemelor parodontologice, despre modesta noastră contribuţie în acest domeniu. Această contribuţie constă în noua orientare parodontologică pe care, printr-o muncă de peste 30 de ani, am realizat-o, am verificat-o experimental pe o cazuistică de cîteva mii de cazuri şi pe care o practicăm pentru asistenţa manifestărilor parodontopatice, în mod curent, cu rezultatele cele mai satisfăcătoare, de remediere a diverselor stări patologice ale parodontului.

Întocmind acest modest referat — mesaj de informare — am dori ca prin el să reuşim, cît de cît, să lămurim ştiinţific şi practic pe toţi confraţii preocupaţi cu problemele parodontopatiilor, făcîndu-i să vadă că lucrurile stau altfel de cum se ştie

Scanned with OKEN Scanner

și se practică, pentru ca astfel să-i facem să evadeze din rigorile « **canoanelor clasice localiciste**» asupra acestor probleme care, astăzi datorită evoluției vertiginoase a științelor, în general, și a celor medicale și stomatologice, în special, se găsesc mult depășite.

Concepția noastră, prin teoria ei de interpretare, teorie care, pe de o parte, este corelată științific cu realitățile proceselor patologice ale parodontului, iar pe de altă parte, pe baza acestei interpretări, prin crearea și punerea în practică a metodei noastre operatorii — pe bază de biostimulatori « Os-Minerale », realizînd rezultate terapeutice eficiente, concret demonstrabile prin elemente clinice, radiologice și biologice — deschide o nouă orientare în acest vast și complex domeniu, fapt care a făcut ca unele foruri prestigioase de stomatologie și parodontologie internaționale, luînd cunoștință, în diverse ocazii, de parametrii ei, să o aprecieze în mod cu totul deosebit — chiar « revoluționară ».

Așa cum se știe deja asupra acestei probleme, din cele afirmate în lucrările elaborate de unele foruri și personalități de înaltă competență internațională, peste 50% din omenire ar suferi, la ora actuală, de afecțiuni parodontale. Afecțiuni care, prin derivarea de la noțiunea morfo-funcțională « Parodont » (fișa nr. 7) sînt etichetate cu diverse denumiri ca: pioree gingivo-alveolară (Fauchard), polialveoliză (Fargin-Fayolle), paradentoze și paradentite (Weski), periodontită (Orban), odontoză, amfodontoză, desmodontoză, parodontopatie (Jaccrad și Held), **periodontal disease** (în denumirile specialiștilor S.U.A.) etc.

Astfel, problemele de confruntare între concepții se impun și prin aceste denumiri neconcludente.

Chiar de la început ținem să subliniem faptul că și prin atribuirea unor astfel de etichetări sau denumiri, manifestărilor apărute în conformația parodontului, de majoritatea autorilor, se comite o regretabilă confuzie. Această confuzie se datorește faptului că denumirile sînt atribuite într-un mod general mult arbitrar și nu diversificat. Adică, nu se face o sistematizare și o denumire a fiecărei stări patologice, după leziunile și aspectele de manifestare, care să fie întocmite pe baza unui discernămînt clinic, radiologic, biologic etc. Nu, căci specialiștii, copleșiți de îndatoririle lor cotidiene, precum și influențați de o rutină comodă « crede și nu cerceta », și-au însușit aceste denumiri și le practică, fără să reflecteze, așa cum vom arăta mai jos, ce implicații pot aduce asemenea etichetări neconcludente sub aspect interpretativ, atunci cînd sînt urmate de abateri de la realitățile morfo-fiziologice și patologice ale parodontului. Creîndu-se astfel de confuzii de interpretare, fără să-și dea seama cei mai mulți se vor îndepărta de foarte multe ori de la pista cea mai indicată, la ceea ce privește modalitățile de tratament. Pentru a demonstra cele

Scanned with OKEN Scanner

afirmate, vom prezenta un exemplu elementar, care însă așa cum se va vedea, are o deosebită importanță sub multiple aspecte: acesta este indicele parodontopatic. Procentajul de incidență parodontopatică, atît de crescut, menționat mai sus, impresionează. Greșeala care se comite în stabilirea și enunțarea unei astfel de morbidități se datorește tocmai ignorării acelui fundamental principiu al discernămîntului, obligator de a fi practicat aici, ca și în preocupările științelor medicale în general. Căci odată folosit acest principiu, lesne vom constata că, morbiditatea parodontopatică atît de complexă ca aspecte, se prezintă mult mai simplificată și concludentă. Preconizînd o extrapolare a fenomenelor patologice parodontale, cu patologia tumorală, sîntem în măsură să subliniem că, așa cum în patologia tumorală azi, deși despre procese tumorale este vorba, nu dăinuie nici o confuzie de interpretare între tumorile cu caractere benigne și cele maligne, tot așa și în complexitatea manifestărilor parodontopatice nu trebuie să existe o confuzie, atît în ceea ce privește denumirea, cît și interpretarea, mai ales între formele cu aspecte elementare și banale, fie gingivitice, fie osteitice sau alveolitice etc., legate de cauze cunoscute, deseori foarte sporadice și cele cu caractere grave, ale căror cauze constituie încă probleme cu multe enigme. Pe baza acestui principiu, vom constata, nu cu mari dificultăți, că din acest indice parodontopatic crescut, dar prea arbitrar stabilit, enunțat mai sus, în consensul concepției noastre, pe baza unui experiment practic făcut prin examene investigatorii în masă, la persoane diferite ca sex, vîrstă, nivel special, ocupații etc. că, în afară de foarte numeroase dar neimportante aspecte gingivitice banale, precum și dezgoliri și mobilități odontale prin fenomene atrofice involutive ale inevitabilei senescențe, în afara unor manifestări provocate prin purtarea unor proteze defectuoase etc., care nu prezintă probleme prea deosebite, se reliefează în mod suficient de îngrijorător într-o proporție de 17—20%, o formă parodontopatică cu totul particulară. Această formă de manifestare, în raport cu formele «simptomatice» legate de cauze multiple și variate dar cunoscute, prin caracterele leziunilor și manifestărilor sale disbiotrofice evolutive patognomonice, din multiple considerații, atît etiopatogenice, încă cu multe enigme și ipoteze, cît și anatomo-clinice, biofiziologice și radiologice, noi o denumim parodontopatie esențială. Aceasta este forma parodontopatică care reprezintă, în concepția noastră, însăși adevărata și complexa maladie a parodontului, căreia i-am consacrat, timp de peste 30 de ani, cea mai mare parte din activitatea noastră, atît pentru preocupări de cercetare, interpretare și sistematizare, cît mai ales de rezolvare terapeutică, fie curativ, fie preventiv.

Considerații de confruntare asupra concepției clasice «localiciste»

Concepție bazată pe rolul etiologic al factorilor locali buco-odontali:
factorul iritativ prin tartru dentar;
factorul microtraumatismelor prin defecte ocluzale, protetice sau neuropatice;

factorul inflamației prin plăci bacteriene și alte stări inflamatorii sau toxi-inflamatorii ale mediului bucal.

Chiar de la începutul activității noastre de studii și cercetare relativ la ceea ce se știa asupra parodontului și a patologiei sale (1937), ni s-a părut, am intuit, ca preocupările stomatologilor în problemele acestui domeniu, pe plan științific, nu se găseau orientate și fundamentate pe cele mai judicioase premise de investigații, care să fie corect corelate cu realitățile patologice respective. De asemenea ne-am dat seama că acești confrați, pornind de la asemenea date de interpretare a fenomenelor patologice, aplicau într-un mod arbitrar diverse metode de tratament care, deseori, se soldau cu regretabile eșecuri și grave dezamăgiri.

De asemenea, ni s-a părut că elementele pe care se baza concepția localicistă, concepție susținută și apărută chiar și în zilele noastre, de unele cercuri de parodontologi, din țări cu un nivel înalt de cercetare medicală și stomatologică, atît europene cît și americane, nu-și puteau justifica temeinicia lor. Nu, deoarece concepția localicistă, prin elementele pe care se bazează, nu rezistă la o analiză științifică confruntată cu practica teoriilor sale. Această neconcludență se datorește folosirii a trei categorii de considerații principale, fiecare avînd criterii foarte discutabile ca valoare științifică și practică.

Mai întîi, această neconcludență, după părerea noastră, se datorește faptului că criteriile ei de interpretare a procesului patologic parodontopatic ignorează principiul discernămîntului de interpretare și sistematizare a complexității fenomenelor patologice, pentru a stabili în mod diferențiat și concludent — pe baza elementelor etiopatogenice, anatomo-clinice, histopatologice, biologice și mai ales radiologice — care sînt forme «simptomatice» și care sînt «esențiale». Aceasta fiind necesară pentru a se ști practic și chiar de la început, ce atitudine sau modalitate de tratament trebuie să se aplice pentru fiecare aspect sau formă parodontopatică.

În al doilea rînd, concepția «localicistă» se axează pe elemente cauzale locale buco-odontale, oricare ar fi forma de manifestare, fie ea «simptomatică», fie — și aici e eroarea — «esențială». Printre acești factori etiologici, în concepția localicistă s-ar afla: acțiunea tartrului dentar ca factor iritativ asupra marginii mucoasei gingivale; dezechilibrul ocluzo-articular, ca și alte defecte fie funcționale, fie neuropatice, fie protetice etc., ca factori microtraumatici; precum și acțiunea factorului inflamator provenită fie prin neglijarea regulilor de igienă bucală, fie prin diverse stări inflamatorii sau toxi-inflamatorii, fie mai ales, cum susțin parodontologii americani, prin extinderea plăcii bacteriene de pe suprafața smalțului odontal spre parodontul marginal respectiv. Factorii organici generali, disfuncțiile endo-

Scanned with OKEN Scanner

crine, stările patologice organice şi mai ales neuro-vegetative etc. în consensul acestei concepţii, au un rol secundar, acela de agravare a leziunilor provocate de factorii locali menţionaţi mai sus.

În al treilea rînd, ca urmare a acestei interpretări, deseori nejustificate şi chiar greşite, se ajunge la unele implicaţii regretabile de ordin terapeutic. Regretabile, deoarece se ignorează şi importanţa celui de-al doilea principiu, aplicarea principiului eclectic metodologic de asistenţă. Datorită ignorării acestui principiu, se recurge la zeci şi zeci de metode de tratament: mecanicoterapice, fizioterapice, medicamentoase, chirurgicale etc., din cele mai bizare, dintre care deseori unele sînt aplicate nu cu indicaţii stabilite ştiinţific, ci la întîmplare, sau mai bine zis, pe încercate, fără să se ţină seama de elementele realităţii leziunii patologice a formei parodontopatice respective. De aici rezultă şi atîtea insuccese terapeutice, deoarece nu s-a aplicat diferenţiat modalitatea cea mai adecvată aspectului patologic corespunzător. Un parodontolog american, A. Lauritzen, în expunerea sa din cadrul lucrărilor « Journées françaises de parodontologie », din 29 noiembrie, 1970, de la Paris, aprecia cu drept cuvînt aceste teorii şi metode localiciste, neconcludente şi fără valoare terapeutică, cu un termen foarte potrivit, anume « sofisticate ».

Credem că ar fi timpul ca în epoca aceasta a zilelor noastre, a marilor realizări ştiinţifice, a energiei nucleare, a laserului, a explorărilor curajoase cosmice, a atîtor şi atîtor cuceriri de biologie generală şi genetică, în această epocă, cînd ştiinţele medicale au făcut paşi gigantici în domeniul prevenirii şi eradicării multor flagele care au decimat lumea de-a lungul secolelor, şi aşa mai departe, să considerăm de neconceput, ca numai în domeniul parodontologiei, prin ignorarea unor principii fundamentale, să se bată pasul pe loc.

Căci a se afirma, a se susţine cu o argumentaţie de multe ori sofisticată, fără un eclectism terapeutic corelat realităţilor patologice, că periajul dentar (absolut necesar igienei bucale zilnice), fie el şi metodic, că detartrajul, fie el şi ultrasonic, că mutilarea arcadelor odontale prin decuspidare, aşa-zisa şlefuire selectivă sau funcţională, că mutilarea, fără indicaţie eclectică, a mucoasei gingivale bolnave, inflamată şi hipertrofiată printr-un proces cronic disbiotrofic evolutiv subiacent, că prin gingivectomie sau operaţia Neumann (vezi fişa nr. 42 B), că prin secţionarea şi degajarea frenului labio-vestibular, că prin aprofundarea vestibulului (vestibuloplastii), că prin unele imobilizări prin legături, şine, gutiere etc. odontale, se pot realiza modalităţi logice de rezolvare terapeutică eficientă a manifestărilor parodontopatice esenţiale, înseamnă a persevera în comiterea unor nepermise greşeli, despre care posteritatea nu prea îndepărtată va fi îndreptăţită să zîmbească.

Şi această problemă o considerăm un alt obiectiv al confruntării, care se impune a fi analizat, discutat şi lămurit.

Scanned with OKEN Scanner

Pe baza vastei noastre experiențe, considerăm că a venit vremea, ca această rămînere în urmă să nu mai dăinuie. Nu, deoarece principiile biologiei organice sînt astăzi altele și mult mai științifice ca cele de pe timpul predecesorilor noștri, cărora le lipseau atîtea posibilități de investigare, prin probe și teste, și mai ales radiografia odontală, care cu precădere, ajută azi în mod hotărîtor la depistarea, în eventualitatea cînd există, în osul alveolar, a leziunii fundamentale și patognomonice, inclusiv deci și la definirea cadrului nosologic parodontopatic. Astăzi, aceste probe reprezintă un foarte prețios aport. Ele ne orientează precis să stabilim dacă o manifestare parodontopatică, prin caracterele ei evidențiabile, pe probe clinice, radiologice etc. aparține categoriei « simptomatice », deci provocată de multitudinea factorilor locali menționați mai sus, sau « esențială » în care, așa cum vom sublinia în capitolul următor, a intervenit etiopatogenic cu preponderență, o predispoziție genetică sau dobîndită a terenului organic, spre tot felul de stări patologice, care predispoziție este expusă sau supusă la tot pasul, prin condiții de viață sau activitate, la o serie de factori stress-anți mai lenți sau mai brutali. Asemenea factori de teren și stress-anți, pe releul activității neuro-vegetative, printre alte consecințe pe care ei le pot determina asupra structurii labile și susceptibile, din orice sistem din conformația organică, provoacă și la nivelul conformației marginale și structurii terminale neurovasculare ale arcadelor parodontale gingivo-alveolare, procese disbiotrofice, uneori mai discrete, alteori din cele mai dramatice, care definesc patognomonic tabloul parodontopatiei esențiale.

În ansamblul lor, teoriile concepției localiciste practicînd o regretabilă ignorare de principii, făcînd deseori confuzii între formele « esențiale » cu multe enigme și ipoteze, și cele « simptomatice », unde cauzele locale arătate mai sus au un rol determinant, desigur că se găsesc depășite. Aceasta se datorește faptului că elementele etiopatogenice locale, pe care se bazează aceste teorii, nu aprofundează problemele în toată complexitatea lor. Nu, deoarece ele se limitează doar la particularități patologice reduse la nivelul regiunii bucale uni- sau bisimptomatice locale, fie gingivitice, fie ocluzo-articulare, fie osteo-alveolitice etc., și nu se referă la complexitatea fenomenelor patologice ale întregului organism care, prin factorii predispozanți și determinanți de ordin organic, de multe ori se repercutează și la nivelul parodontului. Ceea ce face ca, pentru partizanii « localiciști », în raport cu factorii locali, pe care ei îi consideră determinanți ai leziunilor, asemenea factori organici să nu reprezinte altceva decît un fenomen agravant al manifestărilor patologice deja în evoluție, determinate de factorii locali buco-odontali. Aici se găsește locul deosebirii dintre concepția localicistă în comparație cu concepția noastră.

Desigur, că plecînd de la astfel de interpretări asupra leziunilor și manifestărilor patologiei parodontului, partizanii concepției « localiciste » vor recurge și la modalități de asistență nenumărate care, aplicate fără discernămînt și eclectism,

Scanned with OKEN Scanner

de cele mai multe ori, nu vor fi în concordanţă cu realităţile leziunilor patologice, tratînd leziuni « esenţiale » drept « simptomatice » şi invers. Ceea ce, implicit, va atrage deseori după sine şi regretabile eşecuri şi dezamăgiri celui în cauză.

În astfel de împrejurări, şi pe baza acestor considerente succint analizate şi expuse mai sus, vine în confruntare concepţia « localicistă » cu concepţia noastră, concepţia care se axează şi fundamentează pe rolul factorilor organici, iar ca modalitate de tratament, pe metoda noastră operatorie, care se bazează pe utilizarea cu redresanţi, recondensatori şi reechilibranţi, a biostimulatorilor din « os minerale ».

Experienţa în timp ne-a creat dovezi concludente că această contribuţie care confruntă şi înfruntă prin criterii ştiinţifice şi practice elementele concepţiei localiciste, atît ca interpretare şi sistematizare, cît şi ca aplicare în mod corect, prin respectarea perfectă a desfăşurării actelor operatorii, deschide o nouă orientare în preocupările de cercetare şi aplicare practică a ştiinţei parodontologice.

Concepţia Osipov-Sineşti şi parametrii ei ştiinţifici şi practici în confruntarea cu teoriile « localiciste »

Parametrul interpretării şi sistematizării parodontopatiilor pe principiul discernămîntului anatomo-clinic şi radiologic.

Parametrul sistematizării anatomo-patologice şi radiologice a evoluţiei disbiotrofice.

Parametrul interpretării factorilor etio-patogenici predispozanţi, favorizanţi, stresanţi, determinanţi şi agravanţi.

Parametrul sistematizării modalităţilor şi metodelor de asistenţă pe principii eclectice.

Neconcludenţa ştiinţifică şi practică a concepţiei « localiciste », expusă anterior, mulţi ani de observare şi de analiză clinică a cazurilor cu tot felul de manifestări parodontopatice, cercetarea şi studierea acestui vast şi complex material cazuistic, pe criterii anatomo-clinice, etiopatogenice, histopatologice şi **mai ales**, studierea atentă a aspectelor radiografice ale parodontului normal şi patologic, ne-au orientat preocupările spre formularea, iniţial, a unor ipoteze, apoi spre jalonarea unor parametri care aveau cu timpul să constituie, în ansamblul lor, **bazele concepţiei noastre parodontologice.**

Concepţia noastră, prin elementele prin care se caracterizează, în ansamblul ei, se situează, întrucîtva, aşa cum vom demonstra, la **antipodul** concepţiei localiciste.

Am consacrat din activitatea noastră, timp de cîteva decenii, unor preocupări din cele mai intense, observării mai întîi a cazurilor întîlnite şi examinate,

Scanned with OKEN Scanner

iar pe baza **principiului de discernămînt**, clinic, anatomo-histo-patologic și radiologic, prin analiză și cercetarea interpretativă a fenomenelor patologice respective, **am realizat un prim și important parametru**, acela al unei **sistematizări** anatomo-clinice și radiologice, a manifestărilor parodontopatice **în categorii** bine conturate și încadrate nosologic. Apoi, pe fundalul acestei interpretări și sistematizări, **pe baza principiului eclectismului metodologic de asistență, am stabilit un alt parametru** și anume acela al unor **coordonate metodologice de asistență terapeutică**, aplicate nu la întîmplare, ci **în strînsă concordanță cu realitățile patologice respective**, adică, aplicînd pentru fiecare leziune, **cu manifestările ei specifice**, metoda cea mai indicată, deci și cea mai eficientă.

Astfel, pe principiul acestor criterii de observare și cercetare, a complexei patologii a parodontului am elaborat **o sistematizare** care constă într-o **diferențiere categorică** de ceea ce trebuie să se înțeleagă prin **parodontopatii secundare sau simptomatice** (cum sînt: gingivitele iritative tartrice, toxice, toxi-inflamatorii, leziunile microtraumatice prin defecte ocluzo-articulare, prin proteze defectuoase, prin microtraumatisme nevrotice etc.) și ceea ce trebuie să se înțeleagă prin **parodontopatie esențială**, adică maladia propriu-zisă a parodontului, provocată de factori organici, asupra explicării și interpretării cărora dăinuie încă multe enigme și ipoteze.

Dacă prima categorie, cea «simptomatică», prin cunoașterea etiologiei leziunilor și manifestărilor respective, este simplu și elementar de tratat, doar prin îndepărtarea factorului cauzal și aplicarea, de cele mai multe ori, a unor elementare modalități de asistență locală, fie gingivală, fie odontală, a doua categorie, însă, cea «esențială», **prin complexitatea ei, deschide perspectivele unor variate și numeroase probleme, pline de subtilități și dificultăți.** Aceasta se datorește caracterelor ei de apariție, ca și de evoluție, pline de enigme și de ipoteze; de aceea o și denumim «esențială», ea avînd, totuși, la bază un **fond organic**, o predispoziție genetică labilă și susceptibilă la diverse stări patologice. Terenul organic, din cauza circumstanțelor anormale de viață și mai ales de activitate, incitat la tot pasul de multitudinea unor **factori stress-anți**, care vor brusca și dezechilibra activitatea neuro-vegetativă sau metabolică, va crea condiții favorizării apariției și evoluției unor procese din categoria **fenomenelor disbiotrofice evolutive**, cu elementele **patognomonice** (triada simptomatică) parodontopatiei esențiale (vezi fișele nr. 25, 28 și 29).

Această categorie «esențială» se diferențiază de celelalte parodontopatii nu numai prin caracterele ei lezionale și de manifestare, dar și prin modalitățile de tratament pe care le necesită, acestea fiind cu totul deosebite și mult mai complexe

Scanned with OKEN Scanner

în raport cu cele ale categoriei « simptomatice». Pe de o parte, aceste modalităţi sînt de **asistenţă generală** şi medico-neuro-hormonale, iar, pe de altă parte, **locale, de ordin chirurgical,** concretizate prin metoda noastră **operatorie,** pe bază de biostimulatori « os minerale».

Datorită acestor criterii, categoria « esenţială» trebuie să o concepem nu numai ca pe o simplă categorie de sistematizare şi interpretare, ci ca pe o **entitate nozologică bine definită,** adică **ca un sindrom anatomo-clinic de parodontopatie esenţială,** care deschide şi impune noi orizonturi şi noi perspective de orientare şi cercetare în acest vast şi complex domeniu parodontologic.

Urmare acestor preocupări arătate mai sus, pe principiul **discernămîntului de cercetare, interpretare şi sistematizare** a leziunilor şi manifestărilor patologice de la nivelul parodontului, am încadrat aceste fenomene, sub aspect anatomoclinic, în primul rînd în două mari şi bine distincte **categorii parodontopatice:** « simptomatice» şi « esenţiale»; apoi pe criterii anatomo-histopatologice şi radiologice am sistematizat **evoluţia procesului disbiotrofic parodontopatic esenţial,** în **patru stadii evolutive** (vezi fişa nr. 24). În acest mod am realizat concludent parametrii de interpretare şi sistematizare a bazei ştiinţifice a concepţiei noastre în domeniul acestei patologii, atît în formele « simptomatice», cît şi în cele « esenţiale».

Conform concepţiei noastre, din punct de vedere etiopatogenic, **numai** formele « simptomatice» se datoresc factorilor locali, cele « esenţiale» considerăm, bazîndu-ne pe elemente şi teste certe, că se datoresc, cu preponderenţă, **factorilor organici,** cum ar fi:

— predispoziţia genetică, ereditară, precum şi dobîndită, spre diverse stări patologice, a terenului organic, atît ca stare patologică generală, cît şi locală, prin situaţia şi conformaţia marginală şi structura neuro-vasculară terminală parodontală;

— acţiunea nocivă a stress-urilor condiţiilor de viaţă şi activitate, prin incitarea şi provocarea distoniei neurovegetative;

— disfuncţiilor neuro-vegetative, provocate prin multiple cauze incitatorii, fie ale patologiei organice, cum sînt stările nevrotice, gastro-intestinale, endocrine etc., precum şi

— unor fenomene dismetabolice, în special celor dismineralemice etc.

Asemenea factori acţionînd de cele mai multe ori într-un mod îmbinat, într-o concomitenţă patologică, uneori foarte complexă, bizară şi greu de diferenţiat, prin probe şi teste, care din aceşti factori ar primi ca rol etiologic şi patogenic,

Scanned with OKEN Scanner

creează dificile şi subtile probleme, mai ales atunci cînd vin în discuție modalitățile cele mai adecvate de tratament.

Factorii locali (tartrul, inflamațiile, elementele microtraumatice de natură protetică, ocluzală, nevrotică etc.) menționați în concepția localicistă, atunci cînd îi constituim existenți în complexul tablou de manifestare a parodontopatiei esențiale, **trebuie să-i considerăm ca elemente de concomitență sau de supraadăugare,** ce intervin în acest tablou, avînd în evoluția maladiei numai un rol **agravant și de bruscare a fenomenelor evolutive și nicidecum determinant,** cum se interpretează și se susține atît de stăruitor de către partizanii concepției « localiciste ».

Acest mod de a interpreta aspectele patologice ale parodontului rezultă de la sine, va orienta modalitățile de tratament spre **un alt parametru,** pe o **nouă coordonată,** care va fi aplicată numai după **principiul** consacrat în terapia medicală, și anume acela al **eclectismului metodologic.** Eclectism care va **trebui să fie perfect corelat cu caracterul patologic al fiecărei leziuni sau al manifestării respective și nu la întîmplare,** aplicîndu-se în mod eronat aceleași metode terapeutice pentru o manifestare « simptomatică », în timp ce ea este « esențială » și invers, ceea ce evident ar putea duce la eșecuri și dezamăgiri terapeutice.

În mod rezumativ, concepția noastră se particularizează, în raport cu cea « localicistă », prin **două mari și importante coordonate.**

Prima coordonată constă în interpretarea stărilor parodontopatice pe baza **principiului discernămîntului** de încadrare și sistematizare a complexei patologii a parodontului, în **parodontopatii simptomatice și parodontopatii esențiale,** cu specificarea factorilor etiologici certi și determinanți pentru prima categorie și mult discutați pentru cea esențială.

A doua coordonată constă în preconizarea pe principiul unui **eclectism metodologic** a unor modalități de rezolvare terapeutică **locale și generale,** care **trebuie să fie în strînsă** corelație cu **realitatea stărilor patologice.** Adică, pentru manifestările simptomatice, în primul rînd să se îndepărteze factorul cauzal cunoscut **(sublata cauza tollitur effectus),** apoi să se aplice acte terapeutice corespunzătoare fiecărei leziuni (detartraj, dezinfecții buco-gingivale, îndepărtarea elementelor protetice nocive, eventuale reechilibrări ocluzale, chiuretaje subgingivale, gingivectomii pentru procesele gingivale hipertrofiate prin hiperplazie de iritație sau inflamație bucogingivală, sau alte cauze cunoscute, noțiuni educative asupra igienei bucale etc.).

Pentru parodontopatia esențială, însă, trebuie să se practice o atitudine de asistență mult mai complexă, aplicînd într-un mod judicios și metodic, modalități

Scanned with OKEN Scanner

adecvate de **asistență generală și medico-neuro-hormonală**, în raport cu fenomenele patologice depistate în activitatea funcțională și morfologică a organismului respectiv, aceasta în vederea **stimulării și reechilibrării lor**, îmbinate concomitent cu o **asistență locală**, care vizează direct focarul parodontal al procesului distrofic evolutiv.

Astfel, după o prealabilă lămurire și pregătire psihică a pacientului, ca și după o pregătire locală (extracții sau tratamente corespunzătoare ale elementelor odontale compromise sau lezate, asanarea focarelor periapicale, exprimarea și dezinfecția pungilor pioreice etc.), se trece la aplicarea, în vederea acestui scop, **a metodei noastre operatorii**, pe bază de biostimulatori de omo-implante din « OS-MINERALE ».

Aceste omo-implante, care se găsesc preparate, condiționate și înfiolate — după concepția noastră, — gata pentru a fi folosite și aplicate direct în operație (vezi fișa nr. 62) în **ansamblul asistenței generale medicale** al terenului parodontopat, prin compoziția lor minerală corespunzătoare umorilor și structurii osului uman, **au rolul fie de a modera unele stări, fie de a stimula și redresa** (prin ionul de calciu, ca și prin celelalte elemente minerale, fosfor, magneziu, siliciu etc.) stările funcționale neuro-vegetative, ca și alte disfuncții organice generale, **iar local**, la nivelul parodontului, surprins în stare de degradare a structurii sale osoase, de **a favoriza** (așa cum se demonstrează concret și concludent pe aspectele imaginilor radiografice, după un interval de 7—8 luni de la operație) **recondensarea structurii osului alveolar, în sensul unui calus periodontal, prin fenomene de asimilare, mutație și apoziție minerală a masei osoase din implantele introduse în septurile alveolare**, care au fost depistate clinic și radiologic în plină evoluție a fenomenelor disbiotrofice.

Eficiența metodei noastre de tratament, generală, medico-neuro-hormonală și chirurgicală, este demonstrată în mod concludent, atît de rezultatele clinice, la cazurile operate și urmărite ani de zile (vezi fișa nr. 71), cît mai ales de aspectele **recondensării osului alveolar**, redate evident pe imaginile radiografice făcute la diverse intervale după operații (vezi fișa nr. 72 și 73), de asemenea de testele biologice de redresare minerală a hipocalcemiei, depistată preoperator (vezi fișa nr. 79).

Prezentarea acestei concepții în diverse reuniuni prestigioase internaționale, de specialitate, cum au fost: congresele internaționale de la: Budapesta (1964), Berlin-Vest (1966), Roma (1966), Tokio (1968), Paris (1969), Bad-Homburg (R. F. Germania, 1969); în cîteva **acțiuni speciale parodontologice** — Italia (Reggio Emilia) (1967), Franța — Grenoble (1968), Spania — Universitatea din Madrid (1969), unde a fost prezentată prin expuneri documentate cu proiecții și filme,

Scanned with OKEN Scanner

demonstrații operatorii și discuții la mese rotunde; de asemenea concretizarea concepției și metodei operatorii, în afara a numeroase lucrări publicate în diverse reviste (Franța, R. F. Germania, Japonia, Spania, Italia și altele) — și prin două lucrări — « La parodontopathie essentielle », apărută în 1971 la Paris, în Editura Maloine, și lucrarea de față reprezintă în ansamblul lor fapte și dovezi ale preocupărilor noastre de afirmare, pe scară largă, a acestei combinații parodontologice, pe care știința stomatologică și parodontologică românească o aduce patrimoniului științelor medicale universale.

Modestul meu mesaj reprezintă, pe lîngă o informare, și o vie și caldă dorință colegială, pe care o adresez pe această cale tuturor confraților de pe toate meridianele globului, ca să țină seama de cele formulate, poate într-o formă rezumativă, în aceste rînduri, de eșecurile pe care unii le-au avut, alții le-au văzut, să încerce practic și metoda noastră; nu vor avea nici deziluzii și nu vor crea celor în cauză dezamăgiri.

În încheierea prezentului mesaj, ținem să subliniem și să asigurăm pe toți confrații noștri, preocupați de problemele complexe parodontologice, cu precădere de parodontopatia esențială, că vor realiza incontestabile succese terapeutice, concludente și concrete, nu numai imediate, dar și în timp.

Dar aceasta numai cu respectarea următoarelor condiții:

— să se aplice principiile fundamentale enunțate cu privire la interpretarea și sistematizarea aspectelor patologice parodontopatice;

— să se stabilească în formele parodontopatice esențiale, indicații operatorii corecte, pe baza stadiilor evolutive, adică dacă există pereți septali interalveolari suficient de înalți, favorabili provocării fenomenelor recondensării osului alveolar depistat în osteolită disbiotrofică;

— să se respecte aplicarea cu toată atenția a actelor care constituie metoda noastră operatorie;

— **să se coreleze obligatoriu metoda operatorie cu o asistență generală** (planificarea condițiilor de viață și de muncă, evitarea suprasolicitărilor psihice și fizice etc.), precum și medico-neuro-hormonale, corespunzătoare disfuncțiilor depistate în activitatea vitală a terenului organic, aceasta în vederea stimulării și reechilibrării stării generale, inclusiv deci și locale (parodontale) a terenului organic;

— de asemenea, ca încheiere, **în vederea unei desăvîrșite și eficiente asistențe parodontopatice esențiale,** menționăm următorul fapt **demn de reținut:** după o asis-

tență operatorie locală, consolidată de o asistență organică, generală și locală, **trebuie să nu se uite nici o clipă,** că, conformația parodontului (gingivală și osoasă), odată ce a fost lezată printr-un proces disbiotrofic evolutiv, deși a fost remediată terapeutic, trebuie întreținută permanent troficitatea printr-o igienă bucală zilnică, corect aplicată (inclusiv cînd este indicat și detartrajul), precum și completată prin folosirea unei ape de gură medicinală (în practica noastră este « PERLA ») care, prin ingredientele compoziției ei cu efecte dezinfectante, sclerozante și dezodorizante, va preveni apariția de noi manifestări gingivitice remediate prin actul operator și asistența adjuvantă generală și locală.

Toată această asistență aplicată într-o formă îmbinată va favoriza, prin asimilarea masei minerale din biostimulatorii « os-minerale » și apoziția acesteia în structura patologică a pereților alveolari, **atît recondensarea osului alveolar și stabilitatea elementelor odontale, cît și redresarea și reechilibrarea funcțională și vitală a întregii economii a organismului.**

Scanned with OKEN Scanner

Bibliografie*

Baba I. şi colab. — Cercetări asupra capilarelor în parodontopatii, Stomatologia (Buc.) 1969.

Bayer G., Riethe P. (Tübingen) — Über die Wirkung des Paradentosprays auf unverkalkte Ablagerungen, Parodontopathien und Schmeltz, Ref. Jahr. Tag. den Dtsch. Arb. schaft. f. Pard. Bad Homburg, octombrie 1970.

Beyeler K. — Classification et nomenclature des affections parodontales dans la pratique journalière, Schweiz. Mschr. Zahnheilk., 1965, 1.

Borglum S. J. — Untersuchungen über neue Möglichkeiten der Plaquebeseitigung, Ref. Jahr. Tag. der Dtsch. f. Parod., Bad Homburg, octombrie, 1970.

Câmpeanu E., Usineviciu A. — Rolul sistemului nervos în patogenia parodontopatiilor, Clujul med., 1972, 2—3.

Cimasoni G. — Cercetare şi învăţământ în fiziopatologie şi parodontologie, Schweiz. Mschr. Zahnheilk., 1971, **81**, 5.

Chirman I. — Chirurgia parodontologică. — (Bucureşti, Centrul de Parodontologie); Referat prima reuniune parodontologică românească, 23 septembrie 1978 — Focşani.

Constantin M. şi colab. — (Iaşi) — Cercetări experimentale privind reactivitatea biologică a ţesuturilor în raport cu unii polimeri sintetici; al VIII-lea Congres Naţional de Stom. 1976.

Constanzo P., Constanzo G. — Biochimie générale et odontologique, Masson et Cie, Paris, 1969.

Dechaume M. — La prophylaxie des parodontopathies, Presse méd. 1969, 46.

Dechaume M. — L'importance du sympatique et des troubles de la musculature oro-faciale et des tics en parodontopathies, Rev. Stomat. (Paris), 1962.

Diedrich K., Mutschelknaus R., Münster — Die Gingivectomie mit der Diatermieschlinge und dem Skalpell (vergleichende Klinische und Zitologische Untersuchungen), Ref. Jahr. Tag. der Dtsch. Arb. f. Parod., Bad Homburg, octombre, 1970.

---

* Bibliografia reprezintă **numai** o parte din lucrările publicate sau rapoartele şi referatele expuse la diverse congrese, consultate după apariţia cărţii mele, în ianuarie 1971, intitulată « La parodontopathie essentielle ». Bibliografia din prima carte (de la 1 la 142), împreună cu aceasta — din « Metodologia parodontologică » — constituie lucrări aflate în strînsă corelaţie cu problematica parodontologică.

Scanned with OKEN Scanner

Diedrich P. şi Münster — Die Bereite der Gingiva propria nach offener Vorhofplastik mit und ohne Periostfensterung, Ref. Jahr. Tag. der Dtsch. Arb. f. Parod., Bad Neuheim, octombrie, 1971.

Drum W. — Parafunktionen und Autodestruktions Progresse. Ein neues Parodontose-Bild. Quintessenz, Berlin, 1969.

Ehrlich B. Ann, Ehrlich F., Stanley — Dental practice management; the team work approach, W. B. Saunders Co. Philadelphia, 1969.

Ene L. şi colab. — (Bucureşti) — Valoarea stîlpilor protetici « implant » apreciată prin metoda tensiometriei electrice rezistive. Referat la al VIII-lea Congres Naţional de Stom. oct. 1976.

Epurescu Al. şi colab. — (Bucureşti) — Condiţii necesare aplicării implantelor aloplastice endo-osoase dentare; Referat la al VIII-lea Congres Naţional de Stom. oct. 1976.

Erpenstein H., Münster — Die chirurgische Behandlung der Dehiszenz, Jahr. Tag. der Dtsch. Arb. f. Parod., Bad Homburg, octombrie, 1970.

Forrest S., Byrd D., Lamar, McDonald K. — Current therapy in dentistry. C. V. Mosby Co, St. Louis, 1968.

Fourel J. — Contribution à l'étude de la desmodontose. Un syndrome parodontal, Thèse de doctorat en chirurgie dentaire, Paris, 1969.

Gaerny A. — Der abnehmbare Interdentalraum Verschluss (I.R.V.), Quintessenz, Berlin, 1969.

Ghiolduş Mihaela — (Bucureşti) — Metologia practic parodontologică în Unităţile stomatologice. Prima reuniune parodontologică românească 23 septembrie — 1978 — Focşani. Referat.

Ghiolduş Mihaela, I. Chirman — (Bucureşti — Centrul de Parodontologie) Rolul şi efectele terapeutice sub aspect bio-chimic, radiologic şi biologic a homo-implantelor din os uman deproteinizat — OS-MINERALE — Referat la al VIII-lea Congres Naţional de Stom. oct. 1976.

Glickman I. — Boala parodontopatică, New Engl. J. Med., 1971.

Glickman I. — Clinical Periodontology. The periodentum in health and disease, W. B. Saunders Co. Philadelphia, 1955.

Goldman M. H., Schluger, Cohen D. W. — An introduction to periodentia, C. V. Mosby Co., St. Louis, 1962.

Goldman M. H., Cohen D. W. — Periodontal therapy, C. V. Mosby Co., St. Louis, 1968.

Goldman M. H., Forrest S., Byrd D. Lamar, McDonald R. — Current therapy in dentisty, C. V. Mosby Co., St. Louis, 1968.

Goldman M. H. — Periodontia. A study of the histology of the periodontium and the treatment of its diseases, Mosby Co., St. Louis, 1949.

Goldman M. H., Cohen D. W. — Periodontia. The art and science of examination and diagnosis of periodontal diseases, Mosby Co., St. Louis, 1957.

Grant A. D., Stern B. I. — Everett Orban's periodontics, C. V. Mosby Co., St. Louis, 1968.

Gützow J. H. — Die Mundhygiene mit der Zahnbürste, Ref. Jahr. Tag. Dtsch. Arb. f. Parod., Bad Neuheim, octombrie, 1971.

Haim G. — Therapeutische Verfestigung pathologisch Veränderter Parodontalfassern, Ref. Jahr. Tag. der Dtsch. Arb. f. Parod., Bad Homburg, octombrie, 1970.

Held A. J. şi colab. — La spécialisation en parodontologie, Schweitz. Mschr. Zahnheilk., 1965.

Hempel H. — (R.D.G.) Probleme tehnico-materiale ale hemi-implantologiei endo-osoase. Referat la al VIII-lea Congres Naţional de Stom. Oct. 1976.

Scanned with OKEN Scanner

Kurt H. T. — Oral surgery, C. V. Mosby Co., St. Louis, 1969.

Lange D., Plagmann Ch. H. (Kiel) — Zytologische Studien über die Beeinflussung des Gingivalepithels und des Taschensekrets durch Bürstenmassage und Wasserstrahlgeräte, Ref. Jahr. Tag der Dtsch. Arb. f. Parod., Bad Homburg, octombrie, 1970.

Lauritzen A. — Trouble de l'A.T.M. et rapports avec les parodontopathies, Rapp. Journées franç. de Parod., Paris, 1970.

Law B. D., Lewis M. T., Davis M. J. — An atlas of parodontics, W. B. Saunders Co., Philadelphia, 1969.

Lebon A. — Parodontopathie essentielle — selon le dr. Osipov-Sineşti — I et II P.O.S., Prat. Odonto-stomat., 1970, 1 491—1 492 (Cheverny-Paris).

Mărgineanu O., Pambuccian Gr. şi colab. — (Bucureşti) — Studiu experimental clinic şi paraclinic privind reacţia ţesuturilor moi şi dure la 14 substanţe aloplastice metalice (simple şi aliaje); Referat la al VIII-lea Congres Naţional de Stom. Oct. 1976.

Misshaum E. P. — L'Atrophye de l'os alvéolaire comme indice à l'ostéoporose présenile Schweiz. Mschr. Zahnheilk., 1971.

Moşcenko I. S. — Le trait stimulateur dans la thérapie complexe de la parodontose, Stomatologiya (Mosk.), 1969.

Mühlemann H. R. — L'infection parodontale marginale, Schweiz. Mschr. Zahnheilk., 1970.

Mutschelknaus R. (Münster) — Die Indikation und Operationsmethoden der mucogingivalen Chirurgie, Ref. Jahr. Tag. der Dtsch. Arb. f. Parod., Bad Homburg, octombrie, 1970.

Mühlbradt L. — Entzündung, Zahnfleischtaschen und Zahnlockerung in ihrer statischen Beziehung, Ref. Jahr. Tag. der Dtsch. Arb. f. Parod., Bad Neuheim, 1971.

Novik I. — Realizările stomatologice sovietice în studiul clinicii, profilaxiei şi tratamentului paradentozei, Stomatologiya (Mosk.), 1967.

Osipov-Sineşti Gr. — Ma méthode operatoire dans le traitement de la parod. essentielle, XXI-lea Congr. franc. de stomat., octombrie, 1969.

Osipov-Sineşti Gr. — Morpho-pathologische Aspekte des Knochens Parodontiums in der Parodontopathia essentialis und das Phänomen der Wiederherstellung des Alveolarknochens durch Einführung von Homo Implanten « Os-Minerale » Ref. Jahr. Tag. der Dtsch. Arb. f. Parod., Bad Homburg, 1970.

Osipov-Sineşti Gr. — La parodontopathie essentielle, Maloine S. A., Paris, 1971.

Osipov-Sineşti Gr. — La parodontopathie essentielle, Exposé à la Soc. de stom. et de chir. bucco-maxilo-faciale, Paris, 1971.

Osipov-Sineşti Gr., Tache Gh., Stănescu Vasilica — Aspects électro-cardiographiques en parodontopathie essentielle, Med. interna (Buc.), 1971.

Osipov-Sineşti Gr. — Eléments de chirurgie bucco-maxillo-faciale, plastique, correctrice et restauratrice, Ed. Medicale, Bucureşti, 1972.

Osipov-Sineşti Gr. — Concepţia mea de interpretare şi metoda mea operatorie în parodontologie expusă în lumina cons. critice şi autocritice de-a lungul anilor, Expunere făcută la U.S.S.M., Societatea de Stomatologie în şedinţa din 7. III. 1974.

Osipov-Sineşti Gr. — (Bucureşti Centrul de Parodontologie) — Aspecte negative în asistenţa parodontopatiilor; Referat la prima reuniune parodontologică românească 23 sept. — 1978, Focşani.

Pambuccian Grigore şi colab. — (Bucureşti) — Reacţia ţesuturilor maxilare faţă de implantele metalice (studiu anatomo-clinic), Referat la al VIII-lea Congres Naţional de Stom. oct. 1976.

Pelletier M. — Anatomie maxilo-faciale. Libr. Maloine, Paris, 1969.

Scanned with OKEN Scanner

Petit H. — Parodontite juvenile, Prélat (Julien), Paris, 1970.

Poitevin R. şi colab. — La Parodontolise et l'abrasion sélective, Rev. Stomat. (Paris), 1971.

Popa E. şi colab. — (Timişoara) — Observaţii în timp privind implantările metalice subperiostale efectuate după procedeul clasic; Referat al VIII-lea Congres Naţional de Stom. oct. 1976.

Popa E. şi colab. — (Timişoara) — Observaţii în timp privind implantările metalice subperiostale efectuate prin procedeu original. Referat la al VIII-lea Congres Naţional de Stom. oct. 1976.

Popescu Liliana — (Bucureşti — Centrul de Parodontologie), Aspecte profilactice în parodontopatii; Referat la prima reuniune parodontologică românească 23 sept. 1978.

Popescu Val. — Gingivectomie, gingivoplastie dans le trait. des parodontopathies marginales chroniques, Stomatologia (Buc.), 1967.

Pruin H. E. — (R.F.G.) — Implantele «ac» în edentaţia totală mandibulară. Referat la al VIII-lea Congres Naţional de Stom. oct. 1976.

Rateischak K. H. — La parodontologie, base de la stomatologie? Schweiz. Mschr. Zahnheilk., 1969.

Renggli H. H. — L'etiologie de la périodontie, Schweiz. Mschr. Zahnheilk., 1971.

Renggli H. H. — La semnification thérapeutique du spray Paradento, Schweiz. Wschr. Zahnheilk., 1970.

Schärer P. — Ci nommé «parodontose», l'étyologie et thérapie des maladies parodontales, Méd. et Hyg. (Genève), 1972.

Schroeder H. E., Mühleman H. R. — Les méthodes statistiques et l'épidemiologie des affections parodontales, Schweiz. Wschr. Zahnheilk., 1964.

Schwartz L., Mc Donald Ch. — Facial pain and mandibular dysfonction, W. B. Saunders Co., Philadelphia, 1968.

Selye H. — Stress, Acta Inc. Med. Publ. Montreal, 1950, Giannini Stress, Edizioni Scientifiche Einaldi, 1957.

Selye H. — The story of the adaptation syndrome, Acta. Inc. Med. Publ. (La sindrome di adattamento), Montreal, 1952, Barbieri A. de — Istit. Sieroterapico Milanese, 1956.

Selye H. — The stress of lifte, McGraw Hill, New York, 1956.

Selye H. — Calciphylaxis, University of Chicago Press, 1962.

Selye H. — From dream to discovery, McGraw Hill, New York, 1964.

Selye H. — Panorama general de la etiopatogenia de las enfermedades de adaptacion, Acta med. psicol., 1958, **1**, 11.

Selye H. — Stress in physiology and medicine. In: «American Peoples Encyclopedia», APE, 1958.

Selye H., Nielsen K. — Histogenesis of experimental cutaneous calcinosis.

Selye H., Gentile G. — Osteitis fibrosa by calciphylaxis in the absence of the parathyroids, Acta endocr. (Kbh.), 1962, 40, 277.

Selye H. — Le syndrome général d'adaptation 1936—1963, Méd. et Hyg. (Genève).

Selye H. — Calciphylaxie et calcergie, Rev. Méd. (Paris).

Selye H., Manhajan S., Manhajan R. S. — Stress and the pluricausal diseases, Courr. med. Pract., 1966.

Selye H. — Pluricausal diseases, Exp. Med. Surg., 1966.
Les maladies pluricausales, Rev. méd. franc., 1967, 1.

Soloviev V. A. — Particularităţile topografiei şi structurii vaselor periodontale, Stomatologiya (Mosk.), 1969.

Scanned with OKEN Scanner

Spandonide Theodor — (București — Inst. de Endocrinologie) Importanța testărilor neuro-endocrinologice și vegetative în manifestările parodontopatice esențiale; Referat la prima reuniune parodontologică românească, — 23 sept. 1978, Focșani.

Spirgi M. — Techniques à lambeaux en chirurgie parodontale, Rapp. Journal franç. de parod., Paris, 1970.

Spirgi M. — Le rôle de l'oclusion en parodontologie, Schweiz. Mschr. Zehnheilk., 1971.

Stănescu Vasilica — (București, Spit. Bucur); Experiență personală și observații pe marginea a 14 ani de activitate parodontologică, după Concepția și Metoda operatorie Dr. Osipov-Sinești. Referat la prima reuniune parodontologică românească, — 23 sept. 1978, Focșani.

Strassburg M. — Zur Differentialdiagnose akuter Erkrankungen am Parodontium, Ref. Jahr. Tag. der Dtsch. Arb. f. Parod., Bad Neuheim, octombrie, 1971.

Taban Alex. Dan. — (Focșani, Centrul de Stom.); Evaluarea activității parodontologice, Punctul parodontologic Chirurgical, Focșani. Referat la prima reuniune parodontologică românească, Focșani 23 sept. 1978.

Tache Gheorghe și colab. — (București, Spit. Bucur). Teste cardio-vasculare în chirurgia parodontologică. Referat la prima reuniune parodontologică românească, Focșani 23 sept. 1978.

Thieleman K. — Le traitement par meulage dans les affections parodontales, Dtsch. Stomat., 1957.

Timoșca Gheorghe — (Iași) Orientarea noastră privind implantele intra-tisulare în teritoriul buco-maxilo-facial; Referat la al VIII-lea Congres Național de Stom. oct. 1976.

Zahrt R. — L'étiologie et nomenclature des parodontopathies marginales, Dtsch. Stomat., 1969.

Weyrother G. von și colab. — Über die Verwendung von Lyophilisierter Dura bei mucogingivalen Eingriffen, Ref. Jahr. Tag. der Dtsch. Arb. f. Parod., Bad Neuheim, octombrie, 1971.

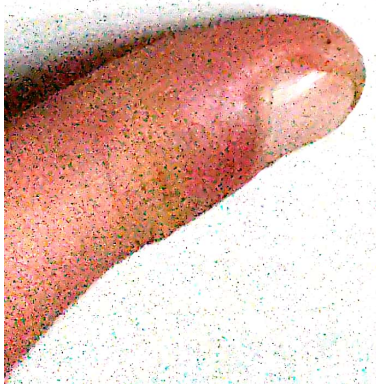

Scanned with OKEN Scanner

REZUMAT

Parodontologia, în concepţia noastră, aşa cum a fost expusă în lucrarea de faţă, mai mult ca oricare disciplină medicochirurgicală, în desfăşurarea preocupărilor de cercetare ştiinţifică şi aplicare practică, indubitabil, **îmbină** într-un tot medical, **într-o strînsă corelaţie,** stomatologia cu majoritatea specialităţilor medicale şi chirurgicale cum sînt: chirurgia generală, neuroendocrinologia, biologia, patologia cardio-vasculară, patologia hepatică, neuropsihiatria, homeopatia şi altele. Adică, toate specialităţile care consacră preocupări deosebite fenomenelor funcţionale şi disfuncţionale, fenomenelor metabolice şi dismetabolice, fie organice fie minerale, legate în special de activitatea normală şi patologică a sistemului vital neuro-vegetativ, influenţat şi bruscat deseori spre stări distonice, de multitudinea factorilor stressanţi ai mediului şi condiţiilor de viaţă şi activitate care ne înconjură.

Conformaţia parodontului, datorită situaţiei sale marginale pe crestele maxilo-mandibulare, datorită **predispoziţiei sale genetice labile şi susceptibile** spre stări patologice, bruscată prin variate stress-uri ale condiţiilor de viaţă, spre **acţiunile unor factori** organici disfuncţionali vegetativi şi dismetabolici, devine susceptibilă a da loc unei patologii complexe — **parodontopatiilor.**

Patologia parodontului, prin complexitatea ei, a dat loc de-a lungul vremii, în concepţia partizanilor « localicişti », la multiple confuzii teoretice de interpretare a fenomenelor patologice, etichetate de unii specialişti chiar « sofisticate », ceea ce a dus la tot atîtea metode şi principii de tratament, lipsite de cele mai multe ori, de concordanţă cu realităţile leziunilor şi aspectelor de manifestare a acestei patologii.

În aceste împrejurări — nu ca o negare sau minimalizare a tot ce se susţine, s-a scris şi s-a creat de către partizanii « concepţiei localiciste », ci în **sensul unei clarificări,** a unei **sistematizări a problemelor** şi apoi a **completării golului** (vorbind de aspectele « esenţiale » în faţa cărui gol se opresc toate teoriile şi metodele localiciste), — vine să se situeze şi să-şi aducă aportul **concepţia noastră,** concepţia factorilor parodontopatogeni organici disfuncţionali şi dismetabolici precum şi rezolvarea maladiei « propriu-zise », adică a parodontopatiei esenţiale, printr-o modalitate de tratament şi o **metodă operatorie personală şi originală,** pe bază de **biostimulatori de omo-implante din « OS-MINERALE »,** îmbinată cu o asistenţă organică generală, în raport cu stările patologice organice depistate în tabloul evolutiv al parotontopatiei esenţiale.

Scanned with OKEN Scanner

În activitatea noastră parodontologică, desfăşurată pe o durată de peste 40 ani şi pe o cazuistică foarte numeroasă, ne-am orientat munca de observare, de cercetare şi de experimentare, după **două mari principii cardinale.** Aceste principii sînt:

A. **Principiul discernămîntului de interpretare şi sistematizare,** prin care avem posibilitatea să încadrăm **bine definit,** leziunile şi manifestările parodontopatice, după criterii anatomo-clinice şi radiologice **bine stabilite** (în afară de categoria de parodontopatii cu aspecte tumorale care constituie o categorie aparte şi care se adresează chirurgiei buco-maxilo-faciale), în două mari categorii:

— **categoria parodontopatiilor simptomatice,** atribuite unor multiple şi variate cauze etiopatogenice, fie iritative, fie toxice, fie inflamatorii, fie micro-traumatice etc., bine cunoscute sau definite, fiecare aspect din punct de vedere terapeutic avînd în **sens eclectic,** metoda sa de tratament; şi a doua

— **categoria parodontopatiei esenţiale,** esenţialitate datorită în special etiopatogeniei sale ipotetice şi foarte discutată.

B. **Principiul eclectismului** în alegerea modalităţilor şi metodelor de tratament, **aplicate totdeauna în strînsă corelaţie cu realitatea leziunilor şi manifestărilor parodontopatice,** fie celor « simptomatice », fie celor « esenţiale ».

În partea a II-a a lucrării, o foarte numeroasă **exemplificare iconografică,** cu fişe documentative, vine să ilustreze prin cazuri concrete şi exemplificative, principiul discernămîntului interpretativ şi de sistematizare, **fără a se da loc la confuzii.** Astfel, pe baza acestui principiu se pot uşor şi net diferenţia aspectele « simptomatice » de cele « esenţiale ». Bineînţeles aceasta este posibil numai atunci cînd cazurile sînt studiate şi analizate metodologic, pe baza elementelor de manifestare anamnezice, clinice şi radiologice. În acest mod, se pot defini clar şi precis aspectele « simptomatice » după cauzalitatea arătată mai sus, diferenţiindu-le de cele « esenţiale », **care au particularităţi cu totul deosebite faţă de primele, atît sub aspect etiopatogenic, de manifestare clinică, anatomopatologică, radiologică şi biologică, cît şi sub aspect terapeutic.** Acest fapt, implicit va atrage după sine găsirea şi aplicarea, **fără a se confunda aspectele,** a celei mai adecvate modalităţi şi metode de tratament, care va fi, aşa cum am arătat mai sus, **în strînsă corelaţie cu aspectul lezional şi cu manifestarea** parodontopatică, atît « simptomatică » cît şi « esenţială ».

De asemenea inconografia parodontopatică este completată cu unele **fişe de cazuri cu aspecte parodontologice,** care, aşa cum se prezintă la prima vedere, **pot da loc deseori la unele confuzii de interpretare,** care ar putea atrage după ele, implicaţii nedorite nici de pacient şi nici de cel căruia pacientul i se adresează.

Ca o urmare firească, în partea a III-a a lucrării, fără a se repeta, în sens de compilaţie, fapte şi fenomene deja cunoscute, sînt trecute în revistă nenumăratele principii şi metode de asistenţă a manifestărilor parodontopatice, create şi aplicate în practica cotidiană — fără discernămînt şi fără a lua în considerare principiul eclectismului terapeutic. Metodic şi documentativ, facem o sumară prezentare a celor mai importante şi mai frecvente metode de tratament aplicate în « concepţia localistă », insistînd pe baza principiului eclectic, **cînd, unde şi cum s-ar putea aplica acestea, pentru a fi eficiente** şi în strînsă corelaţie cu realităţile patologiei parodontului, cum sînt: detartrajul, periajul şi masajele gingivale, spray-urile, badijonajele, infiltraţiile chiuretajul subgingival, gingivectomia, şlefuirea selectivă etc.

Scanned with OKEN Scanner

Iconografia lucrării ilustrează exemplificativ atît aspectele parodontopatiilor « simptomatice », cît şi aspectele « parodontopatiei esenţiale ». **Fişele cazuistice cu iconografiile respective expun, cu detalii, fiecare aspect interpretat cu discernămînt şi rezolvat terapeutic printr-o modalitate de asistenţă eclectic aleasă şi aplicată.**

Ultimul capitol prezintă o bogată documentaţie a obiectivelor clinice, **radiologice şi biologice realizate prin aplicarea metodei noastre operatorii, pe bază de biostimulatori de omo-implante din « OS-MINERALE »**, ajutată bineînţeles concomitent, de **o asistenţă medicală, neuro-endocrină, homeopatică** etc., după caz.

Înainte de a termina expunerea problemelor metodologice, am găsit deosebit de necesar să completăm materialul prezentat, cu cîteva importante consideraţiuni aspra **problemei restaurărilor protetice** în edentaţiile parodontopatice esenţiale, asupra problemelor **implantologiei aloplastice** în parodontologie precum şi **prezentarea analitică, autocritică şi critică a aspectelor negative constatate şi înregistrate în activitatea noastră.**

Scanned with OKEN Scanner

SUMMARY

Parodontology, in our concept and as exposed in the present volume, may be considered more than any other medicosurgical discipline **to combine** scientific research and practice into a **closely, correlated whole,** in which stomatology is connected with most of the medical and surgical specialities: general surgery, neuroendocrinology, biology, cardiovascular pathology, hepatic pathology, neuropsychiatry, homeopathy and others. This implies all specialities that concern especially functional and dysfunctional phenomena, metabolic and dysmetabolic phenomena, either organic or mineral, linked particularly to the normal and pathologic activity of the vital neuro-autonomic system, influenced and frequently upset by the dystonic states of the multitude of environmental stress factors, living conditions and surrounding activity.

The **conformation of the parodontium,** due to its **marginal situation** on the maxillo-mandibular crests, to its **labile, genetic predisposition susceptible** to pathologic states, brutalized by the varied stresses and strains of life and its conditions, which may lead to the action of certain dysfunctional autonomic and dysmetabolic **organic factors,** gives rise to a complex pathology — the parodontopathies.

The **pathology of the parodontium,** owing to its complexity, gave rise with time to the concept of the "localicist partisans, to multiple theoretical confusions in the interpretation of the pathologic phenomena, labelled by some specialists as "sophisticated'', which in turn lead to just as many methods and principles of treatment in most instances not in keeping with the actual aspect of the lesions and of the manifestations of this pathology.

In these circumstances not in order to deny or minimilize what has been written and sustained by the partisans of the "localicist concept'' but for certain **clarifications, systematization of the problems and the completion of certain gaps** (that is the "essential'' aspects in front of which there is a gap where all the localicist theories and methods are brought to a stop) — is the contribution of **our concept,** the concept of organic dysfunctional and dysmetabolic parodontopathogenic factors and the solution of the disease "proper'' that is of essential parodontopathies by a **personal original treatment and operative method,** based upon the **biostimulators of OS-MINERALE homo-implants,** combined with general care of the organism, closely correlated with the organic pathologic states detected in the evolutive picture of essential parodontopathies.

In our activity in the field of parodontology, of more than 35 years based upon a great number of cases, we were guided in our work of observation, research and experimentation by **two cardinal principles:**

(A) **The principle of differentiated interpretation and systematization** by means of which we have been able to define and group parodontopathic lesions and manifestations according to **well established** anatomoclinical and radiologic criteria (apart from the category of parodon-

Scanned with OKEN Scanner

topathies with a tumoral aspect that form a separate category and are referred to the buccomaxillofacial surgeon) into two large categories:

(I) **the category of symptomatic parodontopathies** attributed to multiple and various etiopathogenic causes, either irritative or toxic, inflammatory or microtraumatic etc, well-known or defined, from the therapeutical point of view, each aspect having an **eclectic sense**, its method of treatment, and,

(II) the **category of essential parodontopathies,** essential because of its special hypothetical and much contested etiopathogeny.

(B) The **principle of eclectism** in the choice of the means and methods of treatment, **always applied in close correlation with the reality of the lesions and parodontopathic** manifestations, the symptomatic, or the essential ones.

Part II, with its very numerous figures, documentary files, **illustrates and exemplifies** the principle of interpretative differentiation and systematization, without leaving any questionable point. On the basis of this principle one can readily differentiate between the "**symptomatic**" and the "essential" aspects, This is obviously only possible in the cases studied and analized methodologically, taking into account the anamnesis, the clinical and radiologic aspects. In this way the "symptomatic" aspects can be clearly and precisely defined according to their various causes differing from the "essential" ones, whose **particularities sharply differ from the former both as regards the etiopathogenic aspects, clinical, anatomopathologic, radiologic and biologic manifestations and the therapeutical aspects.** This implicitly suggests the necessity of finding and applying, **without confounding the aspects,** the most adequate means and methods of treatment which will be, as already mentioned, **closely correlated to the lesional aspect and parodontopathic manifestation, both "symptomatic" and "essential".**

In addition, the parodontopathic iconography is completed by **several case reports with parodontologic aspects** that at first sight **may give rise to confusion in their interpretation,** resulting in untoward effects feared both by the patient and the doctor treating him.

There follows in part III, without repeating the already known facts and phenomenon a review of the countless principles and methods of treatment in parodontopathic manifestations, applied in routine practice without discrimination and without regard to the principle of eclectic therapy. The most important and frequent methods of treatment applied according to the "localicist concept" are briefly reviewed, methodically and on the basis of documents, emphasizing according to the eclectic system **when, where and how they can be applied to be efficient,** in close correlation with the actual requirements of parodontal pathology: detartring, brushing and gingival massage, spraying badigeonnage, infiltrations, subgingival curettage, gingivectomy, selective polishing, etc.

The figures that accompany the text illustrate and exemplify both the "symptomatic" and the "essential parodontopathies". **The case cards together with respective figures** show in detail each aspect interpreted with discrimination and solved therapeutically by a method eclectically chosen and applied.

The last chapter presents a rich **objective clinical, radiologic and biologic documentation, obtained following application of our operative procedure based upon the homo-implant biostimulators of the OS-MINERALE** product, obviously combined with a concomitant general medical, neuroendocrine, homeopathic, etc treatment according to each separate case.

We consider to be of major importance of the problem of prosthetic restoration of essential parodontopathic edentations, of **alloplastic implants** in parodontology, as well as of the **analytical and critical analysis of the negative aspects of our activity.**

The volume concludes with a message addressed to all colleagues who have devoted their work and their time to parodontologic problems drawing attention to the value and importance of the principle expounded, **based upon the role** of organic predisposing, determining and stressing environmental factors of our life and activity and to **the efficiency of the operative procedure** that has given highly satisfactory results in "essential" parodontopathies, considered until now as uncurable.

Scanned with OKEN Scanner

RESUMÉ

Plus que toute autre discipline médico-chirurgicale, dans ses préoccupations de recherche scientifique et d'application pratique, indubitablement, **la parodontologie** selon notre conception, telle qu'elle vient d'être exposée dans ce travail, réunit en un tout médical, **dans une étroite corrélation**, la stomatologie avec la majorité des spécialités médicales et chirurgicales, notamment: chirurgie générale, neuro-endocrinologie, biologie, pathologie cardio-vasculaire, pathologie hépatique, neuropsychiatrie, homéopathie etc. — c'est-à-dire toutes les spécialités qui se préoccupent particulièrement des phénomènes fonctionnels et dysfonctionnels, des phénomènes métaboliques et dysmétaboliques, soit organiques, soit minéraux, reliés surtout à l'activité normale et pathologique du système vital neurovégétatif, influencé et souvent brusqué vers des états dystoniques par la multitude des facteurs stressants de l'environnement et des conditions de vie et d'activité.

Par sa situation marginale sur les crêtes maxillo-mandibulaires, par sa **prédisposition génétique labile** et susceptible à des états pathologiques, brusquée par les stress variés des conditions de vie, aux **actions de certains facteurs organiques** dysfonctionnels vegetatifs et dysmétaboliques, la **conformation du parodonte** devient susceptible d'engendrer une pathologie complexe — **les parodontopathies.**

La pathologie du parodonte, par sa complexité, a donné lieu au cours du temps, dans la conception des adeptes de la théorie « localiciste », à de multiples confusions théoriques d'interpretation des phénomènes pathologiques, étiqueteés par certains spécialistes comme « sophistiqués », ce qui a conduit à autant de méthodes et de principes thérapeutiques, le plus souvent sans concordance avec les réalités des lésions et des aspects de manifestation de cette pathologie.

C'est dans ces conditions — les adeptes de la conception « localiciste » ont écrit et créé, non pas pour nier ou minimiser tout ce qu'on soutient, mais en vue **d'élucider**, de systematiser les problemes et ensuite de compléter la lacune existente (en parlant des aspects « essentiels »), devant cette lacune s'arrêtent toutes les theories et méthodes « localicistes » — que se situe et apporte sa contribution **notre conception**, la conception des facteurs parodontopathogènes organiques dysfonctionnels et dysmétaboliques, ainsi que celle concernant la solution de la maladie « proprement-dite », c'est-à-dire de la parodontopathie essentielle, par une modalité de traitement et **une méthode opératoire personnelle et originale**, basée sur des **biostimulateurs d'homo-implants de « os minerale »**, associée à une assistance organique générale, par

Scanned with OKEN Scanner

rapport aux états pathologiques organiques dépistés dans le tableau évolutif de la parodontopathie essentielle.

Dans notre activité parodontologique, deployée pendant 40 ans et sur un très grand nombre de cas, nous avons orienté notre activité d'observation, de recherche et d'experimentation selon **deux grands principes cardinaux,** à savoir:

A. **Le principe du discernement dans l'interpretation et la systématisation,** au moyen duquel nous avons la possibilité de grouper d'une manière **bien définie** les lésions et les manifestations parodontopathiques, suivant des critères anatomo-cliniques et radiologiques précis (excepté les parodontopathies à aspects tumoraux, qui constituent une catégorie séparée, du ressort de la chirurgie bucco-maxillo-faciale), en deux grandes catégories:

— **la catégorie des parodontopathies symptomatiques,** attribuées à des facteurs étio-pathogeniques multiples et variés, soit irritatifs, soit toxiques, soit inflammatoires, soit microtraumatiques etc., bien connus ou définis, chaque aspect du point de vue thérapeutique ayant, en sens éclectique, sa méthode de traitement et

— **la catégorie de la parodontopathie essentielle,** essentialité due spécialement à son étio-pathogenie hypothétique et très controversée.

B. **Le principe de l'éclectisme** dans le choix des modalités et des méthodes de traitement, **appliquées toujours en étroite corrélation avec la réalité des lésions** et des manifestations parodontopathiques, soit de celles « symptomatiques », soit de celles « essentielles ».

Dans la seconde partie du travail, une très riche exemplification iconographique, avec des fiches de documentation, illustre par des cas concrets et éloquents le principe du discernement interpretatif et de systématisation, sans donner lieu à des confusions. Ainsi, en partant de ce principe, on peut aisément et nettement differencier les aspects « symptomatiques » de ceux « essentiels ». Evidemment, ceci est possible seulement si les cas sont étudiés et analysés méthodologiquement, sur la base des éléments de manifestation anamnéstiques, cliniques et radiologiques. De cette manière on peut clairement et précisement définir les aspects « symptomatiques » selon la causalité exposée ci-dessus, en les differenciant des aspects « essentiels », qui **présentent des particularités tout à fait distinctes des premières tant sous le rapport étio-pathogénique, de manifestation clinique, anatomopathologique, radiologique et biologique, que sous le rapport thérapeutique.** Ce fait entrainera implicitement le choix et l'application **sans confondre** les aspects — de la plus adéquate modalité et méthode de traitement, qui sera, comme nous venons de le montrer ci-dessus, en **étroite corrélation avec l'aspect lésionnel et avec la manifestation parodontologique,** tant « symptomatique » qu'« essentielle ».

De même, l'iconographie parodontopathique est complétée par quelques **fiches de cas à aspects parodontologiques** qui, tel qu'ils se présentent à première vue, **peuvent souvent donner lieu à des confusions d'interpretation,** à même d'entraîner des implications fâcheuses, tant pour le malade que pour celui auquel le malade s'adresse.

Comme une conséquence logique, la III-e partie du travail, sans répéter — dans le sens d'une compilation — des faits et des phénomènes deja connus, contient une revue des innombrables principes et méthodes d'assistance des manifestations parodontopathiques, élaborés et appliqués dans la pratique quotidienne sans discernement et sans prendre en considération le principe de l'éclectisme thérapeutique. Méthodiquement et de manière documentée, nous présentons sommairement les plus importantes et les plus usuelles méthodes de traitement apliquées selon la « conception localiciste », en nous appliquant surtout à montrer, conformément au principe éclectique, **quand, où et comment** on pourrait les appli-

Scanned with OKEN Scanner

quer, afin qu'elles soient efficientes et en étroite correlation avec les réalités de la pathologie du parodonte, notamment: le détartrage, le brossage et les massages gingivaux, le curetage sous-gingival, la gingivectomie, le polissage sélectif etc.

L'iconographie du travail illustre par des exemplifications, tant les aspects des parodontopathies « symptomatiques », que les aspects de la « parodontopathie essentielle ». Les fiches des cas, avec les iconographies respectives, exposent en détail chaque aspect interprété avec discernement et résolu du point de vue thérapeutique par une modalité d'assistance choisie et appliquée éclectiquement.

Le dernier chapitre présente une riche documentation des objectifs cliniques, radiologiques et biologiques réalisés par l'application de notre méthode opératoire, basée sur des biostimulateurs d'homoimplants de « OS MINERALE », aidée bien entendu simultanément par une assistance médicale, neuro-endocrine, homéopathique etc., selon le cas.

Avant d'achever l'exposé des problèmes méthodologiques, nous avons éstimé comme particulierement necessaire de compléter le matériel présenté par quelques considerations importantes sur **le problème des restaurations prothétiques** dans les édentations parodontopathiques essentielles, sur les problèmes de **l'implantologie alloplastique** en parodontologie ainsi que par la présentation analytique, autocritique et critique des aspects négatifs constatés et enregistrés dans notre activité.

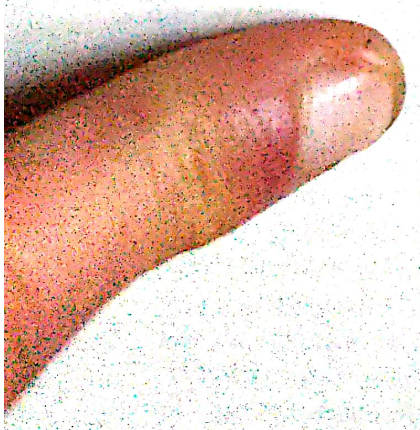

Scanned with OKEN Scanner

ZUSAMMENFASSUNG

Die Parodontologie ist unserer Auffassung nach, so wie in verliegender Arbeit gezeigt wurde, ein Fach, das wie die wissenschaftlichen Forschungsbemühungen und praktischen Anwendungen zweifelles bewiesen, mehr als jedes andere medizinisch-chirurgisches Gebiet, die Stomatologie **in starker Korrelation** mit den anderen medizinisch-chirurgischen Fächern wie: allgemeine Chirurgie, Neuro-Endokrinologie, Biologie, kardiovaskuläre Pathologie, Leberpathologie, Neuropsychiatrie, Homöopathie und andere zu einer medizinischen Einheit verbindet. Also alle Fächer die sich mit den verschiedenen funktionellen und dysfunktionellen Erscheinungen Stoffwechselgeschehen und Störungen, organische oder mineralbedingte, vor allem im Zusammenhang mit der normalen und pathologischen Aktivität des vitalen neurovegetativen Systems, welches oft, infolge der unzähligen Stressfaktoren der Umwelt, so wie der uns umgebenden Lebens- und Arbeitsbedingungen beeinflusst und brüskiert zu dystonischen Zuständen neigt.

Die Struktur des Parodontiums ist infolge der **marginalen Lage** auf dem Kieferkamm, durch seine **genetisch labile Prädisposition** für pathologische Zustände beeinflussbar und ist von verschiedenen Stressen der Lebensbedingungen brüskiert, durch die **Wirkung** vegetativer dysfunktioneller **organischer Faktoren** für eine komplexe Pathologie, die **Parodontopathien** empfänglich.

Die Pathologie des Parodontiums führte, infolge ihrer Komplexität, im Laufe der Zeit, bei den Anhängern der „Lokaltheorien" zu vielen theoretischen Irrtümern bezüglich der Interpretation dieser pathologischen Erscheinungen, die von einigen Spezialisten als „sophistiziert" bezeichnet wurden, was zu Behandlungsmethoden und Prinzipien führte, die meistens nicht mit der Wirklichkeit der Erscheinungsformen dieser Läsionen übereinstimmten.

Unter diesen Umständen — nicht als Verneinung oder Verminderung dessen was von den Anhängern der „Lokalauffassung" unterstützt, geschrieben und erforscht wurde, sondern im **Sinne einer klaren Darstellung und Systematisierung** der Probleme und dann einer Ergänzung der Leere (wenn wir von den „essentiellen" Aspekten sprechen vor deren Leere alle Lokaltheorien und Methoden stehen bleiben) — kommt der Beitrag **unserer Auffassung,** die Auffassung über die organischen dysfunktionellen und dysmetabolischen Faktoren und die Behandlung der „eigentlichen" Krankheit, also der essentiellen Parodontopathie, durch eine Behandlungsmöglichkeit und eine **persönliche originelle Operationsmethode** aufgrund der Biostimulatoren von Homoimplanten des „OS MINERALE", verflochten mit einer allgemeinen organischen

Scanned with OKEN Scanner

Betreuung, je nach den im Rahmen des Erscheinungsbildes der essentiellen Parodontopathie gefundenen organischen pathologischen Zuständen.

Während unserer mehr als 40 jährigen parodontologischen Tätigkeit, gestützt auf eine ausserst reichhaltige Kasuistik, konnten wir unsere Beobachtungen, Forschungen und Versuche nach **zwei grossen kardinalen Prinzipien** richten. Diese Prinzipien sind:

A. **Das Prinzip der Zurechnungsfähigkeit hinsichtlich Interpretation und Systematisierung,** wodurch wir die Möglichkeit haben die Läsionen und Erscheinungen des Parodontiums **richtig** nach gut bestimmten klinisch-anatomischen und röntgenologischen Kriterien (mit Ausnahme der Parodontopathien mit tumoralen Erscheinungen, die eine besondere Kategorie darstellen und sich an den Mund- und Kieferchirurgen wenden) in folgende zwei grosse Kategorien einzuteilen:

Die Kategorie der symptomatischen Parodontopathien, die auf viele und verschiedene ätiopathogenetische Ursachen, seien es reizende, toxische, entzündliche oder mikrotraumatische u.s.w. zurückgeführt werden, die genau bekannt und definiert sind, wobei jeder Aspekt vom therapeutischen Standpunkt aus, im eklektischen Sinn, seine eigene Behandlungsmethode hat; und die zweite

Kategorie des essentiellen Parodontopathie wobei die Essentialität auf der speziellen hypothetischen und viel diskutierten Ätiopathogenese beruht.

B. **Das eklektische Prinzip** bei der Wahl der Behandlungsmöglichkeiten und Methoden, die immer in **enger Korrelation mit der Wirklichkeit der parodontopathischen Läsionen und Erscheinungen,** seien es die „symptomatischen" oder „essentiellen" angewendet werden.

Im zweiten Teil der Arbeit man illustriert die reichhaltigen Bilddarstellungen und Kartei blätter der konkreten beispielhaften Fälle das Prinzip der Zurechnungsfähigkeit bei Interpretation und Systematisierung, **ohne dass es zu Verwechslungen komme.** So kann man, auf dieses Prinzip gestützt leicht und sicher die „symptomatischen" von den „essentiellen" Erscheinungen unterscheiden. Natürlich ist das nur dann möglich, wenn die Fälle methodisch untersucht und analysiert werden, aufgrund ihrer anamnestischen, klinischen und röntgenologisch sichtbaren Elemente. Auf diese Weise kann man klar und genau die „symptomatischen" Aspekte nach den oben erwähnten Ursachen definieren und von den „essentiellen" unterscheiden, die **ganz besondere Eigenheiten gegenüber ersteren aufweisen, sowohl hinsichtlich des ätiopathogenetischen Aspekts, der klinischen pathologisch-anatomischen, röntgenologischen oder biologischen Erscheinungsform als durch des therapeutischen Standpunktes.** Diese Tatsache führt zwingender Weise zum Auffinden und Anwenden, ohne Verwechslung der Aspekte, der besten Behandlungsmöglichkeit und Methode, die, wie oben gezeigt, in enger Korrelation mit den läsionellen Aspekten und parodontopathischen, sowohl „symptomatischen" als auch „essentiellen" Erscheinungsformen ist.

Desgleichen werden die parodontopathischen Bilddarstellungen von **Karteiblättern der Fälle** ergänzt, die auf ersten Blick **oft zu Irrtümern hinsichtlich ihrer Interpretation führen** was zwangsweise dann zu Folgen führt die weder der Patient noch der Arzt an den er sich wendent wünscht.

Als natürliche Folge, erfolgt im dritten Teil der Arbeit, ohne Wiederholung bereits erwähnter Tatsachen und Erscheinungen, eine Aufzählung der unzähligen Prinzipien und Methoden einer Betreuung der parodontopathischen Erscheinungsformen, die in der täglichen Praxis entstanden und angewendet werden — ohne Zurechnungsfähigkeit und ohne Rücksicht auf das eklektische therapeutische Prinzip. Methodisch und dokumentierend erfolgt eine kurze

Scanned with OKEN Scanner

Beschreibung der wichtigsten und häufigsten Behandlungsmethoden die im Rahmen der Lokalauffassung angewendet werden, wobei man aufgrund des eklektischen Prinzips betont wann, wo und wie man diese anwenden könnte, damit sie wirksam wären, und in enger Korrelation mit den Wirklichkeiten der parodontalen Pathologie, wie: Zahnsteinentfernung, Bürsten und Massage der Gingeva, Sprays, Bepinseln, Infiltrationen, subgengevale Kuretage, Gengevektomie, Wahlscheifen u.s.w.

Die Bilddarstellungen der Arbeit illustrieren mit Beispielen sowohl die Aspekte der „symptomatischen" als auch jene der „essentiellen" Parodontopathie. Die Karteiblätter der Kasuistik mit den entsprechenden Bildern zeigen im Einzelnen jeden zurechnungsfächig interpretieren und therapeutisch gelösten Aspekt, durch die entsprechende Methode der eklektisch gewählten und angewendeten Betreuung.

Im letzten Kapitel findet sich eine reiche Dokumentation der klinischen, röntgenologischen und biologischen Ziele die unsere Operationsmethode aufgrund der Biostimulatoren von Homoimplanten aus OS MINERALE verwirklicht die, selbstverständlich gleichzeitig, je nach dem Fall durch medizinische, neuro-endokrine, homöopatische u.a. Betreuung ergänzt wird.

Wir fanden es angebracht bevor wir die Aufzählung der methodologischen Probleme beendigen, dieses Material mit einigen wichtigen Betrachtungen über das Problem der prothetischen Wiederherstellung bei Zahnlösigkeit infolge essentieller Parodontopathie zu ergänzen sowie über die Probleme der alloplastischen Implante in der Parodontologie und einer analytischen autokritischen und kritischen Darstellung in unserer Tätigkeit vermerkten negativen Aspekte.

Scanned with OKEN Scanner

РЕЗЮМЕ

Пародонтология, согласно нашим концепциям, как это и излагается в настоящей работе, будучи больше чем какая-либо медико-хирургическая дисциплина, занимающаяся вопросами научного исследования и практического его применения, — дисциплиной, несомненно сочетающей стоматологию с большинством медицинских и хирургических специальностей в рамках того же понятия и тесной корреляции, какими являются: общая хирургия, нейроэндокринология, биология, сердечно-сосудистая патология, печеночная патология, нейропсихиатрия, гомеопатия и другие дисциплины. Другими словами, все специальности, уделяющие особое внимание функциональным и дисфункциональным явлениям, метаболическим и дисметаболическим органическим либо минеральным процессам, связанным в частности с нормальной и патологической активностью нейровегетативной жизненной системы, на которую зачастую оказывают влияние и грубо действуют дистонические состояния, представляют собой множественность факторов стресса среды и жизненных условий, оказывающих на нас свое влияние.

Конформация пародонта, ввиду его положения на краю максилярно-мандибулярных гребней, вследствие его более лабильной **генетической предрасположенности и чувствительности** к патологическим состояниям, к влиянию грубых и различных стрессов жизненных условий, **к действию** некоторых вегетативных и метаболических дисфункциональных **органических факторов,** может превращаться в место развертывания комплексной патологии — **появления пародонтопатий.**

Патология пародонта, ввиду ее комплексности, была в течение большого ряда времен, согласно локалистической теории, причиной большой теоретической спутанности при интерпремации патологических явлений, названных даже некоторыми специалистами « софистическими », что обусловило такое же большое число методов и принципов лечения, весьма часто лишенных соответствия с реальностью поражений и аспектов проявления этой патологии.

При таких обстоятельствах, не отрицая и не минимализируя того, что утверждалось, публиковалось и создалось сторонниками « локалистической концепции », а для **разъяснения и систематизации** вопросов, а затем для **заполнения пробелов** (говоря об « идиопатических » аспектах, перед которыми замолкают все локалистические теории и методы) выдвигаются и вносят свой вклад **наши концепции,** концепция органических

Scanned with OKEN Scanner

пародонто-патогенных, функциональных и дисметаболических факторов, а также разрешение состояний болезни « как таковой », то есть идиопатической пародонтопатии при помощи соответствующего метода лечения и предложенного нами лично оригинального **метода вмешательства** на основании **биостимуляторов** — гомоимплантатов из « КОСТЬ-МИНЕРАЛОВ » в сочетании с общими органическими условиями, опираясь на органические патологические состояния, выявленные в картине развития идиопатической пародонтопатии.

В нашей пародонтологической работе, осуществляемой в течение более чем 40 лет, с охватом весьма многочисленной казуистики, мы в своей деятельности по наблюдению, исследованию и экспериментированию руководились **двумя большими кардинальными принципами:**

А. **Принцип критической интерпретации и систематизации,** при помощи которого мы имеем возможность надлежащим образом включать хорошо установленные пародонтопатические поражения и проявления на основании точно формулированных рентгенологических и анатомо-клинических критериев (кроме категории пародонтопатий с особенными для них опухолевыми аспектами, представляющими специальную категорию, являющуюся предметом исследования щечночелюстно-лицевой хирургии), на два больших раздела:

— **раздел симптоматических пародонтопатий,** приписываемых многочисленным и разнообразным причинам этиологии и патогенеза, либо токсического, либо воспалительного и т.п. характера, хорошо известных или определенных, с каждым терапевтическим аспектом, установленным в эклектическом значении, в качестве метода лечения и второй:

— **раздел идиопатических пародонтопатий,** генуинность которых обусловливается гипотетической и усиленно обсуждаемой этиологией и патогенезом.

Б. **Принцип эклектизма** при выборе средств и методов лечения, **всегда применяемых в тесном сочетании с реальностью пародонтопатических поражений и явлений,** либо « симптоматических », либо « идиопатических ».

Во II части нашей работы весьма многочисленные иллюстрации, вместе с документационными картами, освещают при помощи конкретных и примерных случаев принцип интерпретативного различия **без возможности какого-либо смешения.** Опираясь на этот принцип, можно легко и резко отличить « симптоматические » аспекты от « идиопатических » аспектов, что, конечно, возможно только тогда, когда соответствующие случаи подверглись методическому анализу и исследованию на основании элементов анамнезической, клинической и рентгенологической выраженности. Этим путем могут быть ясно и точно определены « симптоматические » аспекты, в зависимости от каузальности, о которой говорилось выше, различая таким образом « идиопатические » случаи, обладающие **своими совершенно своеобразными особенностями по сравнению с первыми, как с точки зрения этиологии, патогенеза, клинического проявления, патологоанатомических, рентгенологических, биологических, а также и терапевтических аспектов.** Это тем самым повлечет за собой изыскание и применение, **без смешивания аспектов,** наиболее адекватных методов и средств лечения, которые будут, как это было указано выше, **в тесной зависимости от аспектов поражений и пародонтопатических явлений,** как « симптоматической », так и « идиопатической » пародонтопатии.

Пародонтопатические иллюстрации дополняются также некоторыми **картами для случаев с пародонтологическими аспектами,** которые, как это видно с первого же

взгляда, **могут зачастую давать место некоторой путанице при интерпретации** и могут повлечь за собой нежелательные осложнения как для больного, так и для лица, к которому больной обратился.

В результате всего этого, естественно, что в III части этой нашей работы, не повторяя в смысле компиляции уже известные факты и явления, делается обзор бесчисленных принципов и методов оказания помощи больным с пародонтопатическими явлениями, созданных и применяемых в повседневной практике без всякого рассмотрения, не принимая во внимание принцип терапевтического эклектизма. Методически и опираясь на документы, дается общий обзор наиболее важных и наиболее часто применяемых методов лечения, основанных на « локалистической концепции », настаивая на эклектическом принципе, **когда, где и как он может быть применен для его действенности** и в тесной связи с реальностями патологии пародонта, какими являются: чистка зубов щеткой и массаж десен, шпрэй, смазывание различными растворами, инфильтрации, обработка острой ложечкой пространства под десной, гингивэктомия, выборочное шлифование и т.д.

Прилагаемые иллюстрации освещают надлежащим образом аспекты « симптоматических » пародонтопатий, так же как и аспекты « идиопатических » пародонтопатий. **Карты для различных случаев из казуистики подробно освещают** каждый аспект, интерпретированный с соответствующим разбором и разрешенный терапевтически соответствующим, **правильно выбранным и применённым** методом лечения.

Последняя глава содержит богатую документацию клинических, рентгенологических и биологических аспектов, осуществленных при помощи нашего метода операции на основании биостимуляторов из гомоимплантатов « КОСТЬ-МИНЕРАЛЫ », конечно, с одновременным медицинским, нейроэндокринным, гомеопатическим и т.п. обслуживанием, в зависимости от случая.

Перед тем как закончить изложение методологических вопросов, мы сочли особенно необходимым дополнить изложенный нами материал несколькими важными соображениями относительно вопросов протезного восстановления при идиопатических пародонтопатических полных выпадениях всех зубов, относительно вопросов алопатической имплантологии, в области пародонтологии, а также и подвергнуть аналитическому, аутокритическому и критическому анализу отрицательные аспекты, констатированные и зарегистрированные в нашей деятельности до настоящего времени.

Scanned with OKEN Scanner

Any of our Colleagues who wish to buy
„OS-MINERALE" Biostimulator Vials
are asked to write to:
CENTRUL DE PARODONTOLOGIE „BUCUR"
Bd. Mărășești No. 92
7000 Bucharest — V — România
P.O. 53

Les Confrères qui désirent acheter les ampoules
aux Biostimulateurs „OS-MINERALE"
peuvent s'adresser par lettre de commande:
"CENTRUL de PARODONTOLOGIE BUCUR"
92 Bd. Mărășești
7000 Bucarest — V. — Roumanie
L'office postal 53 Roumanie

Die Kollege welche zu kaufen wünschen Ampullen
mit BIOSTIMULATOREN „OS-MINERALE", schreiben bitte an das
„CENTRUL DE PARODONTOLOGIE BUCUR"
Bd. Mărășești, No. 92, Sector 5
7000 București
România

Colegii care doresc să obțină contra cost ampule cu
BIOSTIMULATORI "OS-MINERALE"
se pot adresa prin scrisoare:
CENTRUL de PARODONTOLOGIE „BUCUR"
Bd. Mărășești, Nr. 92, Sector 5
București 7000
Oficiul poștal 53

N.B. Un stagiu de perfecționare în Centrul de Parodontologie în vederea aplicării biostimulatorilor, este deosebit de necesar.

Scanned with OKEN Scanner